Πανεπιστήμιο Κρήτης
Σχολή Επιστημών Υγείας
Τμήμα Ιατρικής

Διαγνωστικό και Θεραπευτικό Κέντρο Αθηνών «Υγεία»
Νευροχειρουργική Κλινική

«ΧΕΙΡΟΥΡΓΙΚΗ ΑΝΤΙΜΕΤΩΠΙΣΗ ΑΔΕΝΩΜΑΤΩΝ ΤΗΣ ΥΠΟΦΥΣΗΣ: ΕΛΕΓΧΟΣ ΧΕΙΡΟΥΡΓΙΚΟΥ ΑΠΟΤΕΛΕΣΜΑΤΟΣ ΚΑΙ ΣΥΣΧΕΤΙΣΜΟΣ ΤΗΣ ΛΕΙΤΟΥΡΓΙΑΣ ΤΟΥ ΑΔΕΝΑ ΠΡΟΕΓΧΕΙΡΗΤΙΚΑ ΚΑΙ ΜΕΤΕΓΧΕΙΡΗΤΙΚΑ ΜΕ ΜΑΓΝΗΤΙΚΗ ΤΟΜΟΓΡΑΦΙΑ»

Διδακτορική Διατριβή

Κωνσταντίνος Λαμπρόπουλος
Ιατρός

Ηράκλειο Κρήτης, Μάιος 2014

Αφιερώνεται στους γονείς μου, Ιωάννη και Ελένη

και στον αδελφό μου, Παναγιώτη

ΠΕΡΙΕΧΟΜΕΝΑ

Σελίδες

Χαρακτηριστικά της διδακτορικής διατριβής 9

Ευχαριστίες 10

Ελληνική περίληψη 11

Αγγλική περίληψη (Summary in English) 14

ΓΕΝΙΚΟ ΜΕΡΟΣ

1. Υπόφυση 17

1.1. Μακροσκοπική ανατομία 17

1.2. Εμβρυολογία 19

1.3. Ιστολογία 19

1.4. Αιμάτωση και νεύρωση 20

1.5. Στοιχεία φυσιολογίας 21

2. Παθογένεση αδενωμάτων της υπόφυσης 22

3. Παθολογοανατομία 23

4. Απεικόνιση αδενωμάτων της υπόφυσης 25

4.1. Απεικονιστικές μέθοδοι και τεχνικές 25

4.1.1. Μαγνητική τομογραφία 25

4.1.2. Υπολογιστική τομογραφία 25

4.2. Φυσιολογική παραλλαγή 26

4.3. Μικροαδενώματα 26

4.4. Μακροαδενώματα 28

4.5. Αποπληξία και έμφρακτο 29

5. Επιδημιολογία 31

6. Μη λειτουργικά αδενώματα 31

6.1. Κλινικές εκδηλώσεις 31

6.2. Χειρουργική αντιμετώπιση 32

6.3. Υποτροπές 33

7. Αποπληξία υπόφυσης 33

8. Λειτουργικά αδενώματα 34

8.1. Προλακτινώματα 34

8.1.1. Παθοφυσιολογία 34

8.1.2. Κλινικές εκδηλώσεις 35

8.1.3. Διαγνωστική προσέγγιση 35
8.1.4. Θεραπεία 36
8.1.4.1. Χειρουργική αντιμετώπιση 36
8.1.4.2. Αποτελέσματα 37
8.2. Μεγαλακρία 37
8.2.1. Επιδημιολογία 38
8.2.2. Κλινικές εκδηλώσεις 38
8.2.3. Διαγνωστική προσέγγιση 39
8.2.4. Θεραπεία 40
8.2.4.1. Χειρουργική αντιμετώπιση 40
8.3. Νόσος Cushing 41
8.3.1. Επιδημιολογία 41
8.3.2. Κλινικές εκδηλώσεις 42
8.3.3. Διαγνωστική προσέγγιση 42
8.3.4. Χειρουργική αντιμετώπιση 45

ΕΙΔΙΚΟ ΜΕΡΟΣ

1. Εισαγωγή 47
2. Μεθοδολογία 49
2.1. Ασθενείς και μέθοδοι 49
2.2. Προεγχειρητική αξιολόγηση 49
2.3. Χειρουργική τεχνική 50
2.4. Ανακατασκευή εδάφους τουρκικού εφιππίου 52
2.5. Μετεγχειρητική αξιολόγηση 52
2.6. Στατιστική ανάλυση 53
3. Αποτελέσματα 55
3.1. Χαρακτηριστικά ασθενών 55
3.2. Χειρουργικά αποτελέσματα 55
3.2.1. Μη λειτουργικά αδενώματα 55
3.2.2. Λειτουργικά αδενώματα 60
3.2.2.1. Μεγαλακρία 64
3.2.2.2. Νόσος Cushing 65
3.2.2.3. Προλακτινώματα 67
3.2.2.4. Θυρεοειδοτρόπα αδενώματα 68

3.3. Επιπλοκές 68
4. Συζήτηση 70
4.1. Χειρουργική προσπέλαση 70
4.2. Μη λειτουργικά αδενώματα 74
4.3. Λειτουργικά αδενώματα 78
4.3.1. Μεγαλακρία 78
4.3.2. Νόσος Cushing 82
4.3.3. Προλακτινώματα 87
4.3.4. Θυρεοειδοτρόπα αδενώματα 92
4.4. Ανάλυση επιπλοκών 93
5. Συμπεράσματα 99
Βιβλιογραφικές αναφορές 100
Βιογραφικό σημείωμα 114

Βιβλιογραφική αναφορά που προέκυψε κατά τη διενέργεια της διδακτορικής διατριβής:

Lampropoulos KI, Samonis G, Nomikos P, 2013 Factors influencing the outcome of microsurgical transsphenoidal surgery for pituitary adenomas: A study on 184 patients. Hormones (Athens) 12(2): 254-264.

Die Anatomie Vorlesung Des Dr. Tulp. **Rembrandt** van Rijn, 1632.

ΔΙΔΑΚΤΟΡΙΚΗ ΔΙΑΤΡΙΒΗ

Του ιατρού Κωνσταντίνου Λαμπρόπουλου

ΤΙΤΛΟΣ: Χειρουργική αντιμετώπιση αδενωμάτων της υπόφυσης: έλεγχος χειρουργικού αποτελέσματος και συσχετισμός της λειτουργίας του αδένα προεγχειρητικά και μετεγχειρητικά με μαγνητική τομογραφία.

Παρέχεται από το τμήμα Ιατρικής της Σχολής Επιστημών Υγείας του Πανεπιστημίου Κρήτης

Επιβλέπων:

Καθηγητής Κος Γεώργιος Σαμώνης

Τριμελής Επιτροπή:

Καθηγητής Κος Γ. Σαμώνης

Καθηγητής Κος Α. Μαργιωρής

Καθηγητής Κος Α. Καραντάνας

Μέλη Επταμελούς Συμβουλευτικής Επιτροπής:

Καθηγητής Κος Γ. Σαμώνης

Καθηγητής Κος Α. Μαργιωρής

Καθηγητής Κος Α. Καραντάνας

Καθηγητής Κος Ο. Ζώρας

Καθηγήτρια Κα Κ. Θερμού

Επίκουρος Καθηγητής Κος Α. Βάκης

Επίκουρος Καθηγητής Κος Δ. Κοφτερίδης

ΕΥΧΑΡΙΣΤΙΕΣ

Με την ευκαιρία της ολοκλήρωσης της διδακτορικής μου διατριβής, θα ήθελα να εκφράσω τις θερμές μου ευχαριστίες και την απεριόριστη εκτίμησή μου στον Καθηγητή Παθολογίας – Λοιμωξιολογίας της Ιατρικής Σχολής του Πανεπιστημίου Κρήτης κ. Γεώργιο Σαμώνη, ο οποίος με καθοδηγεί από το πρώτο έτος της φοίτησής μου στο Τμήμα μέχρι και σήμερα, σε όλα τα στάδια εκπόνησης της διδακτορικής μου διατριβής, συμβάλλοντας αποφασιστικά στη διαμόρφωση του επιστημονικού και κοινωνικού μου χαρακτήρα, αλλά και στην ολοκλήρωση αυτής της (με την Πλατωνική έννοια του όρου) διδακτικής διαδικασίας. Επίσης θα ήθελα να ευχαριστήσω όλα τα μέλη της τριμελούς επιτροπής για τη συμβολή τους.

Η γνωριμία και η επιστημονική και φιλική συμπόρευση με τον Διευθυντή της Νευροχειρουργικής Κλινικής του Δ.Θ.Κ.Α «Υγεία» κ. Παναγιώτη Νομικό, κλείνει αισίως τα 12 έτη, προσφέροντάς μου ένα υπέροχο ταξίδι στα δύσβατα μονοπάτια της Νευροχειρουργικής, προικίζοντας με γνώσεις και εμπειρία τη σταδιοδρομία μου και δίνοντας τη δυνατότητα, μέσω των επεμβάσεων σε ασθενείς με αδενώματα υπόφυσης, να παραχθεί η παρούσα διδακτορική διατριβή. Η συμβολή του στην επιστημονική μου εξέλιξη είναι για εμένα ανεκτίμητη.

Η παρούσα διδακτορική διατριβή θα ήταν πολύ δύσκολο να πραγματοποιηθεί χωρίς την πολύτιμη βοήθεια του Αναπληρωτή Καθηγητή του Εργαστηρίου Ιατρικής Φυσικής της Ιατρικής Σχολής του Ε.Κ.Π.Α κου Παντελή Καραϊσκου, ο οποίος με υπομονή και μεράκι επιμελήθηκε τη στατιστική επεξεργασία των αποτελεσμάτων. Του είμαι βαθύτατα ευγνώμων.

Τέλος, θα ήθελα να εκφράσω την αγάπη μου και τον θαυμασμό μου στους γονείς μου και στον αδελφό μου, για τα εφόδια και τη στήριξη που παρέχουν στη ζωή μου.

ΕΛΛΗΝΙΚΗ ΠΕΡΙΛΗΨΗ

Εισαγωγή και σκοπός της μελέτης: Παρά τις τρέχουσες προόδους στη φαρμακευτική αντιμετώπιση των όγκων υπόφυσης, η χειρουργική επέμβαση παραμένει η θεραπεία εκλογής για τη μεγάλη πλειοψηφία των αδενωμάτων και η αποτελεσματικότητά της κρίνεται με συνεχώς αυστηρότερα τεχνικά πρότυπα και ενδοκρινολογικά κριτήρια. Η αυστηροποίηση αυτή οδήγησε στην ενίσχυση του καθοριστικού ρόλου που παίζει το χειρουργείο στην αντιμετώπιση των αδενωμάτων.

Ο σκοπός της παρούσας μελέτης ήταν η αξιολόγηση και ο καθορισμός των παραγόντων που επηρεάζουν το αποτέλεσμα της μικροχειρουργικής διασφηνοειδικής επέμβασης σε μία σειρά ασθενών με αδένωμα, οι οποίοι αντιμετωπίστηκαν με τυποποιημένη τεχνική, καθώς και η αξιολόγηση της αποτελεσματικότητας και ασφάλειας της μεθόδου.

Συγκρίθηκαν τα απεικονιστικά δεδομένα με μαγνητική τομογραφία πριν και μετά το χειρουργείο και συσχετίστηκαν τα μετεγχειρητικά ακτινολογικά ευρήματα με την επιτυχία της επέμβασης, βάσει της αποκατάστασης της λειτουργίας του αδένα.

Παραλλήλως, σκοπός ήταν η προοπτική καταγραφή επιπλοκών ή/και λοιμώξεων συνδεδεμένων με την προσπέλαση, η έκβασή τους και η σύγκριση με ότι αναφέρεται στη διεθνή βιβλιογραφία.

Ασθενείς και μέθοδοι: Μεταξύ Μαρτίου 2004 και Ιουνίου 2011, 184 ασθενείς με αδένωμα υπόφυσης υποβλήθηκαν σε μικροχειρουργική διασφηνοειδική επέμβαση, από την ίδια χειρουργική ομάδα, στο Διαγνωστικό και Θεραπευτικό Κέντρο Αθηνών «Υγεία». Σε όλους έγιναν κλινικές ή/και εργαστηριακές, νευρολογικές, οφθαλμολογικές και ενδοκρινολογικές εξετάσεις. Η έκταση εξαίρεσης του όγκου και η ενδοκρινολογική ύφεση εκτιμήθηκαν με βάση προσφάτως καθορισμένα απεικονιστικά και ορμονολογικά κριτήρια. Η μέση διάρκεια παρακολούθησης ήταν 3.6 ± 2 έτη.

Αποτελέσματα: *Μη λειτουργικά αδενώματα*: Σύμφωνα με τον πρώτο μετεγχειρητικό απεικονιστικό έλεγχο, μακροσκοπικά ολική εξαίρεση επιτεύχθηκε σε 61 (62.9%) από τους 97 ασθενείς και 36 (37.1%) είχαν υπολειμματικό όγκο. Ασθενείς με ευνοϊκό χειρουργικό αποτέλεσμα είχαν στατιστικά σημαντικά μικρότερα αδενώματα, σε σύγκριση με ασθενείς χωρίς πλήρες χειρουργικό αποτέλεσμα (διάμεση τιμή μεγίστης διαμέτρου του όγκου 24 mm έναντι 31 mm, αντίστοιχα, $p < 0.001$). Πολυπαραγοντική στατιστική ανάλυση έδειξε ότι διήθηση του σηραγγώδους κόλπου ($p < 0.001$), σχετικά μεγάλη διάμετρος ($\geq$ 25 mm) ($p < 0.05$) και επανεπέμβαση ($p < 0.05$), σχετίζονται με μη πλήρες χειρουργικό αποτέλεσμα, ενώ υπερεφιππιακή επέκταση, διήθηση του σφηνοειδούς κόλπου και αποπληξία υποφύσεως, δεν έχουν στατιστικά σημαντική σχέση με το χειρουργικό αποτέλεσμα.

Λειτουργικά αδενώματα: Σύμφωνα με τον πρώτο μετεγχειρητικό απεικονιστικό έλεγχο, μακροσκοπικά ολική εξαίρεση επιτεύχθηκε σε 63 (72.4%) από τους 87 ασθενείς και το ποσοστό ήταν 88.9% για τα μίκρο- και 65% για τα μακροαδενώματα. Ασθενείς με ευνοϊκό χειρουργικό αποτέλεσμα είχαν στατιστικά σημαντικά μικρότερα αδενώματα, σε σύγκριση με ασθενείς χωρίς πλήρες χειρουργικό αποτέλεσμα (διάμεση τιμή μεγίστης διαμέτρου του όγκου 12 mm έναντι 25 mm, αντίστοιχα, $p < 0.001$). Πολυπαραγοντική στατιστική ανάλυση έδειξε ότι διήθηση του σηραγγώδους κόλπου ($p < 0.001$), καθώς και σχετικά μεγάλη διάμετρος ($\geq$ 25 mm) ($p < 0.001$), σχετίζονται με μη πλήρες χειρουργικό αποτέλεσμα, ενώ υπερεφιππιακή επέκταση όχι. Ασθενείς με ενδοκρινολογική ύφεση είχαν στατιστικά σημαντικά μικρότερα αδενώματα, σε σύγκριση με ασθενείς χωρίς ύφεση (11 mm έναντι 15 mm, αντίστοιχα, $p < 0.05$). Πολυπαραγοντική στατιστική ανάλυση έδειξε ότι ενδοκρινολογική ύφεση ήταν εφικτή σε ασθενείς με αδενώματα μικρότερης διαμέτρου ($\leq$ 20 mm) ($p < 0.05$) και η επανεπέμβαση ήταν ο μοναδικός αρνητικός προγνωστικός παράγοντας ύφεσης ($p < 0.05$).

Συμπεράσματα:

1. Η μαγνητική τομογραφία παρέχει ικανοποιητική απεικόνιση των προεγχειρητικών χαρακτηριστικών και της μετεγχειρητικής κατάστασης των αδενωμάτων υπόφυσης. Απεικονίζονται ακόμα και όγκοι ή υπολείμματά τους μερικών μόνο χιλιοστών.
2. Η απεικονιστικά ολική εξαίρεση σχετίζεται στατιστικά, σε σημαντικό βαθμό, με την ενδοκρινολογική ύφεση ασθενών με λειτουργικά αδενώματα.
3. Η έκβαση της χειρουργικής επέμβασης επηρεάζεται, στατιστικά σημαντικά, από το μέγεθος του αδενώματος, τη διήθηση του σηραγγώδους κόλπου και αν πρόκειται για επανεπέμβαση.
4. Σε ασθενείς με μετεγχειρητική επιδείνωση της υποφυσιακής λειτουργίας παρατηρούνται απεικονιστικά ανατομικές αλλοιώσεις (διατομή του μίσχου της υπόφυσης ή χαμηλού σήματος απεικόνιση του οπισθίου λοβού).
5. Η μικροχειρουργική διασφηνοειδική επέμβαση θεωρείται η θεραπεία εκλογής για όλους τους ασθενείς με αδένωμα υπόφυσης, εκτός των προλακτινωμάτων που ανταποκρίνονται στη φαρμακευτική θεραπεία με αγωνιστές ντοπαμίνης.

ΑΓΓΛΙΚΗ ΠΕΡΙΛΗΨΗ – SUMMARY IN ENGLISH

OBJECTIVE: Despite advances in the pharmacological management of pituitary tumors, surgery remains the treatment of choice for the majority of adenomas. Surgical results, that are judged nowadays by strict endocrine criteria and sophisticated imaging, have justified transsphenoidal surgery as the most common and successful treatment of pituitary adenomas.

The aim of the present study was the evaluation and assessment of factors that influence the outcome of microsurgical transsphenoidal surgery in a consecutive series of patients harbouring adenomas, treated using a standardized operative technique, and also the evaluation of the efficacy and safety of the procedure.

The pre- and postoperative magnetic resonance imaging data were compared, and the postoperative ones were correlated to the success of the operation, in terms of restoration of pituitary function.

In parallel, aim was the prospective record of complications and/or infections associated with the procedure, the treatment and outcome of these, in addition to the comparison with what is mentioned in the literature.

PATIENTS AND METHODS: Between March 2004 and June 2011, a total of 184 patients underwent transsphenoidal microsurgery for pituitary adenoma, by the same surgical team, at the Diagnostic and Therapeutic Center of Athens «Hygeia». In all, preoperative endocrinological, neuroradiological, and neuro-opthalmological evaluation was performed. Extent of tumor resection and disease remission were defined according to recently established radiological and hormonal consensus criteria. Mean duration of follow-up was 3.6 ± 2 years.

RESULTS: *Nonfunctioning adenomas*: According to the first postoperative neuroimaging study, gross total resection was demonstrable in 61 (62.9%) of the 97 patients and tumor remnants were seen in 36 (37.1%). Patients with favourable surgical outcome had statistically significant smaller adenomas, compared to those with an unfavourable one (median value of maximum tumor diameter 24 mm vs 31 mm, respectively; $p < 0.001$). Multivariate logistic regression analysis showed that tumor invasion of the cavernous sinus ($p < 0.001$), relatively large diameter ($\geq$ 25 mm) ($p < 0.05$), and reoperation ($p < 0.05$), were associated with unfavourable surgical outcome, whereas suprasellar extension, sphenoid sinus invasion and pituitary apoplexy had no statistically significant independent association with the outcome.

Functioning adenomas: According to the first postoperative neuroimaging study, gross total resection was demonstrable in 63 (72.4%) of the 87 patients and the rate was 88.9% for micro- and 65% for macroadenomas. Patients with favourable surgical outcome had statistically significant smaller adenomas, compared to those with an unfavourable one (median value of maximum tumor diameter 12 mm vs 25 mm, respectively; $p < 0.001$). Multivariate logistic regression analysis showed that tumor invasion of the cavernous sinus ($p < 0.001$), as well as relatively large diameter ($\geq$ 25 mm) ($p < 0.001$), were associated with unfavourable surgical outcome, whereas suprasellar extension was not. Patients with endocrinological remission had statistically significant smaller adenomas, compared to those without remission (11 mm vs 15 mm, respectively; $p < 0.05$). Multivariate analysis has shown that remission was feasible for adenomas with smaller diameter ($\leq$ 20 mm) ($p < 0.05$) and reoperation was the only negative predictor for endocrinological remission ($p < 0.05$).

CONCLUSIONS:

1. Magnetic resonance imaging provides satisfactory depiction of the pre- and postoperative features of pituitary adenomas. Postoperative remnants of even only few millimetres can be accurately visualized.
2. The gross total resection, as it is confirmed by the imaging study, is statistically significant correlated to the endocrinological remission of patients with functioning adenomas.
3. The surgical outcome is statistically significant influenced by the size of the adenoma, the invasion of the cavernous sinus and the reoperation.
4. In patients with postoperative worsening of pituitary function, magnetic resonance imaging depicts anatomic distortions (pituitary stalk intersection, and/or low magnetic signal of the posterior lobe).
5. Microsurgical transsphenoidal surgery can be considered the first-choice therapy in all patients with pituitary adenoma, except for prolactinomas responsive to dopamine agonists.

ΓΕΝΙΚΟ ΜΕΡΟΣ

1. ΥΠΟΦΥΣΗ

1.1. Μακροσκοπική ανατομία

Η υπόφυση έχει βάρος 0.5-1.0 γραμμάριο, σχήμα φασολιού, διαστάσεις περίπου 6 x 9 x 13 mm και βρίσκεται εντός του τουρκικού εφιππίου, που είναι οστέινη εσοχή του σφηνοειδούς οστού. Η σκληρά μήνιγγα που καλύπτει το άνω όριο της υπόφυσης ονομάζεται διάφραγμα και ένα τρήμα σε αυτό επιτρέπει τη διέλευση του μίσχου της υπόφυσης, ο οποίος τη συνδέει με τον υποθάλαμο. Αποτελείται από δύο λοβούς, τον πρόσθιο (αδενοϋπόφυση), που είναι και ο μεγαλύτερος (80%) και τον οπίσθιο (νευροϋπόφυση) (20%). Η αδενοϋπόφυση συνίσταται από επιθηλιακής προέλευσης ιστό και υποδιαιρείται σε τρεις μοίρες, την άπω (pars distalis), που καταλαμβάνει το μεγαλύτερο μέρος του αδένα, τη διάμεση (pars intermedia), η οποία στον άνθρωπο αποτελεί μια λεπτή ζώνη και τη χοανική (pars tuberalis), που περιβάλλει σαν δακτυλίδι τον μίσχο (Εικόνα 1) [1, 2].

Η νευροϋπόφυση αποτελείται από νευρικές ίνες και νευρογλοιακά κύτταρα και διαιρείται επίσης σε τρεις μοίρες: τη νευρική (pars nervosa, infundibular process), που βρίσκεται πίσω από την αδενοϋπόφυση και μέσα στο τουρκικό εφίππιο, τη χοάνη ή μίσχο της υπόφυσης (infundibular stem), μέσα στην οποία βρίσκονται νευρικές ίνες του εγκεφάλου και τη μέση (χοανική) εξοχή, που είναι χοανοειδής προέκταση του υποθαλάμου (Εικόνα 1) [1, 2].

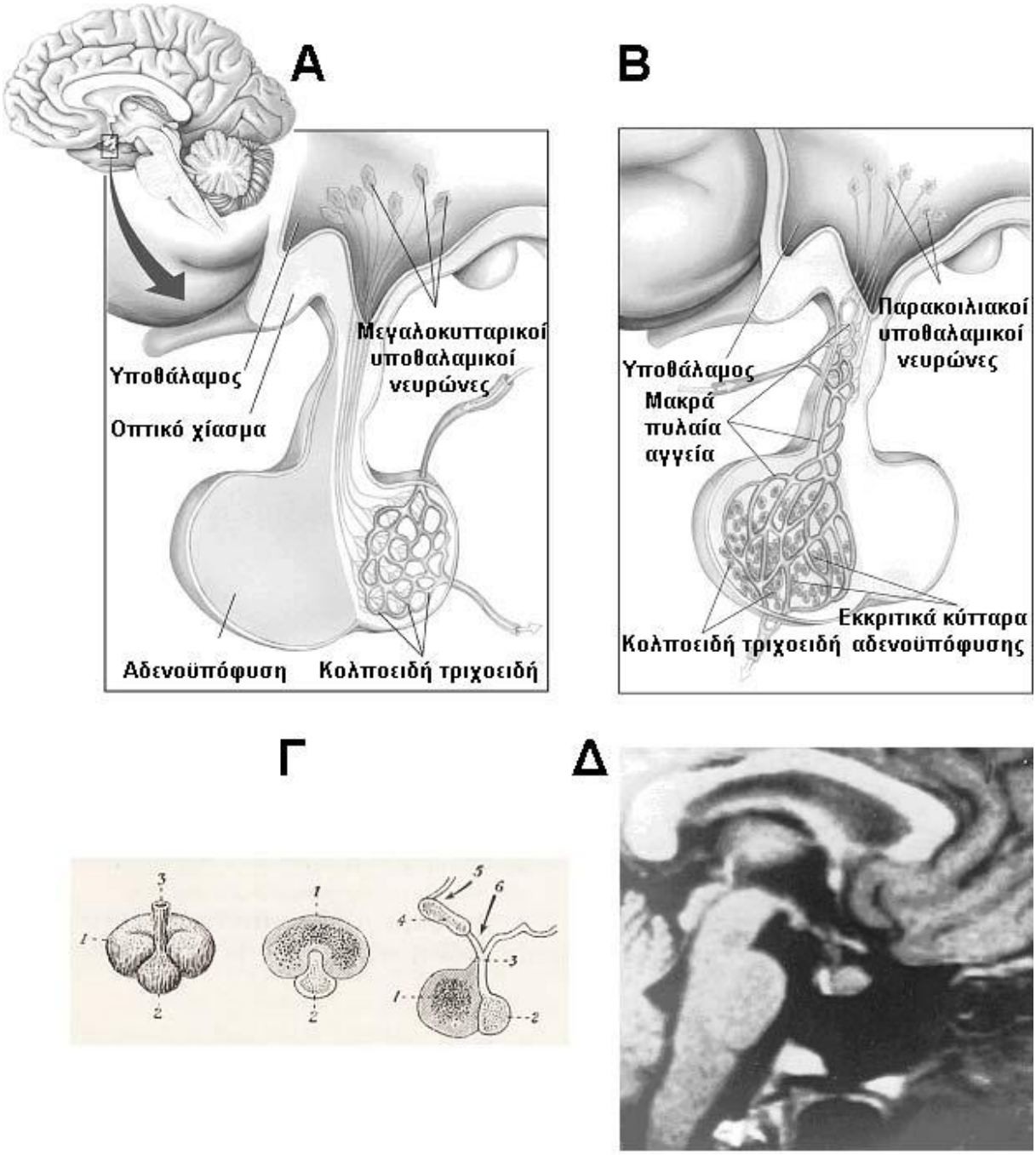

Εικόνα 1. Α και Β: Λειτουργική ανατομική. Γ: Μακροσκοπική μορφολογία και ανατομικές σχέσεις (1: Αδενοϋπόφυση, 2: Νευροϋπόφυση, 3: Μίσχος, 4: Οπτικό χίασμα). Δ: Νευροακτινολογία [3-τροποποιημένο].

1.2. Εμβρυολογία

Η υπόφυση σχηματίζεται από δύο καταβολές ξεχωριστής προέλευσης, που εξηγούν τη διαφορετικότητα του προσθίου από τον οπίσθιο λοβό: η αδενοϋπόφυση προέρχεται από το εξώδερμα της αρχέγονης στοματικής κοιλότητας και η νευροϋπόφυση από το νευροεξώδερμα του διεγκεφάλου [3, 4]. Κατά την τρίτη εβδομάδα της κύησης, ο θύλακος του Rathke (εκκόλπωμα της οροφής της αρχέγονης στοματικής κοιλότητας) προεκτείνεται προς τον εγκέφαλο. Την έβδομη εβδομάδα η σύνδεσή του με τον στοματοφάρυγγα έχει αποκοπεί και ο θύλακος βρίσκεται πλέον σε επαφή με τη χοάνη, η οποία αναπτύσσεται ως κοιλιακό εκκόλπωμα στο έδαφος του διεγκεφάλου (υποθάλαμος). Ο εμβρυϊκός χόνδρος του σφηνοειδούς οστού περιβάλλει τους δύο ιστούς και τους διαχωρίζει από την αρχέγονη στοματική κοιλότητα, ενώ το τουρκικό εφίππιο σχηματίζεται την έβδομη εβδομάδα. Δεν έχει τεκμηριωθεί η θεωρία περί κοινής νευροεξωδερματικής προέλευσης του θυλάκου του Rathke, του υποθαλάμου και της νευροϋπόφυσης.

Από το πρόσθιο τοίχωμα του θυλάκου του Rathke σχηματίζεται η άπω και η χοανική μοίρα, ενώ από το οπίσθιο η διάμεση και τα όρια μεταξύ θυλάκου και νευροϋπόφυσης καθίστανται αδιόρατα (στον άνθρωπο είναι υποτυπώδης η διάμεση μοίρα). Κατά την πρώιμη εμβρυϊκή ζωή ο αδένας αναπτύσσεται ταχύτατα: από 3 mg τη $12^{η}$ εβδομάδα, στα 100 mg στο τέλος της κύησης. Το υποφυσιακό πυλαίο σύστημα αρχίζει να σχηματίζεται πριν από την έβδομη εβδομάδα, ενώ περί την $20^{η}$ έχει πλήρως ολοκληρωθεί [3, 4].

1.3. Ιστολογία

Με τη χρήση απλού μικροσκοπίου και κλασική χρώση (μη ειδική τεχνική) στον πρόσθιο λοβό διακρίνονται τρία είδη κυττάρων: τα <u>οξεόφιλα</u> (σωματοτρόπα και λακτοτρόπα), τα <u>βασεόφιλα</u> (θυρεοειδοτρόπα και γοναδοτρόπα) και τα <u>χρωμόφοβα</u> (κορτικοτρόπα [5], τα οποία από άλλους [6] κατατάσσονται ως β-βασεόφιλα).

Ανοσοϊστοχημικά, στην αδενοϋπόφυση διαπιστώνεται η παρουσία 5 διαφορετικών κυτταρικών πληθυσμών, ανάλογα με την ορμόνη που παράγουν:

- Τα σωματοτρόπα (σχεδόν 50%) παράγουν αυξητική ορμόνη (GH) και βρίσκονται στο έξω τμήμα της υπόφυσης.
- Τα λακτοτρόπα (15-20%) παράγουν προλακτίνη (PRL), βρίσκονται στην περιφέρεια και πιστεύεται ότι προέρχονται μαζί με τα σωματοτρόπα από κοινά πρόδρομα κύτταρα. Μάλιστα ορισμένα συνεκκρίνουν GH και PRL (λακτοσωματοτρόπα κύτταρα).
- Τα κορτικοτρόπα (10-20%) βρίσκονται διάσπαρτα στον αδένα (κυρίως όμως κεντρικά) και είναι υπεύθυνα για την παραγωγή της αδρενοκορτικοτρόπου ορμόνης (ACTH), των ορμονών ενεργοποίησης μελανινοκυττάρων (MSH), των β-λιποπρωτεϊνών (β-LPH) και της β-ενδορφίνης. Όλα προέρχονται από τη διάσπαση κοινού προδρόμου μορίου, της προ-οπιο-μελανινοκορτίνης (POMC).
- Τα θυρεοειδοτρόπα (5-10%) παράγουν θυρεοειδοτρόπο ορμόνη (TSH) και βρίσκονται στην επιφάνεια και εντός του φλοιού.
- Τα γοναδοτρόπα (5-10%) παράγουν γοναδοτροπίνες (θυλακιοτρόπο-FSH και ωχρινοτρόπο-LH) και βρίσκονται πολύ κοντά στα λακτοτρόπα.

Ο οπίσθιος λοβός αποτελείται από κύτταρα που περιβάλλουν αμύελες νευρικές ίνες, οι οποίες καταλήγουν εκεί από τον υποθάλαμο (νευράξονες των μεγαλοκυτταρικών υποθαλαμικών νευρώνων) και εκκρίνουν (στα κολπώδη τριχοειδή της νευροϋπόφυσης) τις ορμόνες βαζοπρεσίνη και ωκυτοκίνη. Εμφανίζουν κατά μήκος τους διογκώσεις με περιεχόμενο προς έκκριση, τα σωμάτια του Herring [5, 6].

1.4. Αιμάτωση και νεύρωση

Η υπόφυση αιματώνεται από τις άνω, μέσες και κάτω υποφυσιακές αρτηρίες, κλάδους της έσω καρωτίδας. Η αιματική ροή προσάγει εκλυτικές και ανασταλτικές υποθαλαμικές

ορμόνες, μέσω του πλέγματος των πυλαίων τριχοειδών, το οποίο περιβάλλει τον μίσχο και το σώμα του προσθίου λοβού (Εικόνα 1). Το φλεβικό δίκτυο απάγει το αίμα και από τους δύο λοβούς προς τους σηραγγώδεις και λιθοειδείς κόλπους [6].

Η νεύρωση της αδενοϋπόφυσης προέρχεται κυρίως από λεπτές συμπαθητικές ίνες του καρωτιδικού πλέγματος και εξυπηρετεί αγγειοκινητικές λειτουργίες. Η νευροϋπόφυση αποτελεί ουσιαστικά ανατομική προσεκβολή του εγκεφάλου και σε αυτήν καταλήγουν οι παρα-οπτικοϋποφυσιακές ίνες (Εικόνα 1), που προέρχονται από τους πυρήνες του υποθαλάμου και είναι υπεύθυνες για την έκκριση της βαζοπρεσίνης και ωκυτοκίνης [6].

1.5. Στοιχεία φυσιολογίας

Οι ορμόνες της αδενοϋπόφυσης διακρίνονται με βάση τη χημική τους δομή σε τρεις ομάδες:

1. την ομάδα των σωματότροπων-λακτοτρόπων ορμονών (GH και PRL),
2. την ομάδα των γλυκοπρωτεϊνικών ορμονών (TSH, FSH και LH, που αποτελούνται από δυο υπομονάδες, α και β, με την α κοινή) και
3. την ομάδα της αδρενοκορτικοτρόπου ορμόνης και των συγγενών πεπτιδίων (ACTH, ενδορφίνες, εγκεφαλίνες, λιποτροπίνες και μελανινοτροπίνες) [7].

Τρεις από τις έξι (FSH, LH και ACTH) ρυθμίζονται από διεγερτικούς παράγοντες (τις υποθαλαμικές GnRH, CRH). Η έκκριση των GH και TSH ρυθμίζεται από τις GHRH και TRH αντίστοιχα, αλλά και από τον ανασταλτικό παράγοντα σωματοστατίνη (SRIF=SS). Η έκκριση της PRL βρίσκεται υπό τον ανασταλτικό έλεγχο της ντοπαμίνης [7].

Στη νευροϋπόφυση καταλήγουν οι νευράξονες του υποθαλάμου, από τους οποίους εκκρίνονται οι ορμόνες βαζοπρεσίνη (αντιδιουρητική ορμόνη-ADH) και ωκυτοκίνη, που παράγονται από μεγαλοκυτταρικούς νευρώνες του υπεροπτικού και παρακοιλιακού πυρήνα (Εικόνα 1) και μεταφέρονται στον οπίσθιο λοβό με την υποθάλαμο(φυματο-)υποφυσιακή(-χοανική) δεσμίδα [8].

Η έκκριση της ADH επηρεάζεται από την ωσμοτικότητα του πλάσματος και τον δραστικό ενδαγγειακό όγκο. Η αύξηση της ωσμοτικότητας και η εκσεσημασμένη υποβολαιμία επάγουν την έκκριση και: 1. μέσω των V2 υποδοχέων, αυξάνει την επαναρρόφηση ελεύθερου ύδατος στην τελική μοίρα του άπω εσπειραμένου σωληναρίου και στο αθροιστικό νεφρικό σωληνάριο και 2. μέσω των V1 υποδοχέων, προκαλεί σύσπαση των λείων μυϊκών ινών του αγγειακού τοιχώματος. Η έλλειψη ή η αδυναμία δράσης της ADH οδηγεί σε παθολογική αύξηση της νεφρικής κάθαρσης ελεύθερου ύδατος και χαρακτηρίζεται ως άποιος διαβήτης (κεντρικός σε υποθάλαμο-υποφυσιακή βλάβη ή νεφρογενής επί αντίστασης στη δράση της) [8].

Η ωκυτοκίνη προκαλεί σύσπαση των μυϊκών ινών της μήτρας, προάγοντας την τελική φάση του τοκετού και επιφέρει συστολή των μυοεπιθηλιακών κυττάρων του μαζικού αδένα και των γαλακτοφόρων πόρων, διευκολύνοντας το θηλασμό [8].

2. ΠΑΘΟΓΕΝΕΣΗ ΑΔΕΝΩΜΑΤΩΝ ΤΗΣ ΥΠΟΦΥΣΗΣ

Η παθογένεση των αδενωμάτων παραμένει αμφισβητούμενη, ενώ ο ρόλος και η σημασία ενδογενών αλλαγών στα κύτταρα του προσθίου λοβού, η απορρύθμιση υποθαλαμικών ορμονών και η αυτοκρινής/παρακρινής δράση τοπικά παραγόμενων αυξητικών παραγόντων είναι υπό διερεύνηση [9-12]. Η απόδειξη, κατόπιν ανάλυσης μετά από απενεργοποίηση του Χ-χρωμοσώματος, ότι η πλειονότητα των αδενωμάτων έχει μονοκλωνική προέλευση αποτελεί καίριο σημείο της συζήτησης [13, 14] και αυτή η πληροφορία αδιαμφισβήτητα υποδεικνύει ότι τα αδενώματα προέρχονται από την αναπαραγωγή ενός μόνο μεταλλαγμένου κυττάρου, με συνέπεια το αναπτυξιακό πλεονέκτημα να προκαλείται, είτε από την ενεργοποίηση πρωτοογκογονιδίων ή την απενεργοποίηση ογκοκατασταλτικών γονιδίων. Τόσο *in vivo* όσο και *in vitro* μελέτες προτείνουν ότι για τη δημιουργία του όγκου, επιπρόσθετα της μετάλλαξης, απαιτείται ένα δευτερογενές γεγονός, που προωθεί την ανάπτυξη και επέκταση του κλώνου. Η ανάγκη ενός

“δεύτερου χτυπήματος” υποδηλώνεται από την κλινική παρατήρηση, ότι υψηλής ανάλυσης νευροαπεικονιστικές εξετάσεις “τυχαία” αναδεικνύουν μικροαδενώματα σε περίπου 20% των ανθρώπων, οι οποίοι δεν έχουν σημεία ή συμπτώματα υποφυσιακής διαταραχής. Το ποσοστό είναι χίλιες φορές μεγαλύτερο από την κλινική επίπτωση και προσεγγίζει αυτό που ανευρίσκεται στις αυτοψίες [15, 16].

Τα τελευταία έτη διάφοροι υποψήφιοι παράγοντες έχουν ενοχοποιηθεί για τη γένεση και εξέλιξη των αδενωμάτων. Μέχρι σήμερα, μόνο το γονίδιο GNAS1 έχει αναγνωριστεί σαν στόχος μεταλλάξεων που αδιαμφισβήτητα προκαλούν κυτταρικό πολλαπλασιασμό, σε περίπου 30-40% των αδενωμάτων που εκκρίνουν αυξητική ορμόνη. Ανωμαλίες στην έκφραση ρυθμιστών του κυτταρικού κύκλου, υποδοχέων και αυξητικών παραγόντων έχει προταθεί ότι παίζουν σχετικό ρόλο στον κυτταρικό μετασχηματισμό ή/και στην επέκταση του κλώνου. Εικάζεται ότι κανένας παράγοντας από μόνος του δε μπορεί επαρκώς να εξηγήσει την ογκογένεση των αδενωμάτων υπόφυσης.

3. ΠΑΘΟΛΟΓΟΑΝΑΤΟΜΙΑ

Τα αδενώματα κατατάσσονται με διάφορους τρόπους και η αρχική κατηγοριοποίησή τους βασιζόταν στη χρωστική συγγένεια των κυττάρων, π.χ., οξεόφιλα, βασεόφιλα και χρωμόφοβα αδενώματα. Υπάρχει κάποια συσχέτιση μεταξύ της κυτταροπλασματικής χρώσης και του τύπου της ορμόνης που παράγεται, αλλά ο κανόνας δεν ισχύει πάντα, καθώς αδενώματα με διαφορετική ορμονική παραγωγή μπορεί να έχουν παρόμοια μορφολογικά και χρωστικά χαρακτηριστικά. Για παράδειγμα, οι οξεόφιλοι όγκοι είναι τυπικοί για μεγαλακρία, αλλά υπάρχουν περιπτώσεις χρωμόφοβων αδενωμάτων που εκκρίνουν αυξητική ορμόνη.

Η τελευταία κατάταξη των ενδοκρινών όγκων από τον παγκόσμιο οργανισμό υγείας [17], περιλαμβάνει κατηγοριοποίηση αδενωμάτων βασισμένη σε προγενέστερη μορφο-λειτουργική συσχέτιση και δίνοντας μεγαλύτερη σημασία στους κλασικούς τύπους, παρέχει

ευκολότερη προσέγγιση (Πίνακας 1). Οι υπόλοιπες παθολογοανατομικές κατηγορίες περιλαμβάνονται σε δεύτερο επίπεδο, ως μικροσκοπικές παραλλαγές.

Οι μη λειτουργικοί όγκοι δεν εκκρίνουν κλινικά σημαντικά επίπεδα ορμονών, ωστόσο ανάμεσά τους ανευρίσκονται πολλαπλοί διαφορετικοί κυτταρικοί τύποι, περιλαμβανόμενων των όγκων από κύτταρα null, των ογκοκυτωμάτων, των σιωπηλών γοναδοτρόπων ή εκκρινόντων γλυκοπεπτίδια, των σιωπηλών αδρενοκορτικοτρόπων και των σιωπηλών σωματότροπων.

Όγκοι με καλοήθεις ιστολογικούς χαρακτήρες είναι τυπικά αδενώματα, αλλά σπάνιοι διηθητικοί όγκοι με αυξημένο ποσοστό μιτώσεων και εκτεταμένη p53 πυρηνική δραστηριότητα κατατάσσονται ως άτυπα αδενώματα.

Πίνακας 1.

Όγκοι της υπόφυσης

Αδενώματα υπόφυσης
Προλακτίνωμα
Αδένωμα που παράγει αυξητική ορμόνη
Αδένωμα που παράγει αδρενοκορτικοτρόπο ορμόνη
Αδένωμα που παράγει γοναδοτροπίνη
Αδένωμα που παράγει θυρεοειδοτρόπο ορμόνη
Αδένωμα από κύτταρα null
Πολυορμονικά αδενώματα
Καρκίνωμα υπόφυσης
Γαγγλιοκύτωμα
Μεσεγχυματικοί όγκοι
Χόρδωμα
Μηνιγγίωμα
Όγκοι από κοκκώδη κύτταρα
Δευτεροπαθείς όγκοι

Πηγή: Όγκοι των ενδοκρινών οργάνων, κατάταξη κατά Π.Ο.Υ (2004) [17].

4. ΑΠΕΙΚΟΝΙΣΗ ΑΔΕΝΩΜΑΤΩΝ ΤΗΣ ΥΠΟΦΥΣΗΣ

4.1. Απεικονιστικές μέθοδοι και τεχνικές

4.1.1. Μαγνητική Τομογραφία

Η μαγνητική τομογραφία (ΜΤ) είναι η πιο χρήσιμη μέθοδος απεικόνισης του αδένα, του τουρκικού εφιππίου και της παραεφιππιακής περιοχής. Οι αρχικές ακολουθίες είναι Τ1 και λαμβάνονται υψηλής ανάλυσης λεπτές τομές (2-3 mm πάχος) σε στεφανιαίο και οβελιαίο επίπεδο, πριν και μετά την ενδοφλέβια χορήγηση παραμαγνητικής ουσίας (γαδολίνιο - 0.05 mmol/Kg βάρους σώματος). Ακολουθίες Τ1 σε εγκάρσιο επίπεδο, Τ2, ακολουθίες καταστολής υγρού με παλμό ανάκτησης αναστροφής (FLAIR) και ακολουθίες διάχυσης (DWI), προσφέρουν επιπρόσθετες πληροφορίες σε επιλεγμένες περιπτώσεις.

4.1.2. Υπολογιστική Τομογραφία

Ο κύριος ρόλος της υπολογιστικής τομογραφίας (ΥΤ) είναι στον προεγχειρητικό σχεδιασμό. Απεικόνιση με λεπτές τομές, χρησιμοποιώντας τεχνική χαμηλής δόσης και αλγόριθμο για λεπτομέρεια οστού, επιτρέπει υψηλής ποιότητας πολυεπίπεδη ανασύνθεση. Για τη διασφηνοειδική προσπέλαση είναι απαραίτητη η προεγχειρητική εκτίμηση της ρινικής κοιλότητας, των ηθμοειδών και σφηνοειδών κόλπων.

Από διαγνωστική άποψη, χρησιμεύει στην αναγνώριση αποτιτανώσεων στο εσωτερικό μιας ένδο- ή υπερεφιππιακής εξεργασίας και αποτελεί τη μέθοδο εκλογής για την εκτίμηση υπερόστωσης, διήθησης, καταστροφής ή/και αναδιαμόρφωσης των γειτονικών οστικών δομών.

Σε ασθενείς που δε μπορούν να υποβληθούν σε ΜΤ (π.χ. καρδιακός βηματοδότης), πραγματοποιείται ΥΤ με λεπτές τομές, πριν και μετά τη χορήγηση σκιαγραφικού. Απεικόνιση κατά την αρτηριακή φάση της ενίσχυσης αυξάνει την ευαισθησία ανίχνευσης μικροαδενωμάτων.

4.2. Φυσιολογική παραλλαγή

Ο φυσιολογικός αδένας σε ενήλικες έχει επίπεδο άνω όριο και ύψος 8 mm στους άνδρες και 10 mm στις γυναίκες [18, 19]. Η αδενοϋπόφυση έχει ομοιογενή πυκνότητα (ΥΤ) και σήμα (ΜΤ), καθώς και ενίσχυση μετά την ενδοφλέβια χορήγηση σκιαγραφικού. Ο μίσχος βρίσκεται στη μέση γραμμή και η μέγιστη διάμετρός του είναι 3.8 mm στο επίπεδο του οπτικού χιάσματος και 2.3 mm κατά την είσοδό του στον αδένα [20].

Σε περιόδους αυξημένης ορμονικής δραστηριότητας (νεογνική περίοδος, πρώιμη παιδική ηλικία, εφηβεία, εγκυμοσύνη και μετά τον τοκετό), ο αδένας μπορεί να έχει αυξημένο σήμα στην Τ1 ακολουθία και κυρτό άνω όριο [18]. Ο μίσχος έχει διάμετρο 4 mm στην εγκυμοσύνη και το ύψος της υπόφυσης μπορεί να είναι έως και 12 mm την περίοδο αμέσως μετά τον τοκετό [21].

Το οπίσθιο φωτεινό σήμα του αδένα αναφέρεται στην αυξημένου σήματος, σε Τ1 ακολουθίες, απεικόνιση της φυσιολογικής νευροϋπόφυσης [22] και θεωρείται ότι οφείλεται στην παρουσία αντιδιουρητικής ορμόνης (ADH) ή/και φωσφολιπιδικών κυστιδίων εντός του οπισθίου λοβού [23-25]. Το σήμα είναι απόν στο 10-20% των φυσιολογικών ενηλίκων [26] και στο 33% των παιδιών [27], αν και μέρος αυτού εξηγείται από τεχνικούς παράγοντες [28].

Η δυναμική ενίσχυση του αδένα αντανακλά την αρτηριακή παροχή αίματος από τους άνω και κάτω υποφυσιακούς κλάδους της έσω καρωτίδας και το υποφυσιακό-πυλαίο σύστημα. Η νευροϋπόφυση ενισχύεται πρώτη, ο μίσχος περίπου 4 δευτερόλεπτα μετά και ο πρόσθιος λοβός σε επιπρόσθετα 10-15 δευτερόλεπτα [29, 30].

4.3. Μικροαδενώματα

Τα μικροαδενώματα συνήθως είναι λειτουργικά, γιατί η παρουσία σημείων και συμπτωμάτων ορμονικής υπερέκκρισης οδηγεί σε γρηγορότερη διάγνωση και είναι στρογγυλές ή ωοειδείς, περιστασιακά πεπλατυσμένες ή τριγωνικές ενδοεφιππιακές βλάβες [31]. Τα προλακτινώματα είναι συχνότερα και συνήθως εμφανίζονται στο κάτω πλάγιο μέρος

του αδένα [32], ενώ τα αδρενοκορτικοτρόπα απαντώνται κεντρικά [33], είναι πολύ μικρά και τα πιο δύσκολα -απεικονιστικά- αναγνωρίσιμα μικροαδενώματα [34]. Αυτά που εκκρίνουν αυξητική ορμόνη και τα θυρεοειδοτρόπα ανευρίσκονται στην πλάγια και κεντρική πλευρά του προσθίου λοβού, αντίστοιχα [33]. Τα μικροαδενώματα έχουν χαμηλό σήμα στην T1 ακολουθία συγκριτικά με τον φυσιολογικό ιστό και σε 25% των περιπτώσεων έχουν το ίδιο [31]. Αυξημένο σήμα στην T1, δευτερογενώς μετά από εσωτερική αιμορραγία, εμφανίζεται περιστασιακά, ειδικά στα προλακτινώματα [31]. Τα χαρακτηριστικά των μικροαδενωμάτων στην T2 ακολουθία ποικίλουν και έχει παρατηρηθεί ότι πάνω από 80% των προλακτινωμάτων έχουν αυξημένο σήμα και περίπου 67% των μικροαδενωμάτων που εκκρίνουν αυξητική ορμόνη έχουν αυξημένο ή το ίδιο σήμα με τον αδένα [31]. Αφού η φυσιολογική υπόφυση ενισχύεται νωρίτερα και πιο έντονα από τα περισσότερα μικροαδενώματα [35], δυναμικές εικόνες με ενίσχυση γαδολινίου που λαμβάνονται νωρίς είναι ιδιαίτερα χρήσιμες για τη διάγνωση (Εικόνα 2) [36].

Στην ΥΤ τα μικροαδενώματα είναι συνήθως υπόπυκνα, ενισχύονται αργότερα και λιγότερο έντονα από τον αδένα και έμμεσα σημεία διάγνωσης είναι η εστιακή προς τα πάνω κυρτότητα του άνω ορίου της υπόφυσης και η παρέκκλιση του μίσχου μακριά από τη βλάβη [32].

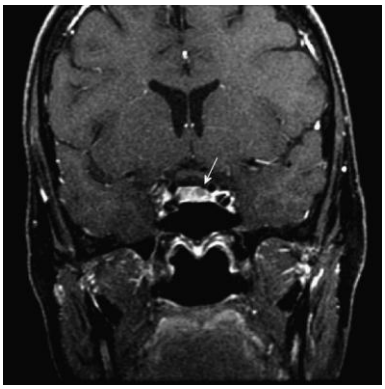

Εικόνα 2. Μικροαδένωμα σε γυναίκα 61 ετών. Εύρημα κατά την απεικονιστική διερεύνηση επεισοδίων ζάλης. T1 ακολουθία μετά από έγχυση παραμαγνητικής ουσίας σε στεφανιαίο επίπεδο. Μια μικρή σαφώς αφοριζόμενη ωοειδής βλάβη (βέλος), που ενισχύεται λιγότερο από την υπόφυση, φαίνεται στο αριστερό πλάγιο του αδένα.

4.4. Μακροαδενώματα

Τα μακροαδενώματα συνήθως είναι μη λειτουργικά, γιατί η απουσία σημείων και συμπτωμάτων ορμονικής υπερέκκρισης οδηγεί σε καθυστερημένη διάγνωση και όταν αυτή γίνει οφείλεται στην επίδραση μάζας (κεφαλαλγία ή/και διαταραχή όρασης). Εξ ορισμού, τα μακροαδενώματα εκτείνονται πέρα από το εφίππιο και αναδιαμόρφωση με διεύρυνσή του είναι ο κανόνας [37], με πιο συχνό πρότυπο την υπερεφιππιακή επέκταση, όπου ο όγκος έχει πολυκυκλικό σχήμα [31]. Μια στένωση μπορεί να είναι εμφανής, όταν η βλάβη επεκτείνεται μέσω του διαφράγματος (Εικόνα 3) και συχνά συνοδεύεται από πιεστικά φαινόμενα στο υπερκείμενο οπτικό χίασμα και από διήθηση του ενός ή αμφοτέρων των σηραγγωδών κόλπων. Πίεση στον κόλπο ή διήθησή του μπορεί να είναι δύσκολο να διαγνωστεί [31], με τη μεσολάβηση φυσιολογικού ιστού μεταξύ αδενώματος και κόλπου να την αποκλείει, ενώ πλήρης περιβρογχισμός της καρωτίδας είναι διαγνωστικός (Εικόνα 4) [38, 39]. Όταν ο περιβρογχισμός είναι μικρότερος από 25% συνήθως δεν υπάρχει διήθηση, ενώ ποσοστό μεγαλύτερο του 67% την επιβεβαιώνει [39, 40]. Ακόμα και όταν είναι διηθητικά, τα μακροαδενώματα τείνουν να περιορίζονται στην καρωτίδα [37] ή να προκαλούν διαταραχές κρανιακών νεύρων. Τα απεικονιστικά χαρακτηριστικά ποικίλουν και οι όγκοι μπορεί να είναι ομοιογενείς ή ετερογενείς και να έχουν κυστικά μέρη, αλλά γενικά έχουν χαμηλό σήμα στην T1 ακολουθία, συγκριτικά με τον αδένα, τόσο πριν όσο και μετά τη χορήγηση παραμαγνητικής ουσίας, ενώ έχουν σχετικά υψηλό στην T2.

Η εμφάνισή τους στην ΥΤ ποικίλει συνήθως όμως είναι, όπως και τα μικροαδενώματα, υπόπυκνα και ενισχύονται σχετικά αργότερα και λιγότερο έντονα από την υπόφυση. Αιμορραγία στο εσωτερικό τους ονομάζεται αποπληξία και σε μία μελέτη εκδηλώθηκε στο 9.5% των ασθενών με μακροαδένωμα σε διάστημα 5 ετών [41].

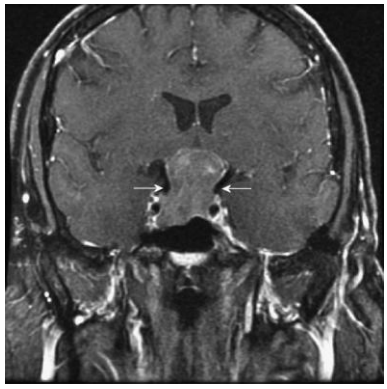

Εικόνα 3. Μακροαδένωμα σε ασθενή 57 ετών με προοδευτική μείωση οπτικής οξύτητας. T1 ακολουθία μετά από έγχυση παραμαγνητικής ουσίας σε στεφανιαίο επίπεδο. Διακρίνεται μια μεγάλη, ανομοιογενώς ενισχυόμενη, ενδοεφιππιακή βλάβη με υπερεφιππιακή επέκταση. Ο αυχένας (βέλη) απεικονίζεται εκεί που ο όγκος επεκτείνεται μέσω του διαφράγματος της υπόφυσης.

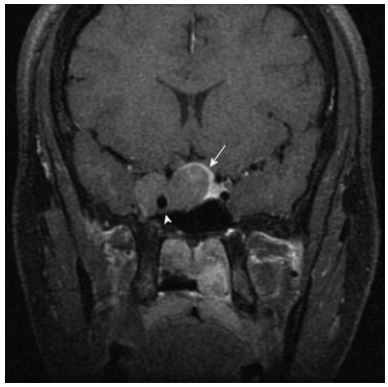

Εικόνα 4. Μακροαδένωμα σε γυναίκα 26 ετών με κεφαλαλγία. T1 ακολουθία μετά από έγχυση παραμαγνητικής ουσίας. Διακρίνεται μια ανομοιογενώς ενισχυόμενη, ένδο- και παραεφιππιακή βλάβη με περιβρογχισμό της δεξιάς καρωτίδας (κεφαλή βέλους), υποδεικνύοντας διήθηση του σηραγγώδους κόλπου. Ο φυσιολογικά ενισχυόμενος ιστός βρίσκεται εντός του εφιππίου, στο άνω όριο του αδενώματος (βέλος).

4.5. Αποπληξία και έμφρακτο

Η αποπληξία είναι κλινικό σύνδρομο λόγω οξείας αιμορραγίας εντός της υπόφυσης [42] και συνήθως συμβαίνει όταν προϋπάρχει αδένωμα, αλλά παρατηρείται και στην εγκυμοσύνη, κατά την οποία ο αδένας μεγεθύνεται και αυξάνει ταυτόχρονα η αγγείωσή του.

Τα χαρακτηριστικά της αιμορραγίας στη ΜΤ εξαρτώνται από το στάδιό της και οι ασθενείς συνήθως υποβάλλονται σε απεικόνιση στην οξεία φάση, όπου κυριαρχεί η δεοξυαιμοσφαιρίνη (ίδιο σήμα με τον αδένα στην Τ1 και χαμηλό στην Τ2 ακολουθία), ή κατά τη διάρκεια της πρώιμης υποξείας φάσης, όπου επικρατεί η ενδοκυττάρια μεθαιμοσφαιρίνη (υψηλό σήμα στην Τ1 και χαμηλό στην Τ2). Στην όψιμη υποξεία φάση κυριαρχεί εξωκυττάρια μεθαιμοσφαιρίνη (υψηλό σήμα στην Τ1 και Τ2). Επίπεδο υγρού-υγρού μπορεί επίσης να παρατηρηθεί (Εικόνα 5).

Οξύ υποφυσιακό έμφρακτο συνήθως συμβαίνει στην περιγεννητική περίοδο (σύνδρομο Sheehan) [43] και ο αδένας τυπικά μεγεθύνεται, ενώ έχει το ίδιο σήμα με τη φαιά ουσία, τόσο στην Τ1 όσο και στην Τ2 ακολουθία [42, 43], επιδεικνύοντας περιορισμένη διάχυση [42] και λεπτή περιφερική ενίσχυση μπορεί να παρατηρηθεί.

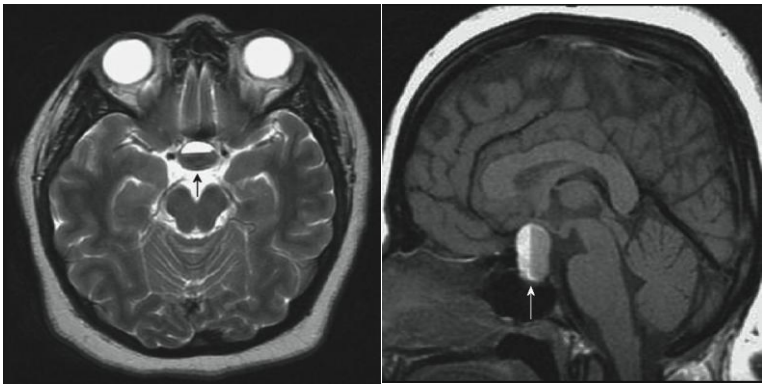

Εικόνα 5. Αποπληξία υποφύσεως σε γυναίκα 21 ετών με αιφνίδια έναρξη κεφαλαλγίας στο τρίτο τρίμηνο της κύησης. Αριστερά: Τ2 ακολουθία σε εγκάρσιο επίπεδο. Διακρίνεται μια υπερεφιππιακή βλάβη (βέλος) με επίπεδο υγρού-υγρού. Δεξιά: Τ1 ακολουθία χωρίς έγχυση παραμαγνητικής ουσίας, όπου διακρίνεται επίπεδο υγρού-υγρού (βέλος). Το εξαρτημένο υγρό έχει χαμηλό σήμα στην Τ2 ακολουθία και το ίδιο με τη φαιά ουσία στην Τ1, συνεπεία της δεοξυαιμοσφαιρίνης (αίμα οξείας φάσης). Το μη εξαρτημένο υγρό έχει υψηλό σήμα στην Τ1 και Τ2 ακολουθία, συνεπεία της εξωκυττάριας μεθαιμοσφαιρίνης (αίμα βραδείας υποξείας φάσης).

5. ΕΠΙΔΗΜΙΟΛΟΓΙΑ

Τα αδενώματα υπόφυσης έχουν ετήσια επίπτωση 25 ανά εκατομμύριο πληθυσμού και αποτελούν 10-15% των εξαιρεθέντων όγκων εγκεφάλου, με τα προλακτινώματα και τα μη λειτουργικά να είναι συχνότερα [44, 45]. Πολλά είναι υποκλινικά και μπορεί να μην εκδηλωθούν ποτέ, ενώ νεκροτομικές μελέτες αναδεικνύουν 11-27% επίπτωση σιωπηλών μικροαδενωμάτων [15, 41, 46, 47]. Οι όγκοι της υπόφυσης είναι οι τρίτοι πιο συχνοί πρωτοπαθείς ενδοκρανιακοί όγκοι μετά τα γλοιώματα και τα μηνιγγιώματα [48], με μεγαλύτερη επίπτωση στους Άφρο-Αμερικανούς, στους οποίους αποτελούν περισσότερο από 20% των νεοπλασμάτων του κεντρικού νευρικού συστήματος.

Τα μικροαδενώματα είναι συχνότερα σε γυναίκες της αναπαραγωγικής ηλικίας και παρόλο που μελέτες της δεκαετίας του 1970 ανέδειξαν υψηλότερη επίπτωση από ότι στους άνδρες, είναι ασαφές αν αυτό συμβαίνει ή η επίδραση του όγκου στην υποφυσιακή λειτουργία και επομένως στην αναπαραγωγή, οδηγεί σε υψηλότερο ποσοστό ανίχνευσης. Νεκροτομικές μελέτες δε δείχνουν επικράτηση φύλου [45] και οι άνδρες παρουσιάζονται συχνότερα με μακροαδενώματα στην πέμπτη και έκτη δεκαετία [46].

6. ΜΗ ΛΕΙΤΟΥΡΓΙΚΑ ΑΔΕΝΩΜΑΤΑ

Περίπου το 30% των αδενωμάτων κατατάσσονται ως μη λειτουργικά [49] και είναι εξαιρετικά ανομοιογενείς όγκοι αποτελούμενοι από διαφορετικούς ιστοπαθολογικούς τύπους [50]. Παθολογοανατομική ένδειξη ορμονικής έκφρασης στοιχειοθετείται σε περισσότερο από το 40% [51] και τη στιγμή της διάγνωσης είναι συνήθως ευμεγέθη.

6.1. Κλινικές εκδηλώσεις

Η πλειοψηφία των μη λειτουργικών αδενωμάτων παρουσιάζεται με συμπτώματα επίδρασης μάζας [52]. Πίεση στον αδένα οδηγεί σε μειωμένα επίπεδα ορμονών του προσθίου λοβού και σε υποφυσιακή ανεπάρκεια, με τις γοναδοτροπίνες να επηρεάζονται πρώτες και

ακολουθούν η αυξητική, η θυρεοειδοτρόπος και η αδρενοκορτικοτρόπος ορμόνη. Το αδένωμα μπορεί να προκαλέσει μέτρια υπερπρολακτιναιμία (μέχρι και 150 ng/mL) από την επίδρασης μάζας στον μίσχο, με επακόλουθη άρση της ανασταλτικής δράσης της υποθαλαμικής ντοπαμίνης στα κύτταρα-στόχους. Όταν ο όγκος αναπτύσσεται υπερεφιππιακά, πιέζονται οι κατώτερες ρινικές ίνες που διασταυρώνονται στο πρόσθιο και κάτω μέρος του οπτικού χιάσματος, προκαλώντας αρχικά άνω κροταφική τεταρτοκυκλική ανοψία και στη συνέχεια αμφικροταφική ημιανοψία. Παραεφιππιακή ανάπτυξη προς και εντός του σηραγγώδους κόλπου οδηγεί σε παρέσεις οφθαλμικών μυών, βλάβες συμπαθητικών νεύρων και της $3^{ης}$, $4^{ης}$ ή $6^{ης}$ εγκεφαλικής συζυγίας, με αποτέλεσμα μυδρίαση, οφθαλμοπληγία, πόνο στο πρόσωπο, ή διπλωπία. Κεφαλαλγία από πίεση στη μήνιγγα της βάσεως του κρανίου μπορεί να παρατηρηθεί. Γιγάντια αδενώματα πιέζουν τον μετωπιαίο και κροταφικό λοβό και οδηγούν σε υδροκέφαλο, εξαιτίας απόφραξης του κοιλιακού συστήματος.

6.2. Χειρουργική αντιμετώπιση

Η τυπική αντιμετώπιση ενός μη λειτουργικού αδενώματος είναι η διασφηνοειδική εξαίρεση [51, 52] και είναι η θεραπεία εκλογής για σχεδόν όλους τους ασθενείς, καθώς παρέχει άμεση ανακούφιση από την επίδραση μάζας και έχει χαμηλό ποσοστό επιπλοκών. Τροποποιημένη διασφηνοειδική προσπέλαση μπορεί να χρειαστεί για πέραν του εφιππίου ανάπτυξη [53, 54] και διακρανιακή επέμβαση ή συνδυασμός των ανωτέρω εφαρμόζεται σε γιγάντια αδενώματα [55, 56]. Οι στόχοι του χειρουργείου είναι η άρση της πίεσης στην υπόφυση και στις περιβάλλουσες δομές, η διατήρηση ή η αποκατάσταση της όρασης και της λειτουργίας του αδένα και η αφαίρεση όσο το δυνατό περισσότερου όγκου για την πρόληψη υποτροπής.

6.3. Υποτροπές

Ακόμα και μετά από επιτυχημένη χειρουργική αφαίρεση, 10-20% των αδενωμάτων υποτροπιάζουν σε 5 με 6 έτη [57]. Μερικά κέντρα αντιμετωπίζουν τους ασθενείς με συμπληρωματική ακτινοθεραπεία, αλλά ακόμα και σε τέτοιες περιπτώσεις εμφανίζεται υποτροπή σε ποσοστό 2-36% [58], με αποτέλεσμα αυτή η πρακτική -με τους κινδύνους που ενέχει- να εφαρμόζεται σπάνια. Υποτροπιάζοντες όγκοι αντιμετωπίζονται με επανεπέμβαση ή/και ακτινοθεραπεία και σε ασθενείς που δεν έχουν ενδοκρινολογικές ή διαταραχές όρασης συνιστάται παρακολούθηση.

7. ΑΠΟΠΛΗΞΙΑ ΥΠΟΦΥΣΗΣ

Περιστασιακά, τα αδενώματα εκδηλώνονται αιφνίδια λόγω αποπληξίας [59, 60], που είναι μια επείγουσα και απειλητική για τη ζωή κατάσταση, κατά την οποία ο όγκος αυτόματα υπόκειται σε αιμορραγία ή έμφρακτο, προκαλώντας σημαντική εξάπλωση της βλάβης και πίεση στον αδένα, τα οπτικά νευρά, το χίασμα και τον σηραγγώδη κόλπο. Ασθενείς με αποπληξία έχουν συχνότερα (50%) μη λειτουργικά αδενώματα [61]. Συμπτώματα περιλαμβάνουν οξεία κεφαλαλγία, απώλεια όρασης, οφθαλμοπληγία, έμετο, διαταραχή συνείδησης και οξεία υποφυσιακή ανεπάρκεια [50, 59, 62], που μπορεί να οδηγήσει σε έλλειψη κορτιζόλης και καρδιαγγειακή κατάρρευση.

Ο αποπληκτικός ασθενής χρειάζεται άμεση θεραπεία υποκατάστασης με κορτικοστεροειδή, καθώς και προσεκτική καταγραφή υγρών και ηλεκτρολυτών και άμεση αντικατάσταση. Μακράς διάρκειας υποκατάσταση ορμονών και στεροειδών μπορεί να είναι αναγκαία και η βλάβη στα οπτικά πεδία δύναται να είναι μόνιμη. Ωστόσο, ασθενείς που υποβάλλονται σε χειρουργική επέμβαση σε διάστημα ημερών από το επεισόδιο έχουν σημαντικά μεγαλύτερες πιθανότητες ανάκτησης της όρασης, σε σύγκριση με ασθενείς που χειρουργούνται μετά από μια εβδομάδα ή περισσότερο [59, 61]. Ταχέως εξελισσόμενη

οφθαλμολογική ή νευρολογική συμπτωματολογία έχει ένδειξη επείγουσας χειρουργικής αποσυμπίεσης.

Η αποπληξία δεν είναι συχνή παρόλο που κλινικά ασυμπτωματική αιμορραγία ή έμφρακτο έχει καταγραφεί σε περίπου 25% των αδενωμάτων [60, 63] και στις περισσότερες περιπτώσεις δεν ανευρίσκεται προδιαθεσικός παράγοντας [41, 59].

8. ΛΕΙΤΟΥΡΓΙΚΑ ΑΔΕΝΩΜΑΤΑ

Η πλειοψηφία των όγκων υπόφυσης είναι λειτουργικά αδενώματα, με τα προλακτινώματα να αποτελούν το 40-60% και τη μεγαλακρία να ακολουθεί με 15-25% [64]. Η νόσος Cushing αντιπροσωπεύει το 5% και αδενώματα που εκκρίνουν γοναδοτροπίνη ή θυρεοειδοτρόπο ορμόνη είναι λιγότερα από 1%. Οι όγκοι της νευροϋπόφυσης είναι πολύ σπάνιοι.

8.1. ΠΡΟΛΑΚΤΙΝΩΜΑΤΑ

Τα προλακτινώματα είναι οι πιο συχνά διαγνωσθέντες λειτουργικοί υποφυσιακοί όγκοι και είναι τα μόνα αδενώματα για τα οποία υπάρχει αξιόπιστη φαρμακευτική θεραπεία. Παρόλο που η χειρουργική αντιμετώπιση παρέχει παρόμοια αποτελέσματα, η φαρμακευτική θεραπεία είναι ο κανόνας και περιστασιακά χειρουργείο ή/και ακτινοθεραπεία μπορεί να εφαρμόζονται.

8.1.1. Παθοφυσιολογία

Η έκκριση της PRL ελέγχεται από ανασταλτικούς (ανασταλτικοί παράγοντες προλακτίνης-PIF, ντοπαμίνη, νορ-επινεφρίνη) και διεγερτικούς (TRH, VIP, ύπνος, stress, φάρμακα) παράγοντες. Σε αντίθεση με τη ρύθμιση άλλων υποφυσιακών ορμονών η έκκριση της PRL βρίσκεται πρωταρχικά υπό τον τονικό ανασταλτικό έλεγχο των PIF.

Βλάβη στον υποθάλαμο ή στον μίσχο που προκαλείται από όγκο, τραύμα, αιμορραγία, χειρουργείο ή ακτινοβολία, μπορεί να επιδράσει στο μονοπάτι των PIF προκαλώντας ήπια υπερπρολακτιναιμία γνωστή σαν “επίδραση στον μίσχο” ή “ψευδοπρολακτίνωμα”.

8.1.2. Κλινικές εκδηλώσεις

Οι κλινικές εκδηλώσεις των προλακτινωμάτων απορρέουν από την υπερέκκριση ή/και την επίδραση μάζας και είναι διαφορετικές για τα δύο φύλα. Στις γυναίκες της αναπαραγωγικής ηλικίας τα πρώτα συμπτώματα είναι ολιγομηνόρροια ή δευτεροπαθής αμηνόρροια, γαλακτόρροια και στειρότητα, ακολουθούμενα από μειωμένη libido, ξηρότητα κολπικού βλεννογόνου εξαιτίας ανεπάρκειας οιστρογόνων, αύξηση βάρους, κατάθλιψη και νευρικότητα.

Στους άνδρες και σε μετεμμηνοπαυσιακές γυναίκες το αδένωμα συνήθως παραμένει αδιάγνωστο μέχρι να αποκτήσει ικανό μέγεθος για να πιέσει τις περιβάλλουσες δομές. Διαταραχές όρασης, ειδικά μείωση οπτικής οξύτητας και ελλείμματα οπτικών πεδίων, υποφυσιακή ανεπάρκεια, οφθαλμοπληγία, κεφαλαλγία και σε λίγες περιπτώσεις υδροκέφαλος εξαιτίας πίεσης στο τρήμα του Monro, είναι οι κλινικές εκδηλώσεις σε τέτοιους ασθενείς. Σε σπάνιες περιπτώσεις παρουσιάζεται ρινόρροια από τη διήθηση και καταστροφή της βάσης του κρανίου, ενώ η μειωμένη έκκριση ανδρογόνων προκαλεί διαταραχή libido, ανικανότητα, στειρότητα εξαιτίας ολιγοσπερμίας, γυναικομαστία και γαλακτόρροια.

8.1.3. Διαγνωστική προσέγγιση

Καθώς η υπερπρολακτιναιμία δεν αποδίδεται πάντα σε προλακτίνωμα, άλλες αιτίες υπερέκκρισης που περιλαμβάνουν την κύηση, τη νεφρική ανεπάρκεια, τον υποθυρεοειδισμό και τα φάρμακα που διεγείρουν την παραγωγή PRL, πρέπει να λαμβάνονται υπόψη.

Επίπεδα άνω των 200 ng/mL σε απουσία εγκυμοσύνης συνήθως υποδεικνύουν προλακτίνωμα [65, 66], ενώ όγκος υπόφυσης με PRL κάτω από 200 ng/mL, εγείρει την

υποψία προλακτινώματος με ήπια ορμονική έκκριση ή μη λειτουργικού αδενώματος που προκαλεί “επίδραση στον μίσχο”.

8.1.4. Θεραπεία

Σε ασθενείς με προλακτίνωμα υπάρχουν διαθέσιμες τέσσερεις θεραπευτικές επιλογές: παρακολούθηση, φαρμακευτική θεραπεία, χειρουργική επέμβαση, ακτινοθεραπεία. Ο καθορισμός της κατάλληλης επιλογής εξατομικεύεται και εξαρτάται από διάφορους παράγοντες όπως το μέγεθος, τα επίπεδα PRL, η κατάσταση του ασθενούς, η ανοχή και συμμόρφωση στη φαρμακευτική θεραπεία και η επιθυμία για αποκατάσταση της γονιμότητας. Η διαδικασία απόφασης πρέπει να περιλαμβάνει γνώση της φυσικής ιστορίας των προλακτινωμάτων, καθώς διάφορες μελέτες έχουν καταδείξει απουσία αύξησης του μεγέθους στην πλειονότητα των ασθενών με μικροπρολακτίνωμα [67-69] και σε συγκεκριμένες περιπτώσεις η παρακολούθηση είναι αρκετή. Ασθενής με μικροαδένωμα, ήπια αύξηση PRL, φυσιολογική υποφυσιακή λειτουργία και χωρίς συμπτώματα επίδρασης μάζας που δεν επιθυμεί εγκυμοσύνη, μπορεί να παρακολουθείται με περιοδικούς ενδοκρινολογικούς, απεικονιστικούς ελέγχους και μετρήσεις οστικής πυκνότητας. Από την άλλη πλευρά, σε περίπτωση μακρο- ή γιγάντιου προλακτινώματος η παρακολούθηση δεν αρκεί, εξαιτίας του αξιοσημείωτου δυναμικού αύξησης του μεγέθους με την πάροδο του χρόνου.

8.1.4.1. Χειρουργική αντιμετώπιση

Οι στόχοι της χειρουργικής θεραπείας περιλαμβάνουν (1) ενδοκρινολογική ύφεση, (2) πρόληψη υποτροπής και (3) εκλεκτική αδενωματεκτομή. Η ένδειξη του χειρουργείου βρίσκεται ακόμα υπό συζήτηση, με την απουσία ή τη μερική ανταπόκριση στη φαρμακευτική αγωγή να είναι ο κυριότερος λόγος επέμβασης.

8.1.4.2. Αποτελέσματα

Το συνολικό ποσοστό ενδοκρινολογικής ύφεσης με ομαλοποίηση των βασικών επιπέδων PRL κυμαίνεται μεταξύ 18 και 82% [70], ενώ παράμετροι προγνωστικοί του χειρουργικού αποτελέσματος είναι το μέγεθος, η έκταση της υπερέκκρισης, η διηθητικότητα και η πέραν του εφιππίου ανάπτυξη.

Τα μικροαδενώματα έχουν καλύτερη πρόγνωση από τα μακροαδενώματα και σε τέτοιους μικρούς όγκους που προκαλούν ήπια υπερπρολακτιναιμία το ποσοστό ύφεσης μπορεί να φτάσει το 82% [70], ενώ με αυξανόμενη διάμετρο και πέραν του εφιππίου επέκταση το ποσοστό σταδιακά μικραίνει και γίνεται 0% στα γιγάντια αδενώματα [70]. Παρόμοια αποτελέσματα υπάρχουν και σε άλλες μεγαλύτερες [71, 72] ή μικρότερες [73-76] δημοσιευμένες σειρές και ο κύριος λόγος για αυτό είναι το διηθητικό αναπτυξιακό πρότυπο που παρατηρείται σε μεγαλύτερους όγκους, ενώ σε περίπου 80% των περιπτώσεων μηνιγγική διήθηση μπορεί να ανιχνευθεί αν η μήνιγγα της βάσεως εξεταστεί ενδελεχώς. Το ποσοστό ύφεσης των μη διηθητικών αδενωμάτων είναι 76% και πέφτει στο 24% στους διηθητικούς όγκους [70].

Σε μια μεγάλη χειρουργική σειρά το ποσοστό υποτροπής μετά από παρακολούθηση 5 ετών ήταν 17% για τα μίκρο- και 18% για τα μακροαδενώματα [70], ενώ και άλλοι συγγραφείς αναφέρουν παρόμοια αποτελέσματα [71, 72, 77, 78]. Ωστόσο, επανεμφάνιση της υπερπρολακτιναιμίας δε συνοδεύεται πάντα από υποτροπή και μπορεί να οφείλεται στην “επίδραση στον μίσχο”.

8.2. ΜΕΓΑΛΑΚΡΙΑ

Η μεγαλακρία είναι το αποτέλεσμα της απόκρισης του οργανισμού στην περίσσεια GH. Υπό φυσιολογικές συνθήκες η έκκριση ρυθμίζεται από την GHRH, που συντίθεται και ελευθερώνεται από τον υποθάλαμο σε απάντηση διαφόρων ερεθισμάτων και από την ανασταλτική δράση της σωματοστατίνης. Τα κυκλοφορούντα επίπεδα του ινσουλινόμορφου

αυξητικού παράγοντα (IGF-1) ασκούν αρνητική ανατροφοδότηση στη λειτουργία των σωματοτρόπων κυττάρων.

8.2.1. Επιδημιολογία

Η μεγαλακρία είναι μια προοδευτικά παραμορφωτική ασθένεια χαρακτηριζόμενη από μεγάλο εύρος συστηματικών επιπλοκών, μερικές από τις οποίες είναι υπεύθυνες για την αυξημένη θνησιμότητα στους ασθενείς που δε θεραπεύονται. Η εκτιμώμενη ετήσια επίπτωση είναι 3-4 ανά εκατομμύριο πληθυσμού, με 4-10 έτη ενεργής νόσου να προηγούνται της διάγνωσης. Οι ασθενείς έχουν περίπου 30% αυξημένο δείκτη θνησιμότητας και πιο συγκεκριμένα οι καρδιαγγειακές παθήσεις είναι η αιτία θανάτου στο 60%, τα αναπνευστικά προβλήματα στο 25% και οι κακοήθειες στο 15%. Υψηλά επίπεδα GH, αυξημένη αρτηριακή πίεση και καρδιακές παθήσεις αντιπροσωπεύουν μείζονες αρνητικούς καθοριστικούς παράγοντες επιβίωσης, ενώ η διάρκεια των συμπτωμάτων, ο σακχαρώδης διαβήτης και οι νεοπλασίες παίζουν μικρότερο ρόλο.

8.2.2. Κλινικές εκδηλώσεις

Επειδή η μεγαλακρία είναι σπάνια νόσος και ο ρυθμός αλλαγής των σημείων και συμπτωμάτων είναι αργός και προοδευτικός, η ασθένεια είναι ενεργή αρκετά έτη πριν τη διάγνωση [79] και σε πολλές περιπτώσεις οι ασθενείς έχουν λάβει ειδική φαρμακευτική ή χειρουργική θεραπεία για προβλήματα που έχουν προκληθεί (σύνδρομο καρπιαίου σωλήνα).

Εξαιτίας των γενικευμένων επιδράσεων της GH και του IGF-1 στην ανάπτυξη των ιστών πολλαπλά όργανα και συστήματα εμπλέκονται, με χαρακτηριστικά ευρήματα τη μεγέθυνση των οστών των άκρων και διαφόρων οστών του προσώπου, με κυριότερο την κάτω γνάθο και λόγω της κατακράτησης υγρών και νατρίου τα άκρα είναι οιδηματώδη. Πολλαπλές αρθρώσεις μπορεί να προσβληθούν με αρχικό σύμπτωμα αρθραλγίες και προοδευτικά αναπτύσσεται οστεοαρθρίτιδα, αν και αυτό σχετίζεται με την ηλικία, ενώ

παρατηρείται πάχυνση του δέρματος και υπεριδρωσία στην ανάπαυση, εξαιτίας υπερτροφίας των ιδρωτοποιών αδένων. Μείζονες κλινικές εκδηλώσεις οφείλονται στη μεγέθυνση των μαλακών μορίων του ρινοφάρυγγα, όπως μακρογλωσσία και αύξηση των διαστάσεων της υπερώας που οδηγούν σε υπνική άπνοια, ενώ απόφραξη του αεραγωγού παρατηρείται στο 50% των ασθενών σε ορισμένες μελέτες [81]. Το μέγεθος της καρδιάς και κυρίως των κοιλιών αυξάνεται και το τοίχωμα παχύνεται [82], αρτηριακή υπέρταση είναι συχνή εκδήλωση και μυοκαρδιοπάθεια εμφανίζεται σε πολύχρονη νόσο, ενώ σπάνια οι ασθενείς διαγιγνώσκονται στο στάδιο της καρδιακής ανεπάρκειας. Εξαιτίας της ανταγωνιστικής επίδρασης του IGF-1 στην ινσουλίνη, μη ανοχή στη γλυκόζη ή/και σακχαρώδης διαβήτης εμφανίζεται σε σημαντικό ποσοστό και με προσεκτική ανάλυση μόνο ένας στους τέσσερεις ασθενείς έχει φυσιολογικό μεταβολισμό γλυκόζης. Η πιο συχνή διαταραχή είναι αντίσταση στην ινσουλίνη ή ήπια υπεργλυκαιμία που δεν απαιτεί ειδική θεραπεία, ενώ σε 25% αναπτύσσεται σακχαρώδης διαβήτης. Ανωμαλίες στη γενετήσια λειτουργία είναι συχνές και στις γυναίκες εμφανίζονται ως αμηνόρροια και ανεπάρκεια οιστρογόνων [80], ενώ στους άνδρες παρατηρείται απώλεια της libido, ανικανότητα και ατροφία όρχεων. Νευρομυϊκές εκδηλώσεις είναι συχνές και ανεξήγητη αδυναμία εμφανίζεται σε υψηλό ποσοστό, όπως και περιφερικές νευροπάθειες, καθώς και διακριτά σύνδρομα (σύνδρομο καρπιαίου σωλήνα). Έχει δημιουργηθεί αρκετό ενδιαφέρον σχετικά με τον αυξημένο κίνδυνο εμφάνισης νεοπλασιών, αλλά οι κακοήθειες δεν έχει αποδειχθεί ότι συνεισφέρουν στη θνησιμότητα και μόνο ο καρκίνος του ορθού έχει αυξημένη σχετική αναλογία κινδύνου της τάξης του 2.4:1 [83].

8.2.3. Διαγνωστική προσέγγιση

Βασικός βιοχημικός παράγοντας για τη διάγνωση της μεγαλακρίας είναι η μέτρηση τυχαίων ή κατόπιν νηστείας τιμών GH και IGF-1. Τιμή GH, σε τυχαία μέτρηση, μικρότερη από 0.4 ng/mL και IGF-1 στο εύρος που υποδεικνύεται από το φύλο και την ηλικία αποκλείει

τη διάγνωση [84, 85]. Όταν τα δύο αυτά κριτήρια δε βρίσκονται σε συμφωνία, δοκιμασία ανοχής στην από του στόματος χορήγηση 75 g γλυκόζης (OGTT) πρέπει να διενεργείται: πτώση της GH ορού κάτω από 1 ng/mL δεν είναι συμβατή με μεγαλακρία [84, 85].

8.2.4. Θεραπεία

Ο έλεγχος της υπερέκκρισης GH και IGF-1 είναι ο κύριος στόχος, καθώς ομαλοποίησή τους αντιστρέφει το αυξημένο ποσοστό θνησιμότητας των μεγαλακρικών ασθενών. Η επιβίωση αποκαθίσταται σε αυτή του γενικού πληθυσμού μετά τη διόρθωση της υπερέκκρισης, ενώ η νοσηρότητα βελτιώνεται αξιοσημείωτα με την ομαλοποίηση του IGF-1.

8.2.4.1. Χειρουργική αντιμετώπιση

Η διασφηνοειδική επέμβαση παραμένει η θεραπεία εκλογής για την πλειονότητα των μεγαλακρικών ασθενών, από πλευράς κόστους-αποτελεσματικότητας και ταχείας ενδοκρινολογικής ύφεσης, με το ποσοστό βιοχημικής αποκατάστασης να ποικίλει μεταξύ 10 και 75.3%. Σε μερικές περιπτώσεις, αυξημένα επίπεδα IGF-1 μπορεί να ανευρεθούν ακόμα και αν η GH κατασταλεί κάτω από 1 ng/mL και παρά τις υψηλές τιμές οι ασθενείς έχουν ευνοϊκή μακροχρόνια πρόγνωση με κλινική ύφεση της νόσου. Ακόμα και μετά από επιτυχημένη χειρουργική επέμβαση τα επίπεδα GH παραμένουν ανιχνεύσιμα και οι ώσεις έκκρισης δεν είναι φυσιολογικές σε συχνότητα και μέγεθος [86]. Η σχέση μεταξύ IGF-1 και GH στην πρόγνωση του αποτελέσματος είναι υπό διερεύνηση, σίγουρα όμως και οι δύο δείκτες είναι πιο ευαίσθητες παράμετροι από τη MT, καθώς μια φαινομενικά φυσιολογική μετεγχειρητική απεικόνιση μπορεί να συνοδεύεται από φυσιολογική έκκριση GH και IGF-1 ή μερικές φορές από εμμένουσα νόσο. Σε αντίθεση απεικονίσεις υπολειμματικού όγκου κυρίως παραεφιππιακά, υποδεικνύουν ενεργή μεγαλακρία.

Διάφοροι παράγοντες όπως το μέγεθος του αδενώματος, η διηθητικότητά του, η πέραν του εφιππίου ανάπτυξη και η εκκριτική δραστηριότητα επηρεάζουν το χειρουργικό

αποτέλεσμα. Τα μικροαδενώματα έχουν ευνοϊκότερη πρόγνωση με ποσοστά ύφεσης μέχρι και 88%, σε σύγκριση με τα μακροαδενώματα και ειδικότερα με αυτά με εξωεφιππιακή επέκταση, ενώ στους γιγάντιους όγκους το ποσοστό πέφτει σταδιακά στο 0% [87, 88].

Η εκκριτική δραστηριότητα φαίνεται να επηρεάζει την απόκριση στη χειρουργική θεραπεία όπως παρατηρείται σε αρκετές μελέτες [87-90], ενώ διάφορα όρια προεγχειρητικών τιμών GH μεταξύ 40 και 70 ng/mL έχουν προταθεί και τιμές πάνω από αυτά σχετίζονται αντιστρόφως ανάλογα με την πιθανότητα μετεγχειρητικής ενδοκρινολογικής ύφεσης. Ο γραμμικός χαρακτήρας της αντίστροφης σχέσης, όπως είχε προταθεί στο παρελθόν [91], επιβεβαιώθηκε σε πρόσφατη μεγάλη μελέτη [89], στην οποία αν επίπεδα της τάξης των 50 ng/mL θεωρηθούν αυθαίρετα ως το κατώφλι της εκκριτικής δραστηριότητας, το ποσοστό ύφεσης πέφτει από το 74% στις περιπτώσεις με προεγχειρητική GH κάτω από το κατώφλι, στο 25% στις περιπτώσεις πάνω από αυτό το αυθαίρετο όριο. Δεν έχει πειστικά δειχθεί ότι προεγχειρητική χορήγηση αναλόγων σωματοστατίνης βελτιώνει τα χειρουργικά αποτελέσματα [92-94].

8.3. ΝΟΣΟΣ CUSHING

Το σύνδρομο Cushing είναι το σύνολο σημείων και συμπτωμάτων που συνοδεύουν την υπερέκκριση κορτιζόλης, ενώ η νόσος είναι η παρουσία κορτικοτρόπου αδενώματος υπόφυσης και είναι υπεύθυνη για το 70-80% των περιπτώσεων του συνδρόμου [95]. Σε μειοψηφία των ασθενών το σύνδρομο οφείλεται σε έκτοπη, μη υποφυσιακή πηγή υπερπαραγωγής ACTH, CRH, ή κορτιζόλης.

8.3.1 Επιδημιολογία

Οι όγκοι (συνήθως μικροαδενώματα) από κορτικοτρόπα κύτταρα διακρίνονται σε αυτούς που εκκρίνουν ACTH με αποτέλεσμα νόσο Cushing και σε σιωπηλούς που περιέχουν ACTH αλλά δεν οδηγούν σε κλινική εκδήλωση, ενώ τα μακροαδενώματα αποτελούν σπάνια

αιτία και τείνουν να είναι διηθητικά και πολύ δύσκολο να αντιμετωπιστούν. Το γυναικείο φύλο επηρεάζεται συχνότερα (3:1 έως 10:1) και συνήθως μεταξύ 25^{ου} και 45^{ου} έτους. Η νόσος άρχεται σταδιακά και εξελίσσεται χρονίως, με τους περισσότερους ασθενείς να έχουν συμπτώματα 3 έως 6 έτη πριν τη διάγνωση [95].

8.3.2. Κλινικές εκδηλώσεις

Τα συμπτώματα περιλαμβάνουν παχυσαρκία κορμού, οπισθοτραχηλική απόθεση λίπους, πανσεληνοειδές προσωπείο, τηλαγγειεκτασίες προσώπου, εξόφθαλμο, υπεργλυκαιμία ή σακχαρώδη διαβήτη, υπερτρίχωση, ακμή, πορφυρές ραβδώσεις του δέρματος στην κοιλιακή χώρα, αμηνόρροια ή υπογοναδισμό, μυϊκή ατροφία και μυοπάθεια, οστεοπόρωση, υπέρχρωση δέρματος, πολυουρία και συναισθηματικές διαταραχές όπως κατάθλιψη και ψύχωση. Προσβάλλονται πολλαπλά οργανικά συστήματα και αν η νόσος αφεθεί χωρίς θεραπεία το ποσοστό θνησιμότητας είναι 50% σε 5 έτη [95], ενώ οι καρδιαγγειακές επιπλοκές είναι μείζονες αιτίες νοσηρότητας και θανάτου, με την υπέρταση και τη συμφορητική καρδιακή ανεπάρκεια να εμφανίζονται συχνότερα.

8.3.3. Διαγνωστική προσέγγιση

Επί υποψίας συνδρόμου η επιβεβαίωση της υπερκορτιζολαιμίας γίνεται με μέτρηση των επιπέδων ελεύθερης κορτιζόλης ούρων, που αυξάνονται από το φυσιολογικό 20-90 μg σε περισσότερο από 150 μg. Στη νόσο Cushing, σε αντίθεση με το σύνδρομο από έκτοπη έκκριση ACTH, ο υποθάλαμο-υποφυσιακός άξονας διατηρεί την ομοιοστατική απόκριση, απαντώντας ωστόσο σε υψηλότερα επίπεδα γλυκοκορτικοειδών. Η φυσιολογική ευαισθησία του άξονα στην αρνητική ανατροφοδότηση μπορεί να εκτιμηθεί με δοκιμασίες χαμηλής δόσης γλυκοκορτικοειδών, που περιλαμβάνουν την ολονύχτια δοκιμασία ή το χαμηλής δοσολογίας κομμάτι της 6ήμερης δοκιμασίας καταστολής με δεξαμεθαζόνη. Η διάγνωση της νόσου γίνεται αν ο ασθενής έχει (1) αυξημένα βασικά επίπεδα κορτιζόλης, (2) σχετική

αντίσταση στην αρνητική ανατροφοδότηση, (3) απόκριση ACTH στα μειωμένα επίπεδα κορτιζόλης, (4) απόκριση ACTH στη CRH ή βαζοπρεσίνη, (5) απόκριση κορτιζόλης στην εξωγενή χορήγηση ACTH και (6) πηγή περίσσειας ACTH που οφείλεται στην υπόφυση (Πίνακας 2).

Επί υποψίας νόσου η επιβεβαίωση της διάγνωσης γίνεται με MT και αν δεν απεικονιστεί βλάβη γίνεται αμφοτερόπλευρος καθετηριασμός και δειγματοληψία από τους κάτω λιθοειδείς κόλπους, οι οποίοι παροχετεύουν το φλεβικό αίμα από την υπόφυση. Μετρώνται τα επίπεδα ACTH στο περιφερικό αίμα και στον κάθε κόλπο, τόσο πριν όσο και μετά την έγχυση CRH. Ο αμφοτερόπλευρος καθετηριασμός επιτρέπει ταυτόχρονη δειγματοληψία από τους κόλπους και η κλίση των συγκεντρώσεων ACTH καθορίζει την πλαγίωση του αδενώματος εντός της υπόφυσης. Αναλογία συγκέντρωσης κάτω λιθοειδούς κόλπου προς περιφερικό αίμα μεγαλύτερη από 2, σε δείγματα από βασική έκκριση, έχει 95% ευαισθησία και 100% ειδικότητα, ενώ αναλογία μεγαλύτερη από 3, μετά τη χορήγηση CRH, έχει αναφερθεί ότι βελτιστοποιεί και την ευαισθησία [96-98]. Ενδοκολπική κλίση μεγαλύτερη από 1.4 προβλέπει την εντόπιση της βλάβης σε έως και 75% των ασθενών, ενώ δειγματοληψία από τους σηραγγώδεις κόλπους χρησιμοποιείται λιγότερο συχνά, παρέχοντας ωστόσο λίγο πιο ακριβή εντόπιση του αδενώματος.

Ήπια υπερπρολακτιναιμία παρατηρείται στο 25% των ασθενών με νόσο Cushing, καθώς μερικά αδενώματα περιέχουν κύτταρα που εκκρίνουν την ορμόνη [99] και τα επίπεδά της μπορούν να μετρηθούν κατά τον καθετηριασμό, βοηθώντας στην εντόπιση του όγκου.

Πίνακας 2. Διαγνωστική προσέγγιση ασθενών υπόπτων για σύνδρομο Cushing.

Οριστική διάγνωση συνδρόμου
1. Απόδειξη υπερκορτιζολαιμίας: ▪ Ελεύθερη κορτιζόλη ούρων 24ώρου *Ή* ▪ 17-υδροξυστεροειδές ούρων 24ώρου ανά γραμμάριο κρεατινίνης ούρων 2. Απόδειξη αντίστασης στην καταστολή με δεξαμεθαζόνη: ▪ Ολονύχτια δοκιμασία καταστολής με χαμηλή δόση (1 mg) δεξαμεθαζόνης
Διαφορική διάγνωση συνδρόμου
1. Διάκριση μεταξύ ACTH-ανεξάρτητων και ACTH-εξαρτώμενων μορφών συνδρόμου: ▪ ACTH πλάσματος 2. Για τη διάγνωση ACTH-ανεξάρτητου συνδρόμου (νόσος επινεφριδίων): ▪ ΥΤ ή ΜΤ επινεφριδίων 3. Για τη διάγνωση ACTH-εξαρτώμενου συνδρόμου: ▪ Δοκιμασία διέγερσης με CRH ▪ Δοκιμασία καταστολής με υψηλή δόση δεξαμεθαζόνης □ Ολονύχτια δοκιμασία υψηλής δόσης (8 mg) *Ή* □ 6ήμερη δοκιμασία (Liddle) χαμηλής δόσης, υψηλής δόσης ▪ Αμφοτερόπλευρη δειγματοληψία κάτω λιθοειδών κόλπων για ACTH (με και χωρίς CRH) 4. Επιβεβαίωση διάγνωσης: ▪ Αν οι δοκιμασίες υποδεικνύουν νόσο: ΜΤ υπόφυσης ▪ Αν οι δοκιμασίες υποδεικνύουν έκτοπη έκκριση ACTH: ΜΤ θώρακος και κοιλίας

8.3.4. Χειρουργική αντιμετώπιση

Η διασφηνοειδική επέμβαση είναι η θεραπεία εκλογής για τη νόσο Cushing επιτυγχάνοντας υψηλά ποσοστά ύφεσης με μικρή νοσηρότητα και θνησιμότητα [100], ενώ όταν ανευρεθεί και εξαιρεθεί μικροαδένωμα, έως και 96% των ασθενών υφίονται [101, 102]. Η βιοχημική αποκατάσταση σε αρκετές περιπτώσεις μπορεί να επέλθει έως και 6 μήνες μετά και η μακροπρόθεσμη ύφεση σε ασθενείς με μακροαδένωμα ή όγκους με διήθηση των παραεφιππιακών δομών είναι σημαντικά μικρότερη, μεταξύ 45 και 65% [101-103]. Υποτροπή συμβαίνει στο 25% με προοδευτική αύξηση συν τω χρόνω [104, 105].

Σημειώνεται ότι μικροί όγκοι μπορεί να "κρύβονται" εντός του οπισθίου λοβού, στη μήνιγγα του σηραγγώδους κόλπου, στην υπερεφιππιακή περιοχή, κατά μήκος του μίσχου ή ακόμα και μέσα στο σφηνοειδές οστό. Πλήρης διερεύνηση του αδένα, επεκτεινόμενη σε αμφότερους τους σηραγγώδεις κόλπους και από το φύμα του εφιππίου έως το απόκλιμα, είναι επιτακτική.

Αν η επιφάνεια του όγκου δεν αποκαλυφθεί η διερεύνηση του αδένα αρχίζει με οριζόντια τομή στην υπόφυση, ακολουθούμενη από εξωτερική πίεση που εφαρμόζεται ελαφρώς στην επιφάνεια της, με την προσδοκία ότι η ασκούμενη δύναμη θα προκαλέσει πρόπτωση του όγκου μέσω της τομής.

Σε περίπτωση ανεπιτυχούς ανεύρεσης αδενώματος επιχειρείται διερεύνηση μέσω κάθετων τομών στην πλευρά πλαγίωσης, που αναδείχθηκε από τον καθετηριασμό των κάτω λιθοειδών κόλπων. Αν αδένωμα εξακολουθεί να μην ανευρίσκεται εξετάζεται ο οπίσθιος λοβός, καθώς μερικοί όγκοι άρχονται μεταξύ άδενο- και νευροϋπόφυσης ή από τον οπίσθιο λοβό.

Μετά από επιτυχημένη επέμβαση και σε διάστημα μιας μέρας τα επίπεδα κορτιζόλης πλάσματος πέφτουν σε λιγότερο από 2 μg/dL ή δεν ανιχνεύονται καθόλου και ο ασθενής μπορεί να χρειαστεί θεραπεία υποκατάστασης, μέχρι τα φυσιολογικά κορτικοτρόπα κύτταρα να ανακτήσουν λειτουργία. Αν δεν επιτευχθεί θεραπεία η διάγνωση πρέπει να

επαναξιολογηθεί με ανασκόπηση όλων των εργαστηριακών, απεικονιστικών και παθολογοανατομικών ευρημάτων. Αν είναι σίγουρο ότι η αιτία οφείλεται στην υπόφυση ενδείκνυται νέα διερεύνηση του αδένα, καθώς μπορεί να αναδειχθεί υπολειμματικός όγκος ή αδένωμα που δεν ανιχνεύθηκε στην πρώτη επέμβαση.

Ευνοϊκοί προγνωστικοί παράγοντες είναι τα διαγνωστικά της νόσου εργαστηριακά αποτελέσματα, απεικόνιση όγκου στην προεγχειρητική ΜΤ και ιστολογική ταυτοποίηση αδρενοκορτικοτρόπου αδενώματος [106], ενώ δυσμενή πρόγνωση έχει το βαρύ και ταχέως εξελισσόμενο σύνδρομο και το μακροαδένωμα, ιδιαίτερα αν είναι διηθητικό.

Μερικοί ασθενείς επωφελούνται από τη μικρής διάρκειας προεγχειρητική χορήγηση κετοκοναζόλης, ενός αναστολέα της στεροειδογένεσης που βοηθά στη σταθεροποίησή τους πριν την επέμβαση. Ασθενείς με νόσο Cushing έχουν ιδιαίτερα αυξημένο κίνδυνο εν τω βάθει φλεβικής θρόμβωσης, ενώ υπονατριαιμία και άλλες ηλεκτρολυτικές διαταραχές μπορεί να συμβούν μερικές μέρες μετά την επέμβαση, ιδίως όταν εμφανίζεται μετεγχειρητικός άποιος διαβήτης.

ΕΙΔΙΚΟ ΜΕΡΟΣ

1. ΕΙΣΑΓΩΓΗ

Τα αδενώματα υπόφυσης με επίπτωση 11-27% σε μη επιλεγμένες νεκροτομικές σειρές [15, 41, 46, 47], αποτελούν 10-15% των ενδοκράνιων όγκων [44] και παραμένουν σε πολλές περιπτώσεις αδιάγνωστα, καθώς μπορεί να μην προκαλούν κλινικά συμπτώματα. Κατατάσσονται βάσει της εκκριτικής τους δραστηριότητας, με τα προλακτινώματα και τα μη λειτουργικά να είναι συχνότερα [45], ακολουθούμενα από αυτά που εκκρίνουν αυξητική, αδρενοκορτικοτρόπο και θυρεοειδοτρόπο ορμόνη.

Οι ασθενείς μπορεί να παρουσιάζουν κλινικά σύνδρομα εξαιτίας της υπερέκκρισης που περιλαμβάνουν την υπερπρολακτιναιμία, τη μεγαλακρία, τη νόσο Cushing και τον υπερθυρεοειδισμό ή να έχουν επηρεασμένη υποφυσιακή λειτουργία, συνεπεία της ασκούμενης στον αδένα πίεσης. Όγκοι με εκσεσημασμένη ύπερ- ή/και παραεφιππιακή επέκταση προκαλούν έντονη κεφαλαλγία, έκπτωση όρασης και πάρεση των κοινών κινητικών νεύρων.

Παρόλες τις προόδους στη φαρμακευτική και ακτινοθεραπευτική αντιμετώπιση κυρίως των λειτουργικών αδενωμάτων [107, 108], η χειρουργική επέμβαση παραμένει η θεραπεία εκλογής για την πλειοψηφία τους και ο κανόνας για τα μη λειτουργικά [109]. Ο σκοπός του χειρουργείου είναι η βιοχημική αποκατάσταση, με ταυτόχρονη διατήρηση της λειτουργίας του αδένα και η αποσυμπίεση των γειτονικών νευρικών δομών.

Τα χειρουργικά αποτελέσματα που κρίνονται με ολοένα αυστηρότερα ενδοκρινολογικά κριτήρια και εξελιγμένες απεικονιστικές τεχνικές [110, 111], έχουν καθιερώσει τη διασφηνοειδική επέμβαση σαν την πιο συχνά χρησιμοποιούμενη και

επιτυχημένη προσπέλαση, εξαιτίας του μικρού ποσοστού επιπλοκών και γιατί μπορεί να εφαρμοστεί σε σχεδόν 90% των ασθενών [109].

Ο σκοπός της παρούσας μελέτης ήταν η αξιολόγηση και ο καθορισμός των παραγόντων που επηρεάζουν το αποτέλεσμα της μικροχειρουργικής διασφηνοειδικής επέμβασης σε μία σειρά ασθενών με αδένωμα υπόφυσης, που αντιμετωπίστηκαν με τυποποιημένη τεχνική, καθώς και η αξιολόγηση της αποτελεσματικότητας και ασφάλειας της μεθόδου.

Συγκρίθηκαν τα απεικονιστικά δεδομένα με μαγνητική τομογραφία πριν και μετά το χειρουργείο και συσχετίστηκαν τα μετεγχειρητικά απεικονιστικά ευρήματα με την επιτυχία της επέμβασης, βάσει της αποκατάστασης της λειτουργίας του αδένα.

Παραλλήλως, σκοπός ήταν η προοπτική καταγραφή επιπλοκών ή/και λοιμώξεων συνδεδεμένων με την προσπέλαση, η έκβασή τους και η σύγκριση με ότι αναφέρεται στη διεθνή βιβλιογραφία.

2. ΜΕΘΟΔΟΛΟΓΙΑ

2.1. Ασθενείς και μέθοδοι

Μεταξύ Μαρτίου 2004 και Ιουνίου 2011, 184 ασθενείς με αδένωμα υπόφυσης υποβλήθηκαν σε μικροχειρουργική διασφηνοειδική επέμβαση (ΜΔΕ), από την ίδια χειρουργική ομάδα, στην Νευροχειρουργική κλινική του Διαγνωστικού και Θεραπευτικού Κέντρου Αθηνών «Υγεία». Χρησιμοποιήθηκε τυποποιημένη μικροχειρουργική προσπέλαση [112] και σε επιλεγμένες περιπτώσεις, με παραεφιππιακή επέκταση, η διαδικασία υποβοηθήθηκε ενδοσκοπικά [113].

Η κύρια ένδειξη της συνδυασμένης μίκρο- και ενδοσκοπικής προσπέλασης ήταν η επέκταση του όγκου έξω από το πεδίο θέασης του μικροσκοπίου και ήταν αναγκαία σε αδενώματα με ευρεία διήθηση της παραεφιππιακής περιοχής, ή/και με ευρεία πλάγια ή πρόσθια -στον σφηνοειδή κόλπο- ανάπτυξη.

Πολύ μεγάλα αδενώματα, που απαιτούσαν διακρανιακή προσπέλαση, αποκλείστηκαν από τη μελέτη και ήταν κυρίως όγκοι με πολύ στενή είσοδο στο εφίππιο ή με μεγαλύτερη ύπερ- από ότι ενδοεφιππιακή επέκταση, με αποτέλεσμα πολύ μικρό εφίππιο, ή είχαν ευρύ οπισθοεφιππιακό τμήμα.

2.2. Προεγχειρητική αξιολόγηση

Όλοι οι ασθενείς υποβλήθηκαν σε προεγχειρητικό ενδοκρινολογικό, νευροαπεικονιστικό και νευροοφθαλμολογικό έλεγχο. Έγιναν πολλαπλές μετρήσεις PRL, GH, IGF-1, GH μετά από δοκιμασία ανοχής στη γλυκόζη (OGTT), ACTH, κορτιζόλης, ελεύθερης κορτιζόλης ούρων 24ώρου (για τη διάγνωση της νόσου Cushing), TSH, fT3, fT4, LH, FSH, τεστοστερόνης και οιστραδιόλης.

Επιπρόσθετα προεγχειρητικά δεδομένα περιελάμβαναν ηλικία, φύλο, συμπτώματα, λειτουργία όρασης και προηγηθείσες χειρουργικές επεμβάσεις.

Μαγνητική τομογραφία υπόφυσης κατά την περίοδο της διάγνωσης έγινε σε όλους εκτός από δύο ασθενείς (εξαιτίας κλειστοφοβίας στον έναν και της παρουσίας βηματοδότη στον άλλο), στους οποίους πραγματοποιήθηκε υψηλής ανάλυσης υπολογιστική τομογραφία του υποθάλαμο-υποφυσιακού άξονα. Το μέγεθος του όγκου, με βάση τη μέγιστη διάμετρο, κατατάχθηκε σε τρεις κατηγορίες: μικροαδένωμα (<10 mm), μακροαδένωμα (≥ 10 mm) και γιγάντιο αδένωμα (≥ 40 mm). Για τη διήθηση του σηραγγώδους κόλπου χρησιμοποιήθηκε η κατάταξη κατά Knosp [114].

Ο νευροοφθαλμολογικός έλεγχος περιελάμβανε εξέταση οπτικών πεδίων και οπτικής οξύτητας και πραγματοποιήθηκε από νευροοφθαλμολόγο.

2.3. Χειρουργική τεχνική

Χρησιμοποιήθηκε η πρωτότυπη χειρουργική μέθοδος του Cushing [112]: ο ασθενής τοποθετείται σε ύπτια θέση, με την κεφαλή σε ελαφρά υπερέκταση περίπου 10 μοιρών και ο χειρουργός στέκεται πίσω του. Διενεργείται μονόπλευρη παραδιαφραγματική προσπέλαση και με βάση την ανατομία της ρινός και την έκταση του αδενώματος, η τομή στον βλεννογόνο γίνεται συνήθως στο πρόσθιο τμήμα της ρινικής κοιλότητας, κατά μήκος της χόνδρινης μοίρας του ρινικού διαφράγματος. Υποχείλια τομή έγινε σε 10 περιπτώσεις εκτεταμένων αδενωμάτων. Με προσεκτική αμβλεία παρασκευή δημιουργείται χειρουργικό πλάνο μεταξύ χόνδρινης μοίρας του διαφράγματος και περιχονδρίου, ενώ υποβλεννογόνια δίοδος είναι το επόμενο βήμα χωρίς να παρακάμπτεται το πλάνο, προκειμένου να αποφευχθεί αιμορραγία από τον βλεννογόνο. Εκτομή της πρόσθιας ρινικής άκανθας της άνω γνάθου βελτιώνει την οπτική επαφή με τη δίοδο. Στη συνέχεια, το βασικό τμήμα του χόνδρινου

διαφράγματος κινητοποιείται και εισάγεται διαστολέας τύπου Cushing. Με τη βοήθεια χειρουργικού μικροσκοπίου η δίοδος διευρύνεται αποκαλύπτοντας το οστέινο ρινικό διάφραγμα, το οποίο πρέπει να αφαιρεθεί προκειμένου να προσπελαστεί ο σφηνοειδής κόλπος. Ο διαστολέας μέσω της μιας ρινικής κοιλότητας προωθείται έως το πρόσθιο τοίχωμα του κόλπου και ο βλεννογόνος καυτηριάζεται και διατέμνεται [112].

Το έδαφος του σφηνοειδούς κόλπου διανοίγεται, συνήθως με διαμαντένιο τροχό, τοποθετείται μεγαλύτερος αυτόματος διαστολέας και ο κόλπος αποκαλύπτεται πλήρως. Ο βλεννογόνος και όλα τα ενδοσφηνοειδικά διαφράγματα πρέπει να αφαιρεθούν για να γίνει ορατό όλο το τουρκικό εφίππιο, από το σφηνοειδές επίπεδο έως το απόκλιμα. Σε περίπτωση ατελούς πνευμάτωσης του κόλπου, η χρήση του τροχού είναι απαραίτητη προκειμένου να επιτευχθεί η ευρεία αποκάλυψη του εφιππίου, το έδαφος του οποίου διανοίγεται και αφαιρείται τελείως έως το έσω τοίχωμα του σηραγγώδους κόλπου. Η μήνιγγα της βάσεως του κρανίου διανοίγεται και λαμβάνεται βιοψία προκειμένου να αποκλειστεί ιστολογικά διήθησή της, ενώ ο όγκος αφαιρείται με τη βοήθεια διαφόρων ειδών κοχλιαρίων. Κατά τη διάρκεια της εξαίρεσης, το διάφραγμα του αδένα συνήθως κατέρχεται στον βόθρο της υπόφυσης και αν αυτό δε συμβεί αυτόματα μπορεί να επιτευχθεί αυξάνοντας την ενδοκράνια πίεση, με χρήση θετικής τελοεκπνευστικής πίεσης (PEEP) αερισμού ή με συμπίεση των σφαγιτιδικών φλεβών. Σε περίπτωση διεγχειρητικής εκροής εγκεφαλονωτιαίου υγρού (Ε.Ν.Υ) το εφίππιο ανακατασκευάζεται με δύο τεμάχια μηριαίας περιτονίας, τα οποία καλύπτονται με ιστική κόλλα και τοποθετείται οσφυϊκός καθετήρας για την παροχέτευση Ε.Ν.Υ, ο οποίος αφαιρείται την τρίτη μετεγχειρητική μέρα.

Η τομή στον βλεννογόνο της ρινός συγκλείνεται και αμφότεροι οι ρώθωνες επιπωματίζονται για 24 ώρες [112]. Χρησιμοποιήσαμε νευροπλοήγηση σε 15 περιπτώσεις (ιδίως σε επανεπεμβάσεις) και η προσπέλαση υποβοηθήθηκε ενδοσκοπικά σε άλλες 8.

2.4. Ανακατασκευή εδάφους τουρκικού εφιππίου

Σε 120 ασθενείς δεν προέκυψε ανάγκη χρησιμοποίησης υλικού ανακατασκευής και το άνοιγμα στη μήνιγγα της βάσεως του κρανίου καλύφθηκε μόνο με ένα κομμάτι πολυμερισμένης οξειδωμένης σελουλόζης (Surgicel®), με ταυτόχρονη χρήση ιστικής κόλλας (DuraSeal®). Σε 64 ασθενείς με διεγχειρητική εκροή Ε.Ν.Υ ήταν αναγκαία η ανακατασκευή του εδάφους του εφιππίου με δύο τεμάχια μηριαίας περιτονίας, τα οποία ελήφθησαν από το δεξιό μηρό του ασθενούς. Η εκροή συνέβη κατά τη διάρκεια της εξαίρεσης του όγκου, με το πιο πρόσθιο μέρος του διαφράγματος της υπόφυσης να είναι το συχνότερο σημείο διαφυγής. Μόνο σε 7 ασθενείς η εκροή οφειλόταν σε εκτεταμένη διήθηση του διαφράγματος από επιθετική ανάπτυξη του αδενώματος.

2.5. Μετεγχειρητική αξιολόγηση

Ανασκοπήθηκαν η μετεγχειρητική νευρολογική κατάσταση του ασθενούς, ο πλήρης και επαναλαμβανόμενος ενδοκρινολογικός έλεγχος και οι μετεγχειρητικές ΜΤ υπόφυσης. Τα κριτήρια ελέγχου της νόσου ήταν η μακροσκοπικά ολική εξαίρεση (ΜΟΕ) του όγκου για τα μη λειτουργικά αδενώματα και η βιοχημική αποκατάσταση μαζί με ενδείξεις κλινικής ύφεσης, για τα λειτουργικά.

Σε όλες τις περιπτώσεις ΜΤ πραγματοποιήθηκε 3 και 9 μήνες μετεγχειρητικά και στη συνέχεια ετησίως για την υπόλοιπη περίοδο της παρακολούθησης, εκτός αν υπήρχαν ενδείξεις για νωρίτερο επανέλεγχο. Η ΜΟΕ ορίστηκε όταν η διεγχειρητική εντύπωση του χειρουργού και η μετεγχειρητική απεικόνιση δεν τεκμηρίωσαν υπολειμματικό όγκο, ενώ η εξαίρεση θεωρήθηκε υφολική (ΥΕ), όταν περισσότερο από 80% του αδενώματος είχε αφαιρεθεί και μερική (ΜΕ), για λιγότερο από 80% [115].

Για τη μεγαλακρία, η ομαλοποίηση των επιπέδων GH (< 0.4 ng/mL) και IGF-1 (φυσιολογικά σύμφωνα με την ηλικία και το φύλο), όπως μετρήθηκαν τις πρώτες 48 ώρες μετά την επέμβαση, καθώς και κατώτατη τιμή GH 1 ng/mL ή λιγότερο, μετά από δοκιμασία OGTT που διενεργήθηκε 6 εβδομάδες μετεγχειρητικά, θεωρήθηκαν κριτήρια ίασης [116].

Για τη νόσο Cushing, απαιτήθηκε πρωινή μέτρηση επιπέδων κορτιζόλης πλάσματος (< 100 nmol/L, που σημαίνει θεραπεία υποκατάστασης), κατά τις πρώτες μετεγχειρητικές 48 ώρες, καταστολή στη δοκιμασία χορήγησης χαμηλής δόσης δεξαμεθαζόνης και ομαλοποίηση της ελεύθερης κορτιζόλης ούρων 24ώρου (αμφότερες 6 εβδομάδες μετά την επέμβαση) [104].

Για τα προλακτινώματα, επίπεδα PRL μετά την επέμβαση < 20 ng/mL θεωρήθηκαν ενδεικτικά ύφεσης [117] και για ασθενείς με αδενώματα εκκρίνοντα θυρεοειδοτρόπο ορμόνη, απαιτήθηκε ομαλοποίηση των επιπέδων fT3, fT4 και TSH την πρώτη μετεγχειρητική μέρα.

Όλες οι δοκιμασίες επαναλήφθηκαν τουλάχιστον ετησίως ή όπως απαιτήθηκε σύμφωνα με την κλινική εικόνα και όλοι οι ασθενείς με διαταραχές όρασης υποβλήθηκαν σε τυπικό μετεγχειρητικό νευροοφθαλμολογικό έλεγχο.

2.6. Στατιστική ανάλυση

Οι συνεχείς μεταβλητές αποδίδονται ως μέσες τιμές ± τυπική απόκλιση και οι τιμές κάθε κατηγορίας ως ποσοστά, ενώ η διάμετρος του αδενώματος μεταξύ ασθενών με ευνοϊκό και μη πλήρες χειρουργικό αποτέλεσμα καθορίστηκε χρησιμοποιώντας τη δοκιμασία Mann-Whitney U.

Πολυπαραγοντική στατιστική ανάλυση χρησιμοποιήθηκε για τον καθορισμό της επίδρασης της διήθησης του σηραγγώδους και σφηνοειδούς κόλπου, της μεγίστης διαμέτρου του όγκου, της επανεπέμβασης, της υπερεφιππιακής επέκτασης και της αποπληξίας στο χειρουργικό αποτέλεσμα και τη βιοχημική αποκατάσταση.

Τιμή $p < 0.05$ θεωρήθηκε στατιστικά σημαντική και στο μοντέλο που χρησιμοποιήθηκε για αυτή την ανάλυση μεταβλητές με τιμή $p > 0.1$ θεωρήθηκαν στατιστικά μη σημαντικές και δεν ελήφθησαν υπόψη (απομακρύνθηκαν από το μοντέλο). Η ανάλυση έγινε με τη χρήση εμπορικά διαθέσιμου λογισμικού (MedCalc version 12.2.1.0).

3. ΑΠΟΤΕΛΕΣΜΑΤΑ

3.1. Χαρακτηριστικά ασθενών

Συνολικά 184 ασθενείς με μέση ηλικία 49.77 ± 14.23 έτη υποβλήθηκαν σε μικροχειρουργική διασφηνοειδική επέμβαση. Οι 99 ήταν άνδρες και 97 είχαν μη λειτουργικό αδένωμα, 51 μεγαλακρία, 23 νόσο Cushing, 11 προλακτίνωμα και 2 θυρεοειδοτρόπο αδένωμα (Πίνακας 3). Η μέση διάρκεια παρακολούθησης ήταν 3.6 ± 2 έτη.

Η κλινική εκδήλωση των ασθενών με μη λειτουργικό αδένωμα σχετίστηκε με την επίδραση μάζας (διαταραχή όρασης ή/και υποφυσιακή ανεπάρκεια) σε 73 από τους 97, ενώ ο όγκος ήταν τυχαίο εύρημα σε 14. Στους εναπομείναντες 10 το αδένωμα αιμορράγησε (αποπληξία), προκαλώντας νευρολογικά συμπτώματα (Πίνακας 4). Οι περισσότεροι ασθενείς (92%) με λειτουργικό αδένωμα παρουσιάστηκαν με συμπτώματα υπερέκκρισης και οι υπόλοιποι (8%) με διαταραχή όρασης.

Είκοσι δύο από τους 184 ασθενείς είχαν υποβληθεί σε προηγούμενη χειρουργική επέμβαση: 13 από τους 97 με μη λειτουργικό και 9 από τους 87 με λειτουργικό αδένωμα (Πίνακας 3, 6).

3.2. Χειρουργικά αποτελέσματα

3.2.1. Μη λειτουργικά αδενώματα

Μελετήθηκαν 97 ασθενείς με μέση ηλικία 55.06 ± 14.4 έτη. Οι 56 ήταν άνδρες και όλοι είχαν μακροαδένωμα με διάμεση τιμή μεγίστης διαμέτρου του όγκου στην προεγχειρητική απεικόνιση 25 mm (διακύμανση 11 - 60). Διήθηση του σηραγγώδους κόλπου παρατηρήθηκε σε 33 και επέκταση στον σφηνοειδή κόλπο σε 19 (Πίνακας 4).

Σύμφωνα με τον πρώτο μετεγχειρητικό απεικονιστικό έλεγχο, ΜΟΕ επιτεύχθηκε σε 61 (62.9%) και υπολειμματικό αδένωμα αναδείχθηκε σε 36 ασθενείς (37.1%).

Από τη δοκιμασία Mann-Whitney U προέκυψε ότι ασθενείς με ευνοϊκό χειρουργικό αποτέλεσμα είχαν στατιστικά σημαντικά μικρότερα αδενώματα, σε σύγκριση με ασθενείς χωρίς πλήρες χειρουργικό αποτέλεσμα (διάμεση τιμή μεγίστης διαμέτρου του όγκου 24 mm έναντι 31 mm, αντίστοιχα, $p < 0.001$) (Εικόνα 6).

Πολυπαραγοντική στατιστική ανάλυση έδειξε ότι διήθηση του σηραγγώδους κόλπου (OR 7.6; 95% CI 2.6 - 22.0; $p < 0.001$), σχετικά μεγάλη διάμετρος του όγκου ($\geq$ 25 mm) (OR 0.2; 95% CI 0.08 - 0.6; $p < 0.05$) και επανεπέμβαση (OR 6.72; 95% CI 0.8 - 55.9; $p < 0.05$), σχετίζονται με μη πλήρες χειρουργικό αποτέλεσμα, ενώ υπερεφιππιακή επέκταση, διήθηση του σφηνοειδούς κόλπου και αποπληξία του αδενώματος, δεν έχουν στατιστικά σημαντική ανεξάρτητη σχέση με το αποτέλεσμα.

Ομαλοποίηση των διαταραχών όρασης παρατηρήθηκε σε 21 από τους 55 ασθενείς με αυτό το σύμπτωμα, ενώ βελτίωση παρουσιάστηκε σε άλλους 27. Σε 7 οι διαταραχές έμειναν αμετάβλητες και δεν επιδεινώθηκαν σε κανέναν. Η πάρεση του κοινού κινητικού νεύρου αποκαταστάθηκε σε όλους τους ασθενείς που παρουσιάστηκαν με αυτό το σύμπτωμα (Πίνακας 4).

Η κλινική και ενδοκρινολογική αξιολόγηση ανέδειξε κάποιου βαθμού προεγχειρητική υποφυσιακή ανεπάρκεια σε 75 ασθενείς (Πίνακας 4) και τρεις μήνες μετά την επέμβαση επηρεασμένη λειτουργία του αδένα είχαν 53 και ένα χρόνο μετά 50. Στο ίδιο διάστημα η λειτουργία του προσθίου λοβού ομαλοποιήθηκε σε 14, βελτιώθηκε σε 24, παρέμεινε αμετάβλητη σε 36 και επιδεινώθηκε σε έναν από τους 75 ασθενείς με κάποιου βαθμού

ανεπάρκεια πριν την επέμβαση. Ένας ασθενής με φυσιολογική προεγχειρητική λειτουργία του αδένα και ένδο- και παραεφιππιακό όγκο, που ιστολογικά σχετίστηκε με εκσεσημασμένη λεμφοκυτταρική υποφυσίτιδα, ανέπτυξε μετεγχειρητικά πλήρη ανεπάρκεια.

ΠΙΝΑΚΑΣ 3. Χαρακτηριστικά ασθενών.

	Αριθμός
Συνολικός αριθμός ασθενών [α]	184
Φύλο: άνδρες/γυναίκες (αναλογία)	99/85 (1.2/1)
Προηγούμενη ΜΔΕ	22
Μικροαδενώματα (5 ασθενείς με N. Cushing χωρίς παθολογική απεικόνιση)	26
Μακροαδενώματα	158
Μη λειτουργικά αδενώματα	97
Λειτουργικά αδενώματα	87
Μεγαλακρία	51
Νόσος Cushing	23
Προλακτινώματα	11
Αδενώματα που εκκρίνουν TSH	2
Όγκοι με διήθηση του σηραγγώδους κόλπου	53

[α] Μέση ηλικία ασθενών 49.77 ± 14.23 έτη.

ΠΙΝΑΚΑΣ 4. Κλινικά χαρακτηριστικά 97 ασθενών με μη λειτουργικά αδενώματα*.

Παράμετρος	**Αρ. (%)**
θηλυκό γένος	41 (42)
αποπληξία υπόφυσης	10 (10)
διαταραχή όρασης†	55 (57)
πάρεση 3ου νεύρου	5 (5)
ανεπάρκεια γονάδων‡	66 (68)
ανεπάρκεια θυρεοειδούς§	23 (24)
ανεπάρκεια επινεφριδίων‖	23 (24)
υπερπρολακτιναιμία**	50 (52)
διήθηση σηραγγώδους κ.	33 (34)
διήθηση σφηνοειδούς κ.	19 (20)

* Μέση ηλικία κατά την επέμβαση 55.06 ± 14.4 έτη.
† Σε έναν ασθενή δεν εκτιμήθηκε η προεγχειρητική λειτουργία της όρασης.
‡ Σε 3 ασθενείς δεν εκτιμήθηκε η προεγχειρητική λειτουργία των γονάδων.
§ Σε 6 ασθενείς δεν εκτιμήθηκε η προεγχειρητική λειτουργία του θυρεοειδούς.
‖ Σε 3 ασθενείς δεν εκτιμήθηκε η προεγχειρητική λειτουργία των επινεφριδίων.
** Σε 6 ασθενείς δε μετρήθηκαν προεγχειρητικά επίπεδα προλακτίνης.

Το μέγεθος του όγκου συγκρίθηκε με το βαθμό προεγχειρητικής υποφυσιακής ανεπάρκειας και ανάκτησης της λειτουργίας του αδένα μετεγχειρητικά, κατατάσσοντας τους ασθενείς σε 4 ομάδες, με οβελιαία διάμετρο όγκου από > 10 έως > 40 mm (Πίνακας 5). Ο βαθμός δυσλειτουργίας ήταν σημαντικά μικρότερος ($p < 0.01$) και η ομαλοποίηση αξιοσημείωτα μεγαλύτερη σε ασθενείς με μικρότερα αδενώματα ($p < 0.001$). Το μέσο μέγεθος όγκου σε ασθενείς με βελτίωση ή ομαλοποίηση της υποφυσιακής λειτουργίας βρέθηκε να είναι 26 ± 6 mm και ήταν σημαντικά μικρότερο, σε σύγκριση με ασθενείς με εμμένουσα ανεπάρκεια του αδένα (33 ± 9 mm, $p < 0.001$).

Πίνακας 5. Προεγχειρητική υποφυσιακή ανεπάρκεια και ανάκτηση της λειτουργίας του αδένα σε σχέση με το μέγεθος του όγκου.

Μέγεθος όγκου	Αριθμός Ασθενών	Προεγχειρητική υποφυσιακή ανεπάρκεια	Μερική ή πλήρης ανάκτηση της λειτουργίας
10 – 20 mm	30	22 (73.3%)	14 (63.6%)
20 – 30 mm	45	34 (75.5%)	18 (53%)
30 – 40 mm	14	12 (85.7%)	5 (41.6%)
> 40 mm	8	7 (87.5%)	1 (14.3%)

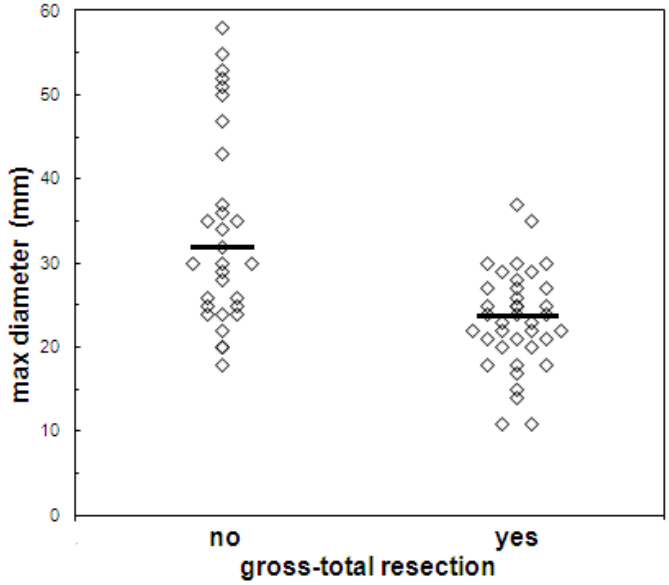

Εικόνα 6. Μη λειτουργικά αδενώματα: συσχετισμός μεγέθους του όγκου και μακροσκοπικά ολικής εξαίρεσης. Η δοκιμασία Mann-Whitney U έδειξε ότι ασθενείς με ευνοϊκό χειρουργικό αποτέλεσμα είχαν στατιστικά σημαντικά μικρότερα αδενώματα, σε σύγκριση με ασθενείς χωρίς πλήρες χειρουργικό αποτέλεσμα (διάμεση τιμή μεγίστης διαμέτρου του όγκου 24 mm έναντι 31 mm -οριζόντιες γραμμές- αντίστοιχα, $p < 0.001$).

3.2.2. Λειτουργικά αδενώματα

Περίπου δύο τρίτα των ασθενών είχαν μακροαδένωμα, διήθηση του σηραγγώδους κόλπου παρατηρήθηκε σε 20 και υπερεφιππιακή επέκταση σε 28 από τους 87 (Πίνακας 6).

Σύμφωνα με τον πρώτο μετεγχειρητικό απεικονιστικό έλεγχο, ΜΟΕ επιτεύχθηκε σε 63 (72.4%). Το ποσοστό ήταν 88.9% για τα μίκρο- και 65% για τα μακροαδενώματα.

Από τη δοκιμασία Mann-Whitney U προέκυψε ότι ασθενείς με ευνοϊκό χειρουργικό αποτέλεσμα είχαν στατιστικά σημαντικά μικρότερα αδενώματα, σε σύγκριση με ασθενείς χωρίς πλήρες χειρουργικό αποτέλεσμα (διάμεση τιμή μεγίστης διαμέτρου του όγκου 12 mm έναντι 25 mm, αντίστοιχα, $p < 0.001$) (Εικόνα 7).

Πολυπαραγοντική στατιστική ανάλυση έδειξε ότι διήθηση του σηραγγώδους κόλπου (OR 47.8; 95% CI 5.4 - 421; $p < 0.001$) και σχετικά μεγάλη διάμετρος του όγκου ($\geq$ 25 mm) ($p < 0.001$), σχετίζονται με μη πλήρες χειρουργικό αποτέλεσμα, ενώ υπερεφιππιακή επέκταση όχι.

Από τη δοκιμασία Mann-Whitney U προέκυψε ότι ασθενείς με ενδοκρινολογική ύφεση είχαν στατιστικά σημαντικά μικρότερα αδενώματα, σε σύγκριση με ασθενείς χωρίς ύφεση (διάμεση τιμή μεγίστης διαμέτρου του όγκου 11 mm έναντι 15 mm, αντίστοιχα, $p < 0.05$) (Εικόνα 8).

Πολυπαραγοντική στατιστική ανάλυση έδειξε ότι ενδοκρινολογική ύφεση ήταν εφικτή σε ασθενείς με αδενώματα μικρότερης διαμέτρου ($\leq$ 20 mm) ($p < 0.05$) και η επανεπέμβαση ήταν ο μοναδικός αρνητικός προγνωστικός παράγοντας βιοχημικής αποκατάστασης ($p < 0.05$).

ΠΙΝΑΚΑΣ 6: Χαρακτηριστικά 85 ασθενών με λειτουργικά αδενώματα[@].

Χαρακτηριστικό	Σύνολο	Κατηγορία		
		Μεγαλακρία	N. Cushing	PRLώματα
αριθμός ασθενών	85	51	23	11
Φύλο				
Α	38 (44.7%)	32 (62.7%)	2 (8.7%)	4 (36.3%)
Θ	47 (55.3%)	19 (37.3%)	21 (91.3%)	7 (63.7%)
μέση ηλικία	41.7 ± 12.4	44.6 ± 10.7	46.6 ± 11.9	33.9 ± 14.6
προηγούμενη επέμβαση				
Ναι	9 (10.6%)	7 (13.7%)	2 (8.7%)	0 (0%)
Όχι	76 (89.4%)	44 (86.3%)	21 (91.3%)	11(100%)
μέγιστη διάμετρος όγκου				
<1 cm	26 (30.6%)	10 (19.6%)	14 (60.9%)	2 (18.2%)
>1 cm	59 (69.4%)	41 (80.4%)	9 (39.1%)	9 (81.8%)
διήθηση σηραγγώδους κόλπου				
Ναι	20 (23.5%)	17 (33.3%)	0 (0%)	3 (27.3%)
Όχι	65 (76.5%)	34 (66.7%)	23 (100%)	8 (72.7%)
υπερεφιππιακή επέκταση				
Ναι	26 (30.6%)	17 (33.3%)	1 (4.3%)	8 (72.7%)
Όχι	59 (69.4%)	34 (66.7%)	22 (95.7%)	3 (27.3%)
Αποπληξία				
Ναι	5 (5.9%)	4 (7.8%)	0 (0%)	1 (9.1%)
Όχι	80 (94.1%)	47 (92.2%)	23 (100%)	10 (90.9%)

[@] δεν περιλαμβάνονται δύο ασθενείς με αδενώματα που εκκρίνουν θυρεοειδοτρόπο ορμόνη.

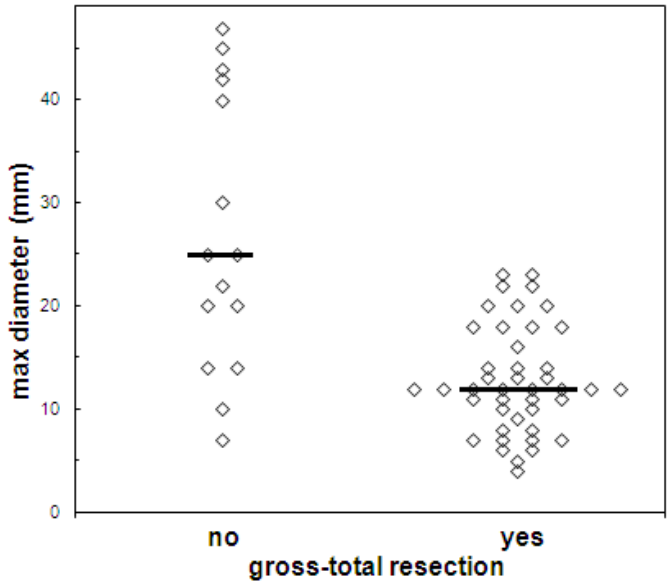

Εικόνα 7. Λειτουργικά αδενώματα: συσχετισμός μεγέθους του όγκου και μακροσκοπικά ολικής εξαίρεσης. Η δοκιμασία Mann-Whitney U έδειξε ότι ασθενείς με ευνοϊκό χειρουργικό αποτέλεσμα είχαν στατιστικά σημαντικά μικρότερα αδενώματα, σε σύγκριση με ασθενείς χωρίς πλήρες χειρουργικό αποτέλεσμα (διάμεση τιμή μεγίστης διαμέτρου του όγκου 12 mm έναντι 25 mm -οριζόντιες γραμμές- αντίστοιχα, $p < 0.001$).

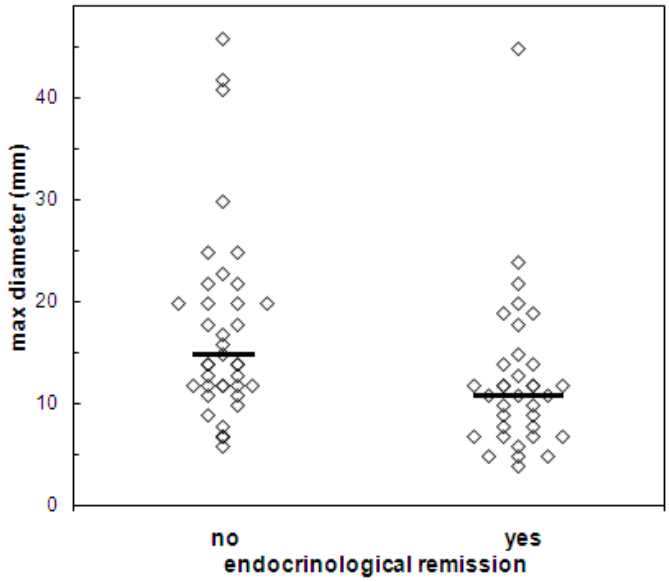

Εικόνα 8. Λειτουργικά αδενώματα: συσχετισμός μεγέθους του όγκου και ενδοκρινολογικής ύφεσης. Η δοκιμασία Mann-Whitney U έδειξε ότι ασθενείς σε ύφεση είχαν στατιστικά σημαντικά μικρότερα αδενώματα, σε σύγκριση με ασθενείς χωρίς ύφεση (διάμεση τιμή μεγίστης διαμέτρου του όγκου 11 mm έναντι 15 mm -οριζόντιες γραμμές- αντίστοιχα, $p < 0.05$).

3.2.2.1. Μεγαλακρία

Μελετήθηκαν 51 ασθενείς με μέση ηλικία 44.61 ± 10.68 έτη και τριάντα δύο ήταν άνδρες. Η πλειοψηφία (96%) παρουσιάστηκε με τυπικά συμπτώματα της νόσου και δύο (4%) ασθενείς αναζήτησαν ιατρική βοήθεια αρχικά λόγω διαταραχής όρασης.

Η διάμεση τιμή μεγίστης διαμέτρου του όγκου στην προεγχειρητική απεικόνιση ήταν 13.5 mm (διακύμανση 5 - 47) και 41 ασθενείς είχαν μακροαδένωμα, ενώ 17 όγκοι είχαν διηθήσει τον σηραγγώδη κόλπο.

Σύμφωνα με τον πρώτο μετεγχειρητικό απεικονιστικό έλεγχο, ΜΟΕ επιτεύχθηκε στο 70.6% (36/51) και στο 54.9% (28/51) των ασθενών εκπληρώθηκαν τα κριτήρια ενδοκρινολογικής ύφεσης.

Βιοχημική αποκατάσταση ήταν εφικτή στο 80% των μίκρο- και στο 48.8% των μακροαδενωμάτων, λόγω υψηλού ποσοστού διήθησης του σηραγγώδους κόλπου στους όγκους αυτής της κατηγορίας (Πίνακας 7).

Όλοι οι ασθενείς είχαν φυσιολογική υποφυσιακή λειτουργία πριν το χειρουργείο και ένας παρουσίασε μόνιμο άποιο διαβήτη μετεγχειρητικά. Αυτός ο ασθενής χρειάστηκε δεύτερη ΜΔΕ για την επίτευξη ύφεσης.

Από τους 23 ασθενείς που δεν υφέθηκαν, πέντε υποβλήθηκαν σε συμπληρωματική στερεοτακτική ακτινοχειρουργική θεραπεία με Gamma Knife.

3.2.2.2. Νόσος Cushing

Μελετήθηκαν 23 ασθενείς με μέση ηλικία 46.57 ± 11.85 έτη και μόνο δύο ήταν άνδρες. Όλοι παρουσιάστηκαν με τυπικά συμπτώματα της νόσου, εκτός από έναν που έλαβε την οριστική διάγνωση στα πλαίσια διερεύνησης οσφυαλγίας.

Η διάμεση τιμή μεγίστης διαμέτρου του όγκου στην προεγχειρητική απεικόνιση ήταν 9.5 mm (διακύμανση 0 - 20) και μόνο 39.1% των όγκων ήταν μακροαδενώματα, ενώ σε 5 ασθενείς η ΜΤ δεν ήταν παθολογική. Σε αυτές τις περιπτώσεις η πλευρά χειρουργικής διερεύνησης του αδένα βασίστηκε στα αποτελέσματα του προεγχειρητικού καθετηριασμού των κάτω λιθοειδών κόλπων.

Σύμφωνα με τον πρώτο μετεγχειρητικό απεικονιστικό έλεγχο, ΜΟΕ επιτεύχθηκε στο 73.9% (17/23) και στο 69.5% (16/23) των ασθενών εκπληρώθηκαν τα κριτήρια ενδοκρινολογικής ύφεσης.

Βιοχημική αποκατάσταση ήταν εφικτή στο 77.8% των μίκρο-, στο 66.6% των μακροαδενωμάτων και στο 60% των ασθενών που δεν είχαν παθολογική προεγχειρητική απεικόνιση (Πίνακας 8).

Όλοι οι ασθενείς είχαν φυσιολογική υποφυσιακή λειτουργία πριν το χειρουργείο και κανένας δεν ανέπτυξε νέο ενδοκρινολογικό έλλειμμα μετεγχειρητικά, ενώ στον τελευταίο έλεγχο δύο εμφάνισαν υποτροπή της νόσου (41 και 24 μήνες μετά την επέμβαση).

Από τους 7 ασθενείς που δεν υφέθηκαν, δύο υποβλήθηκαν σε συμπληρωματική στερεοτακτική ακτινοχειρουργική θεραπεία με Gamma Knife.

Πίνακας 7. Μεγαλακρία: ποσοστά ύφεσης σε διαφορετικές κατηγορίες όγκων μετά από ΜΔΕ[1] (n=51).

Μέγεθος όγκου	**Μίκρο-αδενώματα**	**Μακροαδενώματα**			**Γιγάντια αδενώματα**	**Σύνολο**
		εε[2]	πε/σφ[3]	υε[4]		
Αρ. περιπτώσεων	10	11	17	10	3	51
Ποσοστό ύφεσης[5] (n)	8 (80%)	7 (63.6%)	8 (47%)	5 (50%)	0 (0%)	28 (54.9%)

[1] Μικροχειρουργική Διασφηνοειδική Επέμβαση

[2] ενδοεφιππιακό, [3] παραεφιππιακό/σφηνοειδικό, [4] υπερεφιππιακό

[5] (βασική GH < 0.4 ng/mL, OGTT GH < 1 ng/mL, φυσιολογικός IGF-I)

Πίνακας 8. Νόσος Cushing: ποσοστά ύφεσης σε διαφορετικές κατηγορίες όγκων μετά από ΜΔΕ (n=23).

Μέγεθος όγκου	**Μικροαδενώματα**	**Μακροαδενώματα**	**Φυσιολογική ΜΤ**	**Σύνολο**
Αρ. περιπτώσεων	9	9	5	23
Ποσοστό ύφεσης* (n)	7 (77.8%)	6 (66.6%)	3 (60%)	16 (69.5%)

*(κορτιζόλη < 100 nmol/L, καταστολή στη δοκιμασία χορήγησης χαμηλής δόσης δεξαμεθαζόνης, φυσιολογική ελεύθερη κορτιζόλη ούρων 24ώρου)

3.2.2.3. Προλακτινώματα

Μελετήθηκαν 11 ασθενείς με μέση ηλικία 33.91 ± 14.58 έτη και τέσσερεις ήταν άνδρες. Η πλειοψηφία (81.8%) είχε λάβει φαρμακευτική θεραπεία για τον έλεγχο υπερέκκρισης. Χειρουργική αντιμετώπιση αποφασίστηκε εξαιτίας ανεπαρκούς ελέγχου της υπερπρολακτιναιμίας σε 4 ασθενείς, αύξησης του μεγέθους του αδενώματος παρά την αγωγή σε 2 και μη ανεκτών παρενεργειών σε 3, ενώ 2 υποβλήθηκαν σε επέμβαση χωρίς προηγούμενη θεραπεία. Η πρώτη προσήλθε με συμπτώματα αποπληξίας (οξεία απώλεια όρασης, πλήρης υποφυσιακή ανεπάρκεια), ενώ ήταν στον έκτο μήνα της κύησης και ο δεύτερος με ρινόρροια, λόγω γιγάντιου διηθητικού αδενώματος. Η διάμεση τιμή μεγίστης διαμέτρου του όγκου στην προεγχειρητική απεικόνιση ήταν 17 mm (διακύμανση 7 - 44) και 81.8% ήταν μακροαδενώματα.

Σύμφωνα με τον πρώτο μετεγχειρητικό απεικονιστικό έλεγχο, ΜΟΕ επιτεύχθηκε στο 72.7% (8/11) και σε όλες τις περιπτώσεις εκπληρώθηκαν τα κριτήρια ενδοκρινολογικής ύφεσης.

Όλοι οι ασθενείς, εκτός από έναν, είχαν φυσιολογική υποφυσιακή λειτουργία πριν το χειρουργείο και κανένας δεν ανέπτυξε νέο ενδοκρινολογικό έλλειμμα μετεγχειρητικά. Ένας ασθενής με γιγάντιο διηθητικό αδένωμα παρουσίασε μετεγχειρητική ρινόρροια, η οποία αποκαταστάθηκε χειρουργικά.

Από τους 3 ασθενείς που δεν υφέθηκαν, ένας υποβλήθηκε σε συμπληρωματική στερεοτακτική ακτινοχειρουργική θεραπεία με Gamma Knife.

3.2.2.4. Θυρεοειδοτρόπα αδενώματα

Μόνο δύο ασθενείς με αδενώματα εκκρίνοντα θυρεοειδοτρόπο ορμόνη υποβλήθηκαν σε ΜΔΕ και σύμφωνα με τον πρώτο μετεγχειρητικό απεικονιστικό έλεγχο, ΜΟΕ επιτεύχθηκε και στους δύο. Τα ενδοκρινολογικά αποτελέσματα επιβεβαίωσαν τη μετεγχειρητική ομαλοποίηση των επιπέδων TSH, fT3 και fT4.

3.3. Επιπλοκές

Σε αυτή τη χειρουργική σειρά δεν υπήρξε διεγχειρητικός ή μετεγχειρητικός θάνατος και δεν παρατηρήθηκε κανενός είδους λοίμωξη. Επιπλοκές σημειώθηκαν σε 6 (3.3%) ασθενείς (Πίνακας 9).

Μια ασθενής με μη λειτουργικό μακροαδένωμα εμφάνισε την έβδομη μετεγχειρητική ημέρα επίσταξη, λόγω μείζονος αιμορραγίας από βλεννογόνιους κλάδους της σφηνοϋπερώιας αρτηρίας και υποβλήθηκε σε αγγειογραφία και εμβολισμό ψευδοανευρύσματος.

Σε 19 ασθενείς παρουσιάστηκε κάποιου βαθμού διεγχειρητική εκροή Ε.Ν.Υ και σε όλους η οπή στην αραχνοειδή μεμβράνη πληρώθηκε με δύο τεμάχια μηριαίας περιτονίας, τα οποία καλύφθηκαν με ιστική κόλλα και τοποθετήθηκε οσφυονωτιαία παροχέτευση, η οποία αφαιρέθηκε την τρίτη μετεγχειρητική ημέρα. Ωστόσο, σε έναν ασθενή με γιγάντιο μη λειτουργικό αδένωμα παρουσιάστηκε μετεγχειρητική ρινόρροια, παρόλο που η ανακατασκευή έγινε όπως περιγράφηκε και στην άμεση μετεγχειρητική απεικόνιση το έδαφος του εφιππίου εμφάνισε ευρύ έλλειμμα, το οποίο αποκαταστάθηκε χειρουργικά.

Δύο ασθενείς με γιγάντια μη λειτουργικά αδενώματα ανέπτυξαν ένδο- και υπερεφιππιακό αιμάτωμα τη δεύτερη μετεγχειρητική ημέρα, παρουσιάζοντας παρόμοια συμπτωματολογία με ταχέως επιδεινούμενη διαταραχή όρασης και έντονη κεφαλαλγία. Η

μετεγχειρητική απεικόνιση και στις δύο περιπτώσεις ανέδειξε την παρουσία σημαντικής ποσότητας αιματώματος, που καταλάμβανε το εφίππιο και επεκτεινόταν στην υπερεφιππιακή περιοχή, ενώ από την αγγειογραφία δεν προέκυψε ενεργός αρτηριακή αιμορραγία. Η παροχέτευση έγινε χειρουργικά και στους δύο ασθενείς, οι οποίοι ανένηψαν πλήρως χωρίς διαταραχή όρασης ή άλλο νευρολογικό έλλειμμα.

Δεκατρείς ασθενείς εμφάνισαν άποιο διαβήτη μετά την επέμβαση. Σε 12 (6.5%) ήταν παροδικός, ενώ σε έναν (0.5%) μόνιμος και ο ασθενής βρίσκεται σε θεραπεία υποκατάστασης με βαζοπρεσίνη.

Ένας ασθενής με φυσιολογική προεγχειρητική λειτουργία του αδένα και ένδο- και παραεφιππιακό όγκο, που ιστολογικά σχετίστηκε με εκσεσημασμένη λεμφοκυτταρική υποφυσίτιδα, ανέπτυξε μετεγχειρητικά πλήρη ανεπάρκεια, για την οποία λαμβάνει υποκατάσταση ορμονών.

ΠΙΝΑΚΑΣ 9. Μετεγχειρητικές επιπλοκές.

Επιπλοκή	Αριθμός ασθενών (%)
Επίσταξη	1 (0.5%)
Ρινόρροια	1 (0.5%)
Αιμάτωμα	2 (1%)
Άποιος διαβήτης	1 (0.5%)
Υποφυσιακή ανεπάρκεια	1 (0.5%)

4. ΣΥΖΗΤΗΣΗ

4.1. Χειρουργική προσπέλαση

Όλοι οι ασθενείς της μελέτης υποβλήθηκαν σε επέμβαση μέσω μικροχειρουργικής προσπέλασης, η οποία υποβοηθήθηκε ενδοσκοπικά σε λίγες περιπτώσεις, όπου ο όγκος επεκτεινόταν ευρέως στην παραεφιππιακή περιοχή ή/και στο πλάγιο ή πρόσθιο τμήμα του σφηνοειδούς κόλπου.

Σχεδόν όλες οι χειρουργικές ειδικότητες αντιμετωπίζουν την πρόκληση τής διαρκώς αυξανόμενης απαίτησης για χρήση "ελάχιστα επεμβατικών" προσπελάσεων. Το ενδοσκόπιο θεωρείται ιδανικό εργαλείο για αυτό το σκοπό και σύντομα προστέθηκε στο "οπλοστάσιο" του χειρουργού υπόφυσης [118-120]. Πρέπει να σημειωθεί ότι η διασφηνοειδική προσπέλαση που πραγματοποιείται με τον "κλασικό" τρόπο είναι "ελάχιστα επεμβατική" [121] και η θέαση του χειρουργού καθορίζεται από τον μακρύ και στενό διάδρομο που δημιουργεί ο διαστολέας, μέσω του οποίου η δέσμη φωτός του μικροσκοπίου φτάνει στην περιοχή ενδιαφέροντος. Η προσθήκη ενδοσκοπίου επιτρέπει περαιτέρω οπτική επαφή με τα πλάγια τμήματα του χειρουργικού πεδίου και η διαδικασία ονομάζεται "ενδοσκοπικά υποβοηθούμενη μικροχειρουργική" [121].

Το ενδοσκόπιο μπορεί να αποτελεί το μοναδικό εργαλείο θέασης [118-120] και σε αυτή την περίπτωση εισάγεται στη ρινική κοιλότητα και φτάνει μέχρι την ύνιδα, χωρίς τη μεσολάβηση διαστολέα. Η διάνοιξη του σφηνοειδούς κόλπου γίνεται είτε μόνο- ή αμφοτερόπλευρα, με το ενδοσκόπιο και τα χειρουργικά εργαλεία να εισέρχονται στο εσωτερικό του κόλπου μέσω του ενός ή αμφοτέρων των ρωθώνων.

Οι περισσότερες τεχνικές που εφαρμόζονται στην “κλασική” διασφηνοειδική προσπέλαση χρησιμοποιούνται και στην ενδοσκοπική χειρουργική, με τη διαφορά ότι οι δομές της ρινός, του σφηνοειδούς κόλπου και της περιοχής του εφιππίου απεικονίζονται σε τηλεοπτική οθόνη, με αποτέλεσμα να αλλάζει σημαντικά η θέση του χειρουργού και να απαιτούνται τροποποιήσεις στη διαδικασία. Εναλλακτικά, τα πλεονεκτήματα της ενδοσκόπησης, δηλαδή ο λαμπερός φωτισμός και η εξελιγμένη οπτική επαφή, μπορούν να επικουρήσουν την “κλασική” μικροχειρουργική επέμβαση [120], προσφέροντας στον χειρουργό πανοραμική απεικόνιση του πεδίου. Οι ανατομικές παραλλαγές των ενδοσκοπικών προσπελάσεων της βάσης του κρανίου και οι τεχνικές λεπτομέρειες της αφαίρεσης όγκων υπόφυσης, όπως η ανακατασκευή του εδάφους του εφιππίου, έχουν εκτενώς περιγραφεί [122, 123].

Σε γενικές γραμμές, οι ανατομικές σχέσεις κατά τη διάρκεια μικροχειρουργικής και ενδοσκοπικής επέμβασης είναι παρόμοιες (Εικόνα 9), ωστόσο το ενδοσκόπιο απεικονίζει με μεγαλύτερη λεπτομέρεια επιπρόσθετες δομές, όπως τα διαφράγματα του σφηνοειδούς κόλπου, τις οστέινες προεξοχές των καρωτίδων και το πρόσθιο όριο του βόθρου της υπόφυσης. Περιστασιακά, γίνεται εμφανής η εμπλοκή του σηραγγώδους κόλπου, όσον αφορά τη διήθησή του από αδένωμα, αν και διεγχειρητική αιμορραγία από το εσωτερικό του κόλπου αποτρέπει περαιτέρω ενδοσκοπική εξαίρεση του όγκου, με την προσπέλαση να μετατρέπεται στην αμιγώς μικροχειρουργική μορφή της. Ακόμα και η ταυτόχρονη χρησιμοποίηση των πιο εξελιγμένων ενδοσκοπικών και μικροχειρουργικών μεθόδων έχει αποβεί αναποτελεσματική στην αφαίρεση των παραεφιππιακών επεκτάσεων του αδενώματος, κατά τρόπο που να μην ανιχνεύονται υπολείμματα στη μετεγχειρητική απεικόνιση, στους μη λειτουργικούς όγκους και να επιτυγχάνεται ενδοκρινολογική ύφεση, στα εκκριτικά αδενώματα.

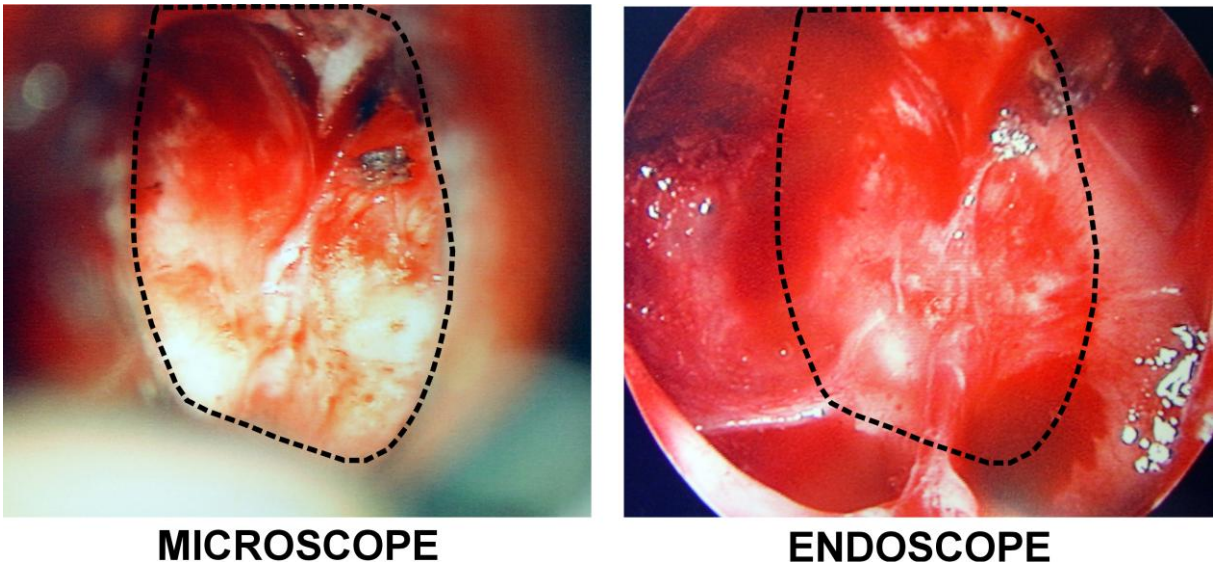

Εικόνα 9. Το έδαφος του εφιππίου όπως φαίνεται με το χειρουργικό μικροσκόπιο (αριστερά) και με το ενδοσκόπιο (δεξιά). Το ενδοσκόπιο επιτρέπει πιο πανοραμική θέαση, απεικονίζοντας ευκρινώς το οστό που περιβάλλει τις καρωτίδες.

Επί του παρόντος, υπάρχει έλλειψη τεκμηρίωσης ότι η ενδοσκοπική προσπέλαση είναι ικανή να προσφέρει καλύτερα αποτελέσματα στη χειρουργική αντιμετώπιση των αδενωμάτων, όσον αφορά στην ομαλοποίηση της ορμονικής υπερέκκρισης στους λειτουργικούς όγκους ή στην πληρέστερη αφαίρεση στους μη λειτουργικούς, σε σύγκριση με τη μικροχειρουργική μέθοδο [113]. Επίσης, δεν υπάρχουν επαρκείς αποδείξεις ότι το ενδοσκόπιο ενισχύει την ασφάλεια της διασφηνοειδικής επέμβασης, αν και έχει υποστηριχθεί ότι είναι λιγότερο τραυματικό, καθώς παρέχει πρόσβαση στον σφηνοειδή κόλπο χωρίς διάνοιξη του διαφραγματικού βλεννογόνου [124]. Η "κλασική" μικροχειρουργική μέθοδος είναι επίσης ελάχιστα τραυματική [112] και γίνεται καλά ανεκτή από τον ασθενή, παρά την 24ωρη εφαρμογή ενδορρινικού επιπωματισμού. Ο χρόνος νοσηλείας είναι ο ίδιος και στις δύο παραλλαγές της διασφηνοειδικής επέμβασης, καθώς σκοπός της μετεγχειρητικής ενδονοσοκομειακής παρακολούθησης είναι η ενδεχόμενη ορμονική δυσλειτουργία ή η διαταραχή του ισοζυγίου ύδατος/ηλεκτρολυτών και όχι οι πιθανές επιπλοκές που αφορούν

την προσπέλαση καθεαυτή, όπως π.χ. μετεγχειρητική αιμορραγία, που παρατηρούνται πλέον σπάνια. Το όφελος της ενδοσκοπικής παρατήρησης στη διασφηνοειδική χειρουργική είναι εμφανέστερο στην αντιμετώπιση βλαβών διαφορετικών από αδενώματα, των οποίων η επέκταση υπερβαίνει τα ανατομικά όρια του τουρκικού εφιππίου, καθώς τα αδενώματα υπόφυσης συνήθως αναπτύσσονται στην ένδο- και υπερεφιππιακή περιοχή, η οποία απεικονίζεται επαρκώς με το χειρουργικό μικροσκόπιο. Σε περίπτωση παραεφιππιακής επέκτασης που συνοδεύεται συνήθως από διηθητική ανάπτυξη, η παρατήρηση μέσω ενδοσκοπίου είναι σαφώς καλύτερη.

Αν και μεγάλος όγκος βιβλιογραφίας [119, 125] υπογραμμίζει τα πλεονεκτήματα της χρήσης του ενδοσκοπίου επιπρόσθετα ή στη θέση των τυπικών εργαλείων που χρησιμοποιούνται κατά την εκτέλεση της "κλασικής" διασφηνοειδικής επέμβασης, τα μειονεκτήματα της μεθόδου σπανίως αναφέρονται. Ένας μικρός ειδικά σχεδιασμένος χειρουργικός καθρέπτης που εισάγεται στο χειρουργικό πεδίο μέσω του διαστολέα είναι φθηνός και αποτελεσματικός έμμεσος τρόπος απεικόνισης περιοχών, που δε φαίνονται μόνο με το μικροσκόπιο. Σε αντίθεση, το ενδοσκόπιο μαζί με τα συστήματα καταγραφής και τηλεοπτικής απεικόνισης είναι επιπρόσθετος και σε πολλές περιπτώσεις ακριβός εξοπλισμός, που είναι όμως πλέον διαθέσιμος σε κάθε κέντρο χειρουργικής της υπόφυσης. Η ενδοσκοπική προσπέλαση διαρκεί περισσότερο χρόνο και η διαρκής είσοδος και έξοδος της κάμερας εντός και εκτός της ρινός ενέχει τον κίνδυνο διεγχειρητικού τραυματισμού του ρινικού βλεννογόνου. Το ενδοσκόπιο όταν εισάγεται στο πραγματικό χειρουργικό πεδίο, δηλαδή τον σφηνοειδή κόλπο, είναι περισσότερο ευάλωτο σε θολερότητα από την επικάθιση σταγονιδίων αίματος ή οστικής σκόνης σε σύγκριση με τους φακούς του μικροσκοπίου, οι οποίοι βρίσκονται έξω από το πεδίο της επέμβασης, αν και εξελιγμένα συστήματα καθαρισμού μπορούν να αντιπαρέλθουν αυτή την τεχνική δυσκολία.

4.2. Μη λειτουργικά αδενώματα

Ο σκοπός της χειρουργικής αντιμετώπισης των μη λειτουργικών αδενωμάτων είναι η αφαίρεση όσο το δυνατό μεγαλύτερου μέρους του όγκου, που οδηγεί στην αποσυμπίεση των γειτονικών ανατομικών δομών και η διατήρηση της λειτουργίας της υπόφυσης. Η ΜΔΕ στην παρούσα χειρουργική σειρά παρείχε ικανοποιητικό έλεγχο των αδενωμάτων και οδήγησε σε κλινική ύφεση μεγάλο ποσοστό ασθενών, ενώ τα αποτελέσματα της μελέτης είναι συγκρίσιμα με αυτά άλλων δημοσιευμένων χειρουργικών σειρών [126-131]. Πρέπει ωστόσο να σημειωθεί ότι η ασφάλεια της επέμβασης εξαρτάται σε μεγάλο βαθμό από την εξειδίκευση του κέντρου και την εμπειρία του χειρουργού [132, 133].

Παρά το μεγάλο μέγεθος των αδενωμάτων κατά τη διάγνωση, ΜΟΕ επιτεύχθηκε στο 62.9% των ασθενών και οι συγγραφείς τριών άλλων μεγάλων χειρουργικών σειρών αναφέρουν ΜΟΕ σε 61.4%, 63% και 70.2% των περιπτώσεων [127, 130, 134]. Τα αποτελέσματα αυτά υποδεικνύουν ότι επιτυχημένη αφαίρεση, ακόμα και μεγάλων αδενωμάτων, είναι εφικτή σε πάνω από 50% των ασθενών σε εξειδικευμένα κέντρα. Στην παρούσα μελέτη, όλοι οι όγκοι ήταν μακροαδενώματα και το μέγεθός τους (διάμεση τιμή μεγίστης διαμέτρου 25 mm (διακύμανση 11 – 60)) ήταν μεγαλύτερο από αδενώματα που μελετήθηκαν σε άλλες εργασίες [134, 135].

Η δυσλειτουργία της υπόφυσης μπορεί να αποκατασταθεί μετά από διασφηνοειδική επέμβαση και αυτό συνέβη σε 14 (18.7%) ασθενείς, όπου ομαλοποιήθηκε και σε 24 (32%) στους οποίους βελτιώθηκε, από τους 75 με κάποιου βαθμού προεγχειρητική υποφυσιακή ανεπάρκεια. Παρόμοια αποτελέσματα αναφέρονται από άλλους συγγραφείς [127, 129], κάποιοι δεν παρατήρησαν βελτίωση [136, 137] και σε δύο μελέτες περιγράφεται επιδείνωση [58, 138].

Βελτίωση της όρασης υπήρξε στο 87% των ασθενών με προεγχειρητικές διαταραχές και ήταν παρόμοια με το αποτέλεσμα που αναφέρεται σε άλλες εργασίες [128, 134, 139]. Ο πολύ μικρός κίνδυνος μετεγχειρητικής επιδείνωσης της όρασης οφείλεται στην προσπέλαση, η οποία είναι λιγότερο τραυματική για το οπτικό χίασμα και τα νεύρα, σε σύγκριση με τη διακρανιακή επέμβαση.

Όπως αποδείχτηκε από την πολυπαραγοντική στατιστική ανάλυση το αποτέλεσμα επηρεάστηκε αρνητικά από τρεις κλινικούς παράγοντες: τη διήθηση του σηραγγώδους κόλπου, τη μεγάλη διάμετρο του όγκου (≥ 25 mm) και την επανεπέμβαση. Δύο άλλες μελέτες [130, 140] έχουν επίσης αποδείξει ότι η διήθηση του σηραγγώδους κόλπου είναι ο κύριος αρνητικός προγνωστικός παράγοντας όσον αφορά την ολική εξαίρεση. Ασθενείς που παρουσιάστηκαν με αποπληξία υποφύσεως είχαν ευνοϊκό αποτέλεσμα με ριζική αφαίρεση του όγκου, όμως ο μικρός αριθμός τέτοιων περιπτώσεων δε μπορεί να οδηγήσει σε στατιστικά σημαντικό συμπέρασμα. Ωστόσο, συμφωνούμε με την υπόθεση των Losa και συνεργατών [130], ότι τα χαρακτηριστικά της αποπληξίας (μαζική νεκρωτική και αιμορραγική εξαλλαγή του όγκου) μπορεί να ευνοούν το αποτέλεσμα.

Στην παρούσα χειρουργική σειρά, η επανεπέμβαση επηρέασε αρνητικά το αποτέλεσμα και παρόλο που παρόμοιο εύρημα δεν έχει δημοσιευθεί, δεν είναι ξεκάθαρο ότι έχει ερευνηθεί η επίδραση αυτού του παράγοντα στην επιτυχία της επέμβασης. Η εξήγηση μπορεί να είναι ότι η Κλινική μας, που αποτελεί κέντρο αναφοράς χειρουργικής της υπόφυσης για όλη τη χώρα, αντιμετωπίζει ποικιλία περιστατικών και πολλά από αυτά έχουν χειρουργηθεί για δεύτερη ή ακόμα και για τρίτη φορά. Από τεχνικής άποψης ολική εξαίρεση σε αυτές τις περιπτώσεις δεν είναι εφικτή, εξαιτίας δυσκολιών στη χειρουργική προσπέλαση του εφιππίου, λόγω διαταραγμένης ανατομίας ή/και εκτεταμένης αιμορραγίας, που συνήθως

αποδίδεται σε συμφύσεις και στη χρήση υλικών για την ανακατασκευή του εφιππίου κατά την πρώτη επέμβαση, π.χ. ιστικές κόλλες και οστικά μοσχεύματα.

Σε μερικές μελέτες [140-143] ένας αριθμός ασθενών με υπολειμματικά αδενώματα αντιμετωπίστηκε με μετεγχειρητική ακτινοθεραπεία, δεδομένου ότι αυτή η μέθοδος είναι αποτελεσματική στη σταθεροποίηση του μεγέθους ή στην επίτευξη συρρίκνωσης του όγκου. Μετά από χειρουργική επέμβαση σχεδόν 30% (10-69%) των ασθενών υποτροπιάζουν σε διάστημα 5 έως 10 ετών [57, 144] και η διήθηση του σηραγγώδους κόλπου με την υφολική εξαίρεση, χωρίς ακτινοθεραπεία, έχουν αναγνωριστεί ως αρνητικοί προγνωστικοί παράγοντες υποτροπής [130, 141], ενώ όταν η αφαίρεση του αδενώματος είναι ριζική, η μικρότερη ηλικία κατά την επέμβαση μπορεί να σχετίζεται με αυξημένο κίνδυνο υποτροπής [142]. Σε μία μελέτη [145] η διήθηση της μήνιγγας του εφιππίου δεν ήταν προγνωστικός παράγοντας υποτροπής και δε θα πρέπει να αποτελεί κριτήριο για τη χορήγηση ή όχι μετεγχειρητικής ακτινοθεραπείας. Σε μία μεγάλη χειρουργική σειρά [130] πολυπαραγοντική στατιστική ανάλυση απέτυχε να αναδείξει άλλες μεταβλητές που σχετίζονται σημαντικά με τον κίνδυνο υποτροπής, εκτός από μια οριακή συσχέτιση με θετική χρώση για ACTH. Τα σιωπηλά κορτικοτρόπα αδενώματα έχει θεωρηθεί ότι συμπεριφέρονται πιο επιθετικά, σε σύγκριση με τους υπόλοιπους τύπους των μη λειτουργικών όγκων [146-148], αλλά δεν έχει αποδειχθεί ότι υποτροπιάζουν συχνότερα [146] και η σπανιότητα τέτοιων αδενωμάτων (6.6% στην προαναφερθείσα σειρά), καθιστά αδύνατη την εξαγωγή συμπερασμάτων σχετικά με την πρόγνωσή τους. Η ακτινοθεραπεία συμβάλλει στον μακροπρόθεσμο έλεγχο του όγκου σε ασθενείς με υφολική εξαίρεση [130, 141], ωστόσο μπορεί να μην επηρεάσει την πιθανότητα υποτροπής και αυξάνει τον κίνδυνο νοσηρότητας μετά από ριζική αφαίρεση [141]. Η πιθανότητα υποτροπής σε ασθενείς χωρίς μετεγχειρητικά υπολείμματα είναι μικρή [58] και η ακτινοθεραπεία σχετίζεται με μακροπρόθεσμες παρενέργειες, όπως αυξημένη επίπτωση υποφυσιακής ανεπάρκειας σε περίπου 50% των ασθενών [149], με αποτέλεσμα μείωση του

προσδόκιμου επιβίωσης παρά την επαρκή θεραπεία υποκατάστασης [144] και πιο σπάνια ατροφία οπτικού νεύρου και επιδείνωση όρασης [149]. Τέλος, σχετίζεται με διπλάσιο αθροιστικό κίνδυνο δημιουργίας όγκων εγκεφάλου 20 έτη μετά την εφαρμογή της [150].

Επαρκής έλεγχος του όγκου επιτυγχάνεται με ριζική αφαίρεση στους περισσότερους ασθενείς ακόμα και μακροπρόθεσμα [58] και η μετεγχειρητική ακτινοθεραπεία μπορεί να εφαρμοστεί σε επιλεγμένες περιπτώσεις με υφολική εξαίρεση του αδενώματος και πλήρη υποφυσιακή ανεπάρκεια, προ- αλλά και μετεγχειρητικά, κάτι που έγινε σε πέντε ασθενείς της παρούσας μελέτης.

Η στερεοτακτική ακτινοχειρουργική θεραπεία χορηγεί μονήρη, υψηλής δόσης εστιασμένη ακτινοβολία με κύριο πλεονέκτημα τη μειωμένη ακτινοβόληση των πέριξ του όγκου ανατομικών δομών, π.χ. του φυσιολογικού αδένα [151] και η εφαρμογή της σε περιπτώσεις υπολειμματικού ιστού οδηγεί σε έλεγχο της περαιτέρω ανάπτυξης σε πάνω από 90% των περιπτώσεων [152-154]. Η ακτινοχειρουργική δεν είναι θεραπεία εκλογής σε ασθενείς με μακροαδένωμα που προκαλεί διαταραχή οπτικών πεδίων, επειδή χρειάζεται αρκετούς μήνες για να επιτύχει μείωση του μεγέθους του όγκου [155], ενισχύοντας έτσι την πιθανότητα εμμένουσας διαταραχής όρασης. Πιο συγκεκριμένα, αυτή η μέθοδος μπορεί να προκαλέσει επιπρόσθετη βλάβη στο οπτικό χίασμα και υποφυσιακή ανεπάρκεια και οι ασθενείς πρέπει να παρακολουθούνται προσεκτικά και σε εξαμηνιαία βάση για την εκτίμηση της λειτουργίας του αδένα και της όρασης.

Στην παρούσα μελέτη, στερεοτακτική ακτινοχειρουργική θεραπεία με Gamma Knife χορηγήθηκε σε 10 ασθενείς με υπολειμματικό αδένωμα και κανένας δεν παρουσίασε υποτροπή του όγκου ούτε ανέπτυξε ανεπάρκεια του αδένα κατά τον τελευταίο έλεγχο.

4.3. Λειτουργικά αδενώματα

Σε αυτή την κατηγορία ασθενών το ενδοκρινολογικό αποτέλεσμα καθορίστηκε σύμφωνα με προσφάτως επικαιροποιημένα κριτήρια βιοχημικής αποκατάστασης, βάσει διεθνώς αποδεκτών εργαστηριακών δεικτών ύφεσης της μεγαλακρίας, της νόσου Cushing και των προλακτινωμάτων [104, 116, 117]. Στο πρόσφατο παρελθόν υπήρξε μικρή παγκόσμια συναίνεση κάνοντας δύσκολη τη σύγκριση των αποτελεσμάτων μεταξύ μελετών.

4.3.1. Μεγαλακρία

Παρά τις πρόσφατες εξελίξεις στη φαρμακευτική θεραπεία με την εισαγωγή νέων ουσιών και στην ακτινοθεραπεία με τη χρήση στερεοτακτικών μεθόδων, η ΜΔΕ παραμένει η θεραπεία εκλογής για όλους τους ασθενείς με μεγαλακρία που οφείλεται σε μικροαδένωμα, μη διηθητικό μακροαδένωμα και όγκο που προκαλεί συμπτώματα από πίεση [110]. Ακόμα και για μεγαλύτερα και διηθητικά αδενώματα, λιγότερο πιθανό να ελεγχθούν μόνο με επέμβαση, η χειρουργική αποσυμπίεση αυξάνει το ποσοστό των ασθενών στους οποίους η μετεγχειρητική φαρμακευτική αγωγή οδηγεί σε ομαλοποίηση των επιπέδων IGF-1, ειδικότερα όταν περισσότερο από 75% του όγκου έχει αφαιρεθεί [156, 157].

Η ΜΔΕ παρέχει βιοχημικό έλεγχο στο 33-95% των ασθενών [158-161] και τα καλύτερα αποτελέσματα επιτυγχάνονται σε μικροαδενώματα και ενδοεφιππιακά μακροαδενώματα (75-95%). Το ποσοστό ύφεσης τείνει να πέσει σε πιο εκτεταμένους όγκους, φτάνοντας το 44.5% σε υπερεφιππιακά αδενώματα, το 33% σε ασθενείς με διαταραχή όρασης και το 41.5% σε όγκους με παραεφιππιακή ή/και επέκταση στον σφηνοειδή κόλπο [89].

Στην παρούσα μελέτη βιοχημική αποκατάσταση επιτεύχθηκε στο 54.9% των περιπτώσεων και το ποσοστό ενδοκρινολογικής ύφεσης ασθενών με μικροαδενώματα (80%) είναι συγκρίσιμο με αυτό που αναφέρεται σε πρόσφατη μεγάλη χειρουργική σειρά [89]. Όσον

αφορά τα μακροαδενώματα, το 33.3% είχαν διηθήσει τον σηραγγώδη κόλπο και επιτεύχθηκε μικρότερο ποσοστό ύφεσης από ότι στη χειρουργική σειρά του Abosch και συνεργατών [162].

Σε ένα μεγάλο αριθμό μεγαλακρικών ασθενών υπήρξε σημαντική απόκλιση μεταξύ των αποτελεσμάτων του μετεγχειρητικού απεικονιστικού ελέγχου και της ενδοκρινολογικής ύφεσης και παρά το υψηλό ποσοστό της ακτινολογικά τεκμηριωμένης ΜΟΕ (70.6%), βιοχημική αποκατάσταση επιτεύχθηκε μόνο στο 54.9%. Επί του παρόντος, η ΜΤ είναι η καλύτερη απεικονιστική τεχνική για την εκτίμηση των αδενωμάτων υπόφυσης [163, 164] και συνιστάται για τη μετεγχειρητική παρακολούθηση των ασθενών [115]. Υπολειμματικός ή υποτροπιάζων όγκος είναι ορατός στη μετεγχειρητική ΜΤ [165], η οποία ωστόσο στερείται ειδικότητας, καθώς μετεγχειρητικές αλλαγές μπορεί να αντιπροσωπεύουν μόνο συμφύσεις ή υλικό για την ανακατασκευή του εδάφους του εφιππίου και όχι αδένωμα [166, 167]. Τοπική διήθηση των τοιχωμάτων του σηραγγώδους κόλπου ή του οστέινου εδάφους του εφιππίου δεν είναι πάντα ανιχνεύσιμη στους μετεγχειρητικούς απεικονιστικούς ελέγχους, μπορεί ωστόσο να εμφανίζεται σε μεταγενέστερο χρόνο [168, 169] και συνεπώς το αποτέλεσμα της ΜΔΕ, όσον αφορά την ύφεση της νόσου, πρέπει να βασίζεται μόνο σε βιοχημικά αποτελέσματα, βάσει των πιο πρόσφατα θεσπισμένων ενδοκρινολογικών κριτηρίων.

Ως αποτέλεσμα των δυσκολιών στον καθορισμό της μετεγχειρητικής ενδοκρινολογικής ύφεσης και των παραλλαγών στα κριτήρια που χρησιμοποιούνται από τους συγγραφείς [84], τα ποσοστά επιτυχίας με όρους επίτευξης βιοχημικής αποκατάστασης διαφέρουν σημαντικά μεταξύ των δημοσιευμένων χειρουργικών σειρών [87-91, 162, 170-177] (Πίνακας 10). Σε παλαιότερες μελέτες το κριτήριο ύφεσης ήταν μετεγχειρητικά επίπεδα GH μικρότερα από 5 ng/mL και οι Ross και Wilson [87] το 1988 ανέλυσαν τα αποτελέσματα 30 δημοσιευμένων εργασιών, βρίσκοντας συνολικό ποσοστό ύφεσης 56% σε 153

περιπτώσεις. Σε μία πολυκεντρική μελέτη που δημοσιεύθηκε το 1987 [178], η ύφεση ήταν 66% σε 1256 ασθενείς και παρόμοια αποτελέσματα βρέθηκαν από τον Losa και συνεργάτες το 1989 [170] και τον Valdemarsson και συνεργάτες το 1991 [179] και το 2000 [180].

Στην παρούσα μελέτη, το αποτέλεσμα της επέμβασης (54.9%) καθορίστηκε βάσει των επιπέδων του IGF-1 και της απόκρισης της GH στην από του στόματος φόρτιση με γλυκόζη και δε διέφερε σημαντικά από προηγούμενες εργασίες [89, 91]. Σε μια μελέτη [91] η ενδοκρινολογική ύφεση ήταν 71% με κριτήριο θεραπείας βασικά επίπεδα GH κάτω από 5 ng/mL και έπεσε σημαντικά στο 57% με παράμετρο επίπεδα GH μικρότερα από 2 ng/mL μετά τη φόρτιση με γλυκόζη. Στην παρούσα χειρουργική σειρά η χρήση και των τριών κριτήριων, περιλαμβανομένης της ομαλοποίησης του IGF-1, δεν άλλαξε τα ποσοστά ενδοκρινολογικής ύφεσης που αναφέρονται σε τρεις μεγάλες μελέτες [88, 176, 177]. Ο ρόλος των μετεγχειρητικών επιπέδων IGF-1 στη μακροπρόθεσμη πρόγνωση της νόσου δεν έχει καθοριστεί επακριβώς και παρόλο που ομαλοποίηση του IGF-1 και κλινική βελτίωση σχετίζονται σημαντικά, στην καθημερινή πρακτική ασυμφωνία μεταξύ αυτών των παραμέτρων παρατηρείται συχνά [172]. Η αξιολόγηση των ενδοκρινολογικών αποτελεσμάτων της παρούσας μελέτης ανέδειξε έναν αριθμό ασθενών με φυσιολογικά μετεγχειρητικά επίπεδα IGF-1, χωρίς καταστολή της GH στη φόρτιση με γλυκόζη, αλλά και ασθενείς με αυξημένα επίπεδα IGF-1 και κατεσταλμένη GH σε επίπεδα κάτω από 1 ng/mL μετά τη φόρτιση. Πρόσφατα δεδομένα υποδεικνύουν ότι μη φυσιολογικό πρότυπο καταστολής GH σε ασθενείς με φυσιολογικά μετεγχειρητικά επίπεδα IGF-1 μπορεί να σχετίζεται με αυξημένο κίνδυνο υποτροπής της νόσου σε μερικούς από αυτούς [181], ωστόσο αρκετοί τέτοιοι ασθενείς έχουν ευνοϊκή μακροπρόθεσμη πρόγνωση, παρόλο που αξιολογούνται ως χειρουργικές αποτυχίες.

Πίνακας 10. Αποτελέσματα ΜΔΕ για μεγαλακρία. Δ/Α: δεν αναφέρεται. κ.φ.: φυσιολογική τιμή.

Μελέτη	Αρ. ασθ.	Ποσοστό ύφεσης (%)	Μικρο-αδένωμα	Μακρο-αδένωμα	Ορισμός ύφεσης
Ross and Wilson, 1988 [87]	153	56	Δ/Α	Δ/Α	GH < 5 ng/mL
Losa et al, 1989 [170]	29	55	Δ/Α	Δ/Α	GH < 1 ng/mL και επίπεδα IGF-I κ.φ.
Fahlbusch et al, 1992 [91]	222	57 71	72 81	49 65	GH < 2 ng/mL OGTT GH < 5 ng/mL
Tindall et al, 1993 [88]	91	82	Δ/Α	Δ/Α	GH < 5 ng/mL ή/και επίπεδα IGF-I κ.φ.
Davis et al, 1993 [171]	174	52	Δ/Α	Δ/Α	GH ≤ 2 ng/mL (βασική ή OGTT)
Sheaves et al, 1996 [90]	100	42	61	23	GH ≤ 2.5 ng/mL
Abosch et al, 1998 [162]	254	76	75	71	GH < 5 ng/mL
Freda et al, 1998 [172]	115	61	88	53	GH < 2 ng/mL OGTT ή επίπεδα IGF-I κ.φ.
Swearingen et al, 1998 [173]	162	57	91	48	Τυχαία GH < 2.5 ng/mL
Gittoes et al, 1999 [174]	160	64	86	52	GH < 2.5 ng/mL ή GH < 1ng/mL (OGTT)
Ahmed et al, 1999 [175]	139	67	91	45	GH < 2.5 ng/mL
Laws et al, 2000 [176]	117	67	87	50.5	GH ≤ 2.5 ng/mL, GH ≤ 1 ng/mL, επίπεδα IGF-I κ.φ.
Kreutzer et al, 2001 [177]	57	70	Δ/Α	Δ/Α	Επίπεδα IGF-I κ.φ.
Nomikos et al, 2005 [89]	506	57	75	50	Βασική GH ≤ 2.5 ng/mL, GH ≤ 1 ng/mL (OGTT), επίπεδα IGF-I κ.φ.

4.3.2. Νόσος Cushing

Η ΜΔΕ είναι ο κανόνας για την αντιμετώπιση της νόσου Cushing και οδηγεί σε άμεση ομαλοποίηση των επιπέδων κορτιζόλης, παράλληλα με τη βελτίωση των συμπτωμάτων. Τα ποσοστά ύφεσης διαφέρουν σημαντικά μεταξύ των μελετών κυμαινόμενα από 42 έως 95%, με την πλειοψηφία μεταξύ 70 και 85% [105, 106, 182-185]. Η αποτυχία της επέμβασης αναφέρεται να είναι 10-40% [185, 186], με υποτροπή που φτάνει το 25% σε ασθενείς που θεωρήθηκε ότι είναι σε ύφεση στην αρχική μετεγχειρητική αξιολόγηση των επιπέδων κορτιζόλης [187], ενώ πριν δύο δεκαετίες είχε υποτεθεί ότι τα ποσοστά θα αυξάνονταν όσο οι περίοδοι των επανελέγχων θα επιμηκύνονταν [188]. Σε προγενέστερες μελέτες η διεγχειρητική, παθολογοανατομική ή/και απεικονιστική ταυτοποίηση όγκου αποδείχθηκε ότι σχετίζεται με την επίτευξη ευνοϊκού αποτελέσματος, σε σύγκριση με την απουσία της [105, 187, 189, 190] και είναι λογικό, με την έννοια ότι αν αδένωμα μπορεί να εντοπιστεί υπάρχουν μεγαλύτερες πιθανότητες ύφεσης. Ωστόσο, σε παλαιότερες [191] αλλά και πρόσφατες [189] εργασίες αναφέρεται ότι μεγαλύτεροι, διηθητικοί και πιο επιθετικοί όγκοι σχετίζονται με δυσμενή έκβαση.

Ο ορισμός της βιοχημικής αποκατάστασης ήταν ανέκαθεν αμφιλεγόμενο θέμα [185, 189, 192] και ορισμένοι ασθενείς μπορεί να υποτροπιάσουν μετά από υποτιθέμενη θεραπεία και σαν τέτοια η επιτυχία της ΜΔΕ ίσως περιγράφεται καλύτερα με τον όρο ύφεση. Η αναγνώριση των ασθενών με κίνδυνο υποτροπής είναι σημαντική και η άμεση μετεγχειρητική εκτίμηση της επινεφριδιακής λειτουργίας έχει αποδειχθεί ότι σχετίζεται σε σημαντικό βαθμό με το μακροπρόθεσμο αποτέλεσμα. Αν και χαμηλά ή μη ανιχνεύσιμα μετεγχειρητικά επίπεδα κορτιζόλης προμηνύουν υποτροπή στο 4.3%, σε φυσιολογικά ή αυξημένα το ποσοστό φτάνει στο 26.3% [105, 193]. Στην παρούσα μελέτη, 69.5% των ασθενών είχαν χαμηλά επίπεδα κατά τους πρώτους 6 μετεγχειρητικούς μήνες, δεν υποβλήθηκαν σε νέα επέμβαση σε αυτό το διάστημα και θεωρήθηκε ότι υφέθηκαν.

Το αποτέλεσμα είναι παρόμοιο με άλλες εργασίες που ορίζουν τα αρχικά ποσοστά επιτυχίας σε συνάρτηση με τα κατεσταλμένα επίπεδα κορτιζόλης [105, 188, 189] και βρίσκεται σε συμφωνία με παλαιότερες μελέτες [191, 194, 195], ενώ ασθενείς με αδενώματα που δεν ήταν ορατά στον προεγχειρητικό απεικονιστικό έλεγχο υφέθηκαν σε μικρότερο ποσοστό (60%).

Από τους 16 ασθενείς σε ύφεση τους πρώτους 6 μήνες, 2 (12%) βρέθηκε να είναι σε υποτροπή κατά τον τελευταίο έλεγχο, αριθμός σε αντιστοιχία με δύο μεγάλες χειρουργικές σειρές [191, 196], σε αντίθεση με άλλους συγγραφείς που αναφέρουν ποσοστά από 13 έως 26% [105, 185, 187, 197]. Η ενδοκρινολογική ύφεση είναι γνωστό ότι επηρεάζεται αρνητικά από τη φτωχή προεγχειρητική απεικόνιση του όγκου [104] και ο ένας από τους δύο ασθενείς που διαγνώσθηκαν με υποτροπή στον τελευταίο έλεγχο, δεν είχε αναγνωρίσιμη βλάβη στην προεγχειρητική μαγνητική τομογραφία. Ένας περιορισμός της παρούσας μελέτης όσον αφορά την εκτίμηση του κινδύνου υποτροπής, είναι η σχετικά μικρή μέση διάρκεια παρακολούθησης (3.6 ± 2 έτη). Το ποσοστό σε μια μεγάλη χειρουργική σειρά με 15χρονη παρακολούθηση ήταν 11% [198] και δε φάνηκε να αλλάζει σημαντικά μετά τη δεκαετία, ενώ ασθενείς με αρχική ύφεση και στη συνέχεια υποτροπή μακροπρόθεσμα θεραπεύθηκαν, με τελική επίπτωση ενεργής νόσου 1.3%. Σε αντίθεση, ασθενείς που δεν υφέθηκαν στο πρώτο εξάμηνο είχαν υψηλότερο ποσοστό εμμένουσας νόσου (36%) και αυξημένη θνησιμότητα.

Η ολονύχτια δοκιμασία καταστολής με 1 mg δεξαμεθαζόνη είναι ένας απλός τρόπος διάγνωσης του συνδρόμου [199], με τα απαραίτητα επίπεδα να είναι ακόμα υπό συζήτηση, ενώ ασθενείς που πάσχουν συνήθως αποτυγχάνουν να καταστείλουν σε τιμές 100-200 nmol/L [200]. Κατώφλι της τάξης των 100 nmol/L έχει υψηλή ευαισθησία, με ψευδώς αρνητικό ποσοστό της τάξης του 2% [201], ενώ καταστολή κάτω από 50 nmol/L έχει υψηλή ειδικότητα και ουσιαστικά αποκλείει το σύνδρομο [202], όπως έχει προσφάτως ομόφωνα ανακοινωθεί [104].

Με βάση φυσιολογική τιμή 140 nmol/L ή μικρότερη, χρησιμοποιήσαμε τη δοκιμασία για τη διάγνωση εμμένουσας/υποτροπιάζουσας νόσου και διαπιστώσαμε ότι τα αποτελέσματα επισημαίνουν τον κίνδυνο ανάδειξης ψευδώς θετικής δοκιμασίας, ως εγγενούς αδυναμίας αυτού του εργαλείου διερεύνησης. Αν εμμονή ή υποτροπή είναι ύποπτη κατά τη διενέργεια της δοκιμασίας καταστολής με 1 mg δεξαμεθαζόνη, η διάγνωση πρέπει να τίθεται με μέτρηση της ελεύθερης κορτιζόλης ούρων 24ώρου ή της μεταμεσονύχτιας κορτιζόλης σιέλου.

Επί του παρόντος, μόνο τρεις μεγάλες εργασίες έχουν ερευνήσει το θέμα της θνησιμότητας από τη νόσο και οι Etxabe και Vazquez [203] περιέγραψαν αυξημένο ποσοστό μελετώντας 49 περιπτώσεις, ωστόσο τα δεδομένα τους δεν είναι απευθείας συγκρίσιμα γιατί οι ασθενείς έλαβαν πολλαπλές θεραπείες (π.χ. 28/41 υποβλήθηκαν σε διασφηνοειδική επέμβαση σαν αρχική προσέγγιση, 18/41 σε αμφοτερόπλευρη επινεφριδεκτομή, 16/41 σε ακτινοθεραπεία) και το 16% έμεινε χωρίς αντιμετώπιση. Σε αντίθεση ο Swearingen και συνεργάτες [196] το 1999, ανέφεραν φυσιολογική επιβίωση σε 161 ασθενείς που αντιμετωπίστηκαν αρχικά με ΜΔΕ, ακολουθούμενη από επανεπέμβαση σε μικρό χρονικό διάστημα, επινεφριδεκτομή ή/και ακτινοθεραπεία σε εκείνες τις περιπτώσεις με εμμένουσα νόσο ή υποτροπή και δε βρήκαν αυξημένη θνησιμότητα στους ασθενείς που δεν υφέθηκαν, αν και κανένας δεν είχε υπερκορτιζολαιμία στον τελευταίο έλεγχο. Ο Hammer και συνεργάτες το 2004 [198] βρήκαν αυξημένη θνησιμότητα, παρόλο που το 36% των περιπτώσεων κατατάχθηκαν αρχικά ως εμμένουσα νόσος και στον τελευταίο έλεγχο, που διεξήχθη τουλάχιστον 6 μήνες μετά τον πρώτο, είχαν υπερκορτιζολαιμία. Ο σχετικά μικρός χρόνος παρακολούθησης της παρούσας μελέτης αποκλείει την εξαγωγή συμπερασμάτων, ωστόσο οι διαφορές που παρατηρήθηκαν στις προαναφερθείσες μελέτες υποδεικνύουν ότι θεραπευτικές παρεμβάσεις που εφαρμόζονται νωρίς για να ομαλοποιήσουν την υπερέκκριση κορτιζόλης, μπορεί να αντιστρέψουν την παρατηρούμενη αυξημένη θνησιμότητα σε ασθενείς που δεν επιτυγχάνουν ενδοκρινολογική ύφεση.

Από τις απαρχές της χειρουργικής αντιμετώπισης της νόσου, ο καθετηριασμός και η δειγματοληψία από τους κάτω λιθοειδείς κόλπους βρέθηκε να βοηθά στην εντόπιση του όγκου, παρόλο που μια πρόσφατα δημοσιευμένη μεγάλη σειρά [182] αμφισβητεί την αξία της δοκιμασίας, λόγω αρνητικής εμπειρίας από τους ερευνητές (λανθασμένη πρόβλεψη του αδενώματος από τη διαλιθοειδική πλαγίωση, δύσκολος ή αδύνατος αμφοτερόπλευρος καθετηριασμός, διαφορετικό παροχετευτικό πρότυπο αίματος από κάθε πλευρά), αν και οι συγγραφείς αναγνωρίζουν την αξία της σε περιπτώσεις δύσκολης αξιολόγησης της σχέσης κεντρικό προς περιφερικό πρανές ή στον καθορισμό της έκτοπης πηγής υπερέκκρισης ACTH. Η βιβλιογραφία [204, 205] αναδεικνύει την ανωτερότητα των αποτελεσμάτων που λαμβάνονται μετά από διέγερση με CRH και στην παρούσα μελέτη η δοκιμασία εκτελέστηκε σε 5 ασθενείς που δεν είχαν προεγχειρητική απεικονιστική παθολογία, χωρίς να παρατηρηθεί επιπλοκή, σύμφωνα με την εμπειρία και άλλων ερευνητών [206].

Αν και το ενδοκρινολογικό αποτέλεσμα δε βελτιώνεται παρά την προφανή αύξηση της εμπειρίας του χειρουργού με την πάροδο των ετών, από την αντιμετώπιση και άλλων παθολογιών του εφιππίου [182], είναι προτιμότερο η επέμβαση να διενεργείται από πεπειραμένο χειρουργό υπόφυσης. Πρώτον, ο χειρουργός έχει υψηλή προσωπική ευθύνη για την ένδειξη της επέμβασης και δεύτερον, η χειρουργική παρασκευή του φυσιολογικού αδένα και των γύρω ανατομικών δομών απαιτεί μέγιστη δεινότητα χειρισμών, ακρίβεια και υπομονή, καθώς υπάρχει αυξημένος κίνδυνος αιμορραγίας από τον σηραγγώδη και μερικούς κόλπους στη λοξή κατεύθυνση του εφιππίου. Ενδεχόμενη αιμορραγία τερματίζεται με χρήση ειδικού αιμοστατικού υλικού (Gelfoam®) όταν κριθεί απαραίτητο και πολύ συχνά καυτηριασμός της διπλής στιβάδας ενδοστέου δεν είναι επωφελής και το εφίππιο διανοίγεται σε 2 ή 4 άλλα σημεία, ενώ συνεχίζεται ο καυτηριασμός στα προηγούμενα. Τρίτον, η περιεγχειρητική πορεία πρέπει να παρακολουθείται στενά, εξαιτίας της ταχείας

ομαλοποίησης της υπερκορτιζολαιμίας ή δυνητικών επιπλοκών που απαιτούν ειδικούς χειρισμούς.

Παρόλο που μερικοί συγγραφείς προτείνουν ότι η ΜΔΕ για τη νόσο Cushing πρέπει να αντικατασταθεί από εναλλακτικές θεραπείες, στα χέρια έμπειρου νευροχειρουργού τα ποσοστά ύφεσης είναι συγκρίσιμα με αυτά της ακτινοθεραπείας (50-80%) [207, 208] και οι επιπλοκές είναι λιγότερες, τόσο με όρους ενδοκρινολογικών διαταραχών (7-86%) [207, 208] όσο και νευρολογικών ελλειμμάτων [209] και μόνο σε μία δημοσιευμένη εργασία [210] το ποσοστό ύφεσης (92%) ήταν μεγαλύτερο μετά από ακτινοθεραπεία. Η ακτινοχειρουργική με Gamma Knife παρέχει ύφεση που κυμαίνεται μεταξύ 16.7 και 100% και βελτίωση της υποφυσιακής λειτουργίας αναφέρεται να συμβαίνει σε περίπου 50% των περιπτώσεων [211, 212] αν η μέθοδος εφαρμοστεί ως πρωταρχική αντιμετώπιση, ενώ σε συνδυασμό με ΜΔΕ τα αποτελέσματα διαφέρουν μεταξύ 35 και 100% και ενδοκρινολογική ύφεση παρατηρείται σε 25-75% [213-215]. Παρόλα αυτά, ενδοκρινολογικές (16%) και νευρολογικές (≤ 33%) επιπλοκές συμβαίνουν συχνότερα, ενώ επιδείνωση της όρασης εμφανίζεται στο 2.3% [216]. Η ακτινοχειρουργική θεραπεία με γραμμικό επιταχυντή έχει βρεθεί να είναι υποβοηθητική μετά από αποτυχημένη ΜΔΕ, αλλά οι ασθενείς που υποβάλλονται σε αυτήν βιώνουν υψηλότερο ποσοστό επιπλοκών [217].

Ακόμα και μετά από επιτυχημένη επινεφριδεκτομή [218], εφ όρου ζωής θεραπεία υποκατάστασης είναι αναγκαία για την αντιμετώπιση της χρόνιας αδυναμίας [219], με το ποσοστό επιπλοκών να είναι μεγάλο (≤ 25%), όπως και ο κίνδυνος ανάπτυξης συνδρόμου Nelson που απαιτεί ακτινοθεραπεία [220], η οποία με τη σειρά της ενέχει τον κίνδυνο πρόκλησης υποφυσιακής ανεπάρκειας.

Η φαρμακευτική θεραπεία της νόσου δε έχει αποδείξει ακόμα τη μακροχρόνια αποτελεσματικότητά της, αλλά μπορεί να χρησιμοποιηθεί προσωρινά. Επί του παρόντος, υπάρχει ελπίδα ότι η ουσία Pasireotide δυνητικά μπορεί να είναι η φαρμακευτική θεραπεία που θα αντικαταστήσει τη χειρουργική επέμβαση [221].

4.3.3. Προλακτινώματα

Σκοπός της αντιμετώπισης της υπερπρολακτιναιμίας είναι η καταστολή της υπερέκκρισης και των κλινικών συνεπειών που προκαλεί, η αποκατάσταση της γονιμότητας, η αφαίρεση του όγκου, η διατήρηση της υποφυσιακής λειτουργίας και η πρόληψη προόδου ή υποτροπής της νόσου. Σε ότι αφορά τα μικροπρολακτινώματα, η χειρουργική εξαίρεση είναι δευτερευούσης σημασίας γιατί ο όγκος δεν είναι πιθανό να προκαλεί συμπτώματα εξαιτίας του μεγέθους του. Φαρμακευτική αντιμετώπιση με έναν αγωνιστή ντοπαμίνης είναι η θεραπεία εκλογής των προλακτινωμάτων [222, 223] και οι πιο συχνά χρησιμοποιούμενες ουσίες είναι η βρωμοκρυπτίνη και η καμπεργκολίνη, καθώς είναι πολύ αποτελεσματικές στην ομαλοποίηση των επιπέδων PRL πλάσματος, στη συρρίκνωση του όγκου και στην αποκατάστασης της γενετήσιας λειτουργίας.

Η βρωμοκρυπτίνη πρέπει να χρησιμοποιείται όταν η εγκυμοσύνη είναι ο επιθυμητός στόχος, ενώ η καμπεργκολίνη έχει υψηλότερο κόστος αλλά ευκολότερη χορήγηση και συνήθως είναι πιο ανεκτή και πιο αποτελεσματική σε ασθενείς που δεν ανταποκρίνονται στη βρωμοκρυπτίνη. Αν τα επίπεδα PRL δεν ομαλοποιούνται ή αν ο ασθενής δεν ανέχεται τη βρωμοκρυπτίνη, αλλαγή της θεραπείας σε καμπεργκολίνη συνήθως επιφέρει το επιθυμητό αποτέλεσμα, ενώ ασθενείς με μακροαδένωμα γενικά απαιτούν υψηλότερες δόσεις των ουσιών, σε σύγκριση με ασθενείς με μικροπρολακτίνωμα. Και οι δύο αγωνιστές ντοπαμίνης μειώνουν τα επίπεδα PRL πλάσματος μέσα σε μερικές μέρες (Εικόνα 10) και οδηγούν σε συρρίκνωση του όγκου και σε αποκατάσταση της λειτουργίας του προσθίου λοβού.

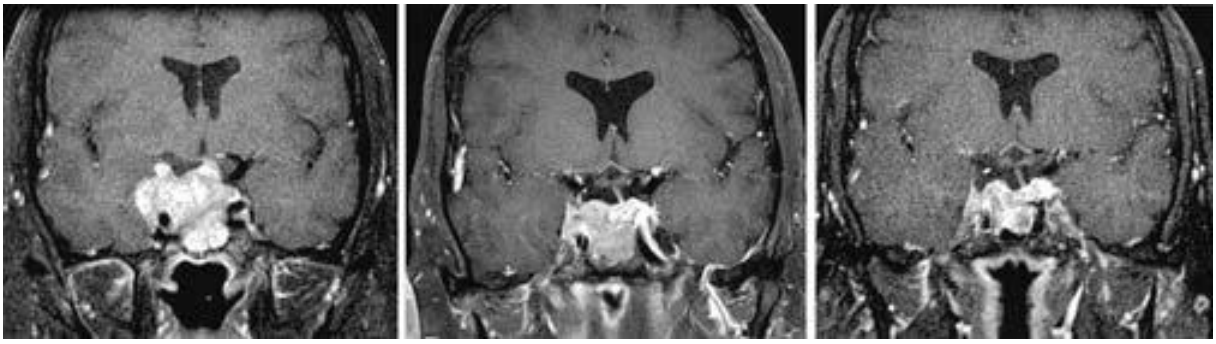

Εικόνα 10. ΜΤ υπόφυσης μετά από έγχυση παραμαγνητικής ουσίας σε στεφανιαίο επίπεδο. Αριστερά: Άνδρας 40 ετών που προσήλθε με κεφαλαλγία, διαταραχή όρασης και απώλεια libido εξαιτίας μακροπρολακτινώματος, με διήθηση του σηραγγώδους κόλπου και αρχικά επίπεδα PRL 3652 ng/mL. Ο ασθενής αντιμετωπίστηκε με βρωμοκρυπτίνη και στη συνέχεια λόγω παρενεργειών με καμπεργκολίνη. Κέντρο και Δεξιά: Εικόνες μετά από 2 (κέντρο) και 6 (δεξιά) μήνες από την έναρξη της θεραπείας, όπου απεικονίζεται σημαντική συρρίκνωση του όγκου συνοδευόμενη από ομαλοποίηση της PRL (5.5 ng/mL στους 2 και 2.6 ng/mL στους 6 μήνες).

Αν και οι περισσότεροι χειρουργοί συστήνουν επείγουσα διασφηνοειδική αποσυμπίεση και χορήγηση γλυκοκορτικοειδών σε ασθενείς που παρουσιάζονται με αποπληξία υποφύσεως, μερικοί αναφέρουν εξαιρετικά αποτελέσματα με αγωνιστές ντοπαμίνης σε προλακτινώματα που εκδηλώνονται με αιμορραγία [224, 225]. Ο Brisman και συνεργάτες [224] αντιμετώπισαν με βρωμοκρυπτίνη και γλυκοκορτικοειδή ασθενή με μακροπρολακτίνωμα που παρουσιάστηκε με αποπληξία και πάρεση τρίτης εγκεφαλικής συζυγίας, η οποία υφέθηκε πλήρως σε 48 ώρες, ενώ στην παρούσα μελέτη μια ασθενής στον έκτο μήνα της κύησης και αποπληξία μακροαδενώματος υποβλήθηκε σε επείγουσα ΜΔΕ. Η ιδανική αντιμετώπιση ασθενών με προλακτίνωμα που εκδηλώνεται με αποπληξία είναι υπό συζήτηση και η διαταραχή της όρασης, είτε είναι οξεία ή επιδεινώνεται ενόσω χορηγείται φαρμακευτική θεραπεία, φαίνεται να γέρνει την πλάστιγγα προς το χειρουργείο [226].

Η αποτελεσματικότητα των φαρμάκων έχει περιορίσει τις ενδείξεις της επέμβασης, η οποία είναι σπάνια θεραπευτική για τα μακροπρολακτινώματα και συνήθως εφαρμόζεται σε ασθενείς που δεν ανέχονται τους αγωνιστές ντοπαμίνης ή σε περιπτώσεις που η αγωγή δεν έχει τα επιθυμητά αποτελέσματα [227, 228]. Διατήρηση φυσιολογικών επιπέδων PRL μετά τη διακοπή των φαρμάκων δεν είναι εφικτή σε όλες τις περιπτώσεις και η επέμβαση μπορεί να βρει το ρόλο της στη θεραπεία ασθενών με μικροπρολακτίνωμα, που δεν επιθυμούν μακροπρόθεσμη συνέχιση της αγωγής [229, 230]. Ένδειξη χειρουργείου έχουν επίσης ασθενείς που λαμβάνουν αντιψυχωσικά φάρμακα, εξαιτίας της επαγωγής των επεισοδίων ψύχωσης από τους αγωνιστές ντοπαμίνης και ασθενείς με εμμένουσα υπερπρολακτιναιμία, προοδευτική αύξηση του όγκου ή συμπτώματα από επίδραση μάζας, παρά τη μέγιστη δυνατή δοσολογία. Επέμβαση συνιστάται αν η διαταραχή όρασης ή οι παρέσεις εγκεφαλικών νεύρων δεν αποκαθίστανται άμεσα με τα φάρμακα, ειδικά σε ασθενείς με αποπληξία. Ακόμα και αν το χειρουργείο δεν είναι θεραπευτικό, όπως συμβαίνει στα περισσότερα μακροπρολακτινώματα (< 50%) [227, 228], μείωση του μεγέθους του όγκου αυξάνει την απόκριση στους αγωνιστές ντοπαμίνης και μειώνει την απαιτούμενη δοσολογία [64]. Επέμβαση και συμπληρωματική θεραπεία (φαρμακευτική ή ακτινοχειρουργική) μπορεί να είναι αποτελεσματική προσέγγιση, ειδικά όταν υπάρχει διήθηση του σηραγγώδους κόλπου και παρόλο που μερικοί συγγραφείς αναφέρουν ότι προηγούμενη μακροχρόνια αγωγή με αγωνιστές ντοπαμίνης τροποποιεί τη σύσταση του όγκου και δυσκολεύει την αφαίρεσή του [231], αυτό δε βρέθηκε να ισχύει στους ασθενείς της παρούσας μελέτης. Σε περιπτώσεις γιγάντιων και διηθητικών προλακτινωμάτων, χορήγηση αγωνιστών ντοπαμίνης μπορεί να βελτιώσει την ασφάλεια και την επιτυχία του επερχόμενου χειρουργείου [232]. Η ΜΔΕ είναι η περισσότερο χρησιμοποιούμενη προσπέλαση και σχετίζεται με μικρό ποσοστό νοσηρότητας και θνησιμότητας [133, 233]. Τα ποσοστά ύφεσης σε μεγάλες χειρουργικές σειρές βρίσκονται μεταξύ 54 και 86% [70, 234-236] και στην παρούσα μελέτη βιοχημική αποκατάσταση επιτεύχθηκε στο 72.7% των ασθενών.

Η επί μακρόν χορήγηση των φαρμάκων σε μερικές περιπτώσεις, π.χ. νεαρές γυναίκες και τα χαμηλά ποσοστά νοσηρότητας και θνησιμότητας που παρατηρούνται στη σύγχρονη εκδοχή της ΜΔΕ, ιδιαίτερα όταν εκτελείται από πεπειραμένα χέρια, πρέπει να λαμβάνονται υπόψη στη διαδικασία απόφασης της κατάλληλης θεραπευτικής στρατηγικής. Διατήρηση φυσιολογικών τιμών PRL μετά τη διακοπή της αγωγής συμβαίνει σε μερικές και όχι σε όλες τις περιπτώσεις, ενώ πρέπει να υπολογίζεται το κόστος και η επιβάρυνση ενδεχόμενης μακροχρόνιας λήψης αγωνιστών ντοπαμίνης σε νέο ασθενή με μεγάλο προσδόκιμο επιβίωσης, για παράδειγμα νεαρή γυναίκα που επιθυμεί αποκατάσταση της γονιμότητας. Σε περίπτωση μικροαδενώματος και επίπεδα PRL μικρότερα από 200 ng/mL, ΜΔΕ που διενεργείται από έμπειρο χειρουργό, σε κέντρα με μεγάλη διακίνηση περιστατικών, παρέχει πάνω από 90% πιθανότητα βιοχημικής και ογκολογικής ύφεσης [227, 229], με κίνδυνο νοσηρότητας και θνησιμότητας μικρότερο από 1% [133], ενώ η ενδοσκοπική υποβοήθηση μπορεί να βελτιώσει περαιτέρω το αποτέλεσμα, συμβάλλοντας στην αναγνώριση και εξαίρεση ενδεχόμενων παραεφιππιακών επεκτάσεων του όγκου [113]. Η οικονομική δαπάνη της ανεπίπλεκτης ΜΔΕ με ορίζοντα δεκαετίας είναι παρόμοια με τη μακροχρόνια φαρμακευτική αγωγή [237].

Σε μια πρόσφατη εργασία [227] το ποσοστό βιοχημικής αποκατάστασης ασθενών με μικροπρολακτίνωμα ήταν 91%, με μεγαλύτερη συσχέτιση μεταξύ ευνοϊκού αποτελέσματος και προεγχειρητικών επιπέδων PRL μικρότερων από 200 ng/mL, ενώ σύμφωνα με τον Tyrrell και συνεργάτες [228] γυναίκες με προεγχειρητική τιμή πάνω από αυτό το όριο και μεγαλύτερα και πιο διηθητικά αδενώματα είχαν ύφεση σε ποσοστό 37-41%. Στην προαναφερθείσα μελέτη μακροχρόνια ύφεση επιτεύχθηκε σε ασθενείς με μικροαδενώματα και μη διηθητικά μακροαδενώματα, δηλαδή σε όγκους με μέτρια υπερεφιππιακή ανάπτυξη και εστιακή μόνο διήθηση του σφηνοειδούς κόλπου. Χαμηλά επίπεδα μετεγχειρητικής PRL προμηνύουν μακροχρόνια ύφεση και σύμφωνα με τον Amar και συνεργάτες [227], τιμή

μικρότερη από 10 ng/mL την πρώτη μετεγχειρητική μέρα σχετίστηκε με 93% πιθανότητα ύφεσης μακροαδενωμάτων, ενώ όλοι οι ασθενείς με μικροπρολακτίνωμα υφέθηκαν. Επίπεδα PRL μεταξύ 10 και 20 ng/mL θεωρούνται ενδεικτικά ύφεσης για όλους τους ασθενείς με μικροαδένωμα, όχι όμως και για τα μακροπρολακτινώματα (0%) [227]. Κατά την επιλογή της ΜΔΕ για τα μικροαδενώματα πρέπει να λαμβάνεται υπόψη το μέγεθος και η εντόπιση του όγκου, τα προεγχειρητικά επίπεδα PRL, η ηλικία του ασθενούς, η επιθυμία για αποκατάσταση της γονιμότητας, η αποτελεσματικότητα και οι παρενέργειες των αγωνιστών ντοπαμίνης και η εμπειρία του χειρουργού. Η επέμβαση δε θα πρέπει να διενεργείται εκτός εάν ολική αφαίρεση του όγκου και βιοχημική αποκατάσταση είναι το αναμενόμενο αποτέλεσμα, ενώ η παρουσία συμπτωματικού μικροπρολακτινώματος, ειδικά σε νέο ασθενή, πρέπει να παραμένει ένδειξη μικροχειρουργικής ή ενδοσκοπικής αντιμετώπισης.

Η στερεοτακτική ακτινοχειρουργική μπορεί να είναι θεραπευτική επιλογή σε ασθενείς με προλακτίνωμα, σαν συμπληρωματική αντιμετώπιση μετά από αποτυχημένη ΜΔΕ ή αναποτελεσματική φαρμακευτική αγωγή [238], ενώ άλλοι συγγραφείς έχουν προτείνει αυτή τη μέθοδο σαν πρωταρχική θεραπεία ασθενών απρόθυμων να υποβληθούν σε χειρουργείο ή να λάβουν αγωνιστές ντοπαμίνης [239]. Ωστόσο, η εγγύτητα του αδένα με την περιοχή που ακτινοβολείται ενέχει τον κίνδυνο ανάπτυξης υποφυσιακής ανεπάρκειας, παρόλο που απαιτούνται μεγαλύτερες περίοδοι παρακολούθησης για την εκτίμηση της πιθανότητας αυτής της επιπλοκής.

Οι Landolt και Lomax [238] δημοσίευσαν 20 περιπτώσεις ασθενών που υποβλήθηκαν σε ακτινοχειρουργική με Gamma Knife για υπολειμματικά αδενώματα μετά από ΜΔΕ ή φαρμακευτική αγωγή και βρήκαν ότι σε 5 ασθενείς τα επίπεδα PRL ομαλοποιήθηκαν και τα φάρμακα διεκόπησαν, ενώ σε 11 περιπτώσεις παρατηρήθηκε βελτίωση που ορίστηκε ως φυσιολογική PRL ή επίπεδα μειωμένα κατά 20% με συνέχιση των αγωνιστών ντοπαμίνης σε

χαμηλότερες δόσεις. Η θεραπεία απέτυχε σε 4 ασθενείς που ελάμβαναν φάρμακα την περίοδο της ακτινοβόλησης, υποδεικνύοντας κάποια ακτινοπροστατευτική επίδραση των αγωνιστών ντοπαμίνης, ενώ σε μια εργασία αναφέρεται ως κοινή πρακτική η προσωρινή διακοπή των φαρμάκων όταν διενεργείται η ακτινοχειρουργική [226]. Στην παρούσα μελέτη μια ασθενής με διηθητικό μικροαδένωμα υποβλήθηκε σε θεραπεία με Gamma Knife και υφέθηκε.

Ο Pan και συνεργάτες [239] περιέγραψαν 164 ασθενείς που υποβλήθηκαν σε ακτινοχειρουργική με Gamma Knife ως πρωταρχική θεραπεία και μέση περίοδο παρακολούθησης 33.2 μήνες, αναφέροντας έλεγχο της ανάπτυξης του όγκου σε όλες εκτός από δύο περιπτώσεις, που υποβλήθηκαν στη συνέχεια σε διασφηνοειδική επέμβαση. Βιοχημική αποκατάσταση επιτεύχθηκε στο 52% των ασθενών και βελτίωση στο 28%, ενώ ανάμεσα σε αυτό το ποσοστό 9 μη γόνιμες γυναίκες έμειναν έγκυες γεννώντας όλες υγιή τέκνα. Μία μη γόνιμη ασθενής που δεν ανταποκρινόταν στη βρωμοκρυπτίνη έγινε ευαίσθητη στο φάρμακο μετά την ακτινοχειρουργική θεραπεία, ενώ σε 31 (29%) από τους 108 ασθενείς που παρακολουθήθηκαν για περισσότερο από δύο έτη η εμμένουσα υπερπρολακτιναιμία ομαλοποιήθηκε με λήψη βρωμοκρυπτίνης στο διάστημα μετά τη συνεδρία Gamma Knife.

5.3.4. Θυρεοειδοτρόπα αδενώματα

Η πρωταρχική αντιμετώπιση των αδενωμάτων που εκκρίνουν TSH είναι η διασφηνοειδική επέμβαση. Εξαιτίας της σπανιότητας τέτοιων αδενωμάτων, η εμπειρία μας περιορίστηκε σε δύο μόνο περιπτώσεις και παρόλο που αντιμετωπίστηκαν με επιτυχία, δεν είναι δυνατό να οδηγήσουν στην εξαγωγή σημαντικών συμπερασμάτων. Όσον αφορά τη φαρμακευτική αντιμετώπισή τους, η χορήγηση αναλόγων σωματοστατίνης οδηγεί στη μείωση της υπερέκκρισης στο 90% των ασθενών με επακόλουθη ομαλοποίηση των επιπέδων fT3 και fT4 και επιστροφή στην ευθυρεοειδική κατάσταση.

4.4. Ανάλυση επιπλοκών

Στη βιβλιογραφία αναφέρεται ότι το ποσοστό επιπλοκών σχετίζεται με πολλούς παράγοντες όπως η ανατομική εντόπιση και τοπική διήθηση, ο βαθμός εξαίρεσης του όγκου, η βιολογική συμπεριφορά του αδενώματος και η επαρκής διαφύλαξη των πέριξ της βλάβης δομών (αδένας και μίσχος της υπόφυσης, σηραγγώδης κόλπος με τα περιεχόμενά του, υπερεφιππιακή δεξαμενή, οπτική οδός). Σοβαρές και δυνητικά θανατηφόρες επιπλοκές πρέπει όσο είναι δυνατό να περιορίζονται, αν και δεν είναι εφικτό να μηδενιστούν, εξαιτίας του μεγέθους και της σχέσης ορισμένων αδενωμάτων με τις περιβάλλουσες δομές. Η ΜΔΕ σχετίζεται με ποσοστά επιπλοκών 8.2-47% και θνησιμότητα 0-0.9% σε μεγάλες δημοσιευμένες χειρουργικές σειρές [133, 240], ενώ στην παρούσα μελέτη επιπλοκές σημειώθηκαν σε 6 ασθενείς (3.3%), παρόλο που το μέγεθος κυρίως των μη λειτουργικών αδενωμάτων που χειρουργήθηκαν ήταν μεγαλύτερο από όγκους που μελετήθηκαν σε άλλες εργασίες [134, 135]. Ο μικρός αριθμός επιπλοκών οφείλεται στην εκπαίδευση και εμπειρία του χειρουργού, στη χρήση διεγχειρητικής (σύστημα νευροπλοήγησης) αλλά και ενδοσκοπικής υποβοήθησης, στις περιπτώσεις επανεπέμβασης ή ευρείας ύπερ- ή/και παραεφιππιακής επέκτασης του αδενώματος, αντίστοιχα. Αν και οι επανεπεμβάσεις είναι συνήθως τεχνικά απαιτητικές εγχειρήσεις δεν πραγματοποιήθηκε συγκεκριμένη τροποποίηση στην προσπέλαση παρά μόνο η χρήση νευροπλοήγησης, όταν προεγχειρητικά εκτιμήθηκε η δυνητική παρουσία ανατομικών αλλαγών ή/και η αξιοσημείωτη ύπαρξη εξωεφιππιακού υπολείμματος από την πρώτη επέμβαση, ενώ δεν υπήρξε διαφορά στο ποσοστό εμφάνισης επιπλοκών σε αυτές τις περιπτώσεις. Στην ανάλυση των επιπλοκών της παρούσας μελέτης, όπως συμβαίνει και κατά την περιγραφή μετεγχειρητικών συμβαμάτων στις μεγάλες χειρουργικές σειρές, δε συμπεριελήφθησαν οι περιπτώσεις παροδικού άποιου διαβήτη που παρουσιάζεται τις πρώτες μετεγχειρητικές μέρες, σχετιζόμενος με τους χειρουργικούς χειρισμούς και αυτοπεριορίζεται χωρίς τη μόνιμη χορήγηση φαρμακευτικής αγωγής. Συγκρίνοντας τα ποσοστά επιπλοκών μεταξύ αμιγώς ενδοσκοπικής και μικροχειρουργικής

επέμβασης τα αποτελέσματα είναι παρόμοια, αν και είναι σημαντικό να σημειωθεί ότι ο αριθμός και η περίοδος παρακολούθησης των μικροχειρουργικών σειρών είναι συνήθως αρκετά μεγαλύτερος και πιθανές εξηγήσεις των χαμηλών ποσοστών που αναφέρονται στις ενδοσκοπικές επεμβάσεις είναι η καλύτερη θέαση που παρέχεται από το ενδοσκόπιο και η λιγότερη ανατομική παρασκευή και οστική εξαίρεση των δομών της ρινός [113].

Επιπλοκές της ρινός και των βλεννογόνων από τη διασφηνοειδική προσπέλαση μπορεί να περιλαμβάνουν τους κόλπους του προσώπου, τα οστά, τις διαφραγματικές δομές και τους οδόντες, ενώ από τη διαρρινική οδό δεν παρατηρούνται όλες οι συνέπειες της υποχείλιας επέμβασης, όπως χρόνιος ερεθισμός της ρινός, διάτρηση του διαφράγματος, δυσαισθησίες από τα ούλα, τα χείλη ή τα δόντια και εξωτερική ρινική παραμόρφωση [241]. Παρόλο που κατά τη διενέργεια της ΜΔΕ χρησιμοποιείται διαστολέας, συμβάματα που σχετίζονται με την εφαρμογή του όπως κάταγμα κόγχου, διάσταση της άνω γνάθου ή κάταγμα της σκληράς υπερώας από την υπερδιαστολή δεν παρατηρήθηκαν στους ασθενείς της παρούσας μελέτης. Τραυματισμός ή κάταγμα του τετριμμένου πετάλου του ηθμοειδούς οστού (και ενδεχόμενη εκροή Ε.Ν.Υ με επακόλουθη μηνιγγίτιδα) επίσης δε συνέβη σε καμία περίπτωση [131, 242-244]. Ρινικές αγγειακές επιπλοκές που παρουσιάζονται ως μείζονες (δευτεροπαθώς από τραυματισμό της σφηνοϋπερώιας αρτηρίας) ή ελάσσονες αιμορραγίες περιγράφονται σε ποσοστό 0.7-7% [245]. Στην παρούσα χειρουργική σειρά δεν προέκυψε ρινική αιμορραγία μετά την αφαίρεση του 24ωρου επιπωματισμού, ωστόσο μια ασθενής με μη λειτουργικό μακροαδένωμα εμφάνισε καθυστερημένη επίσταξη που αποδείχθηκε ότι προερχόταν από ψευδοανεύρυσμα της σφηνοϋπερώιας αρτηρίας, το οποίο και εμβολίστηκε. Όταν προκύπτει καθυστερημένη αιμορραγία από αυτό το αγγείο είναι συνήθως συνέπεια εκτεταμένης προσπέλασης για την αφαίρεση μεγάλων αδενωμάτων και λαμβάνοντας υπόψη ότι η σφηνοϋπερώια αρτηρία συνήθως εκφύεται κοντά στον άνω ρινικό πόρο ή μεταξύ άνω και μέσου πόρου, είναι σημαντικό η κινητοποίηση του βλεννογόνου σε αυτή την περιοχή να

γίνεται με προσοχή. Επί καθυστερημένης αιμορραγίας από το αγγείο, επιλογές αντιμετώπισης περιλαμβάνουν τον ρινικό επιπωματισμό και τον οπίσθιο καυτηριασμό ή την ενδαγγειακή θεραπεία με επεμβατική απόφραξη της αρτηρίας [246].

Επιπλοκές της επέμβασης που σχετίζονται με τον σφηνοειδή κόλπο περιλαμβάνουν βλεννογονοκήλη, κάταγμα του σφηνοειδούς οστού, τραυματισμό των οπτικών νεύρων και των καρωτίδων ή/και μετεγχειρητική λοίμωξη του κόλπου [247, 248]. Σε κανέναν ασθενή δεν παρατηρήθηκε μετεγχειρητική κολπίτιδα, ενώ το ποσοστό αυτής της επιπλοκής αναφέρεται στη βιβλιογραφία μεταξύ 1 και 9.06% [136]. Στην παρούσα χειρουργική σειρά δόθηκε μεγάλη έμφαση στη χρήση όσο το δυνατό μικρότερων ποσοτήτων τεχνητών υλικών για την πλήρωση του σφηνοειδούς κόλπου, καθώς αυτά μπορεί να αποτελέσουν ευνοϊκό περιβάλλον για βακτηριακή ανάπτυξη και εκδήλωση λοίμωξης.

Εκροή Ε.Ν.Υ είναι η συχνότερη επιπλοκή της ΜΔΕ, με ποσοστό που κυμαίνεται από 0,9 έως 3.0% σε μεγάλες δημοσιευμένες σειρές [133, 249] και 19 ασθενείς παρουσίασαν κάποιου βαθμού διεγχειρητική διαφυγή, που στις περισσότερες περιπτώσεις σχετίστηκε με μεγάλα μακροαδενώματα, στα οποία ο χειρουργός χρειάστηκε να δουλέψει στην ύπερ- ή/και παραεφιππιακή περιοχή ή σε στενή επαφή με το διάφραγμα της υπόφυσης. Το μικρό ποσοστό (0.5%) μετεγχειρητικής ρινόρροιας στην παρούσα μελέτη εξηγείται όχι μόνο από την επιμελή χειρουργική τεχνική, αλλά και από την τοποθέτηση οσφυονωτιαίας παροχέτευσης στο τέλος της επέμβασης, όταν γινόταν ορατή διεγχειρητική εκροή. Σε έναν ασθενή με γιγάντιο μη λειτουργικό αδένωμα παρουσιάστηκε ρινόρροια, παρόλο που η ανακατασκευή έγινε όπως περιγράφηκε ανωτέρω και στην άμεση μετεγχειρητική απεικόνιση το έδαφος του εφιππίου εμφάνισε ευρύ έλλειμμα, το οποίο αποκαταστάθηκε χειρουργικά. Το μεγαλύτερο ποσοστό ρινόρροιας που περιγράφεται σε αμιγώς ενδοσκοπικές σειρές [113, 250] οφείλεται στην ευρύτερη διάνοιξη του εφιππίου και της μήνιγγας, που απαιτεί η χρήση του ενδοσκοπίου. Μετεγχειρητική λοίμωξη δεν παρατηρήθηκε παρά την απουσία προεγχειρητικής προφύλαξης

με αντιβιοτικά και στη βιβλιογραφία το ποσοστό αυτής της επιπλοκής είναι 0.4-2.19% [133, 246, 251]. Η αποφυγή εκροής Ε.Ν.Υ όπως επιτυγχάνεται με την ανακατασκευή του εφιππίου, αποτελεί τον σημαντικότερο προστατευτικό παράγοντα εμφάνισης μηνιγγίτιδας μετά από ΜΔΕ [133].

Τραυματισμός της καρωτίδας στη ΜΔΕ συνήθως συμβαίνει κατά την προσπάθεια αφαίρεσης μακροαδενωμάτων που διηθούν τον σηραγγώδη κόλπο περιβρογχίζοντας την αρτηρία ή/και κατά τη διάρκεια επανεπεμβάσεων με ανατομικές αλλαγές της περιοχής και παρόλο που τέτοια συμβάματα είναι σχετικά σπάνια (0-0.68%) [113, 133, 246, 250], περιγράφεται να σχετίζονται με αυξημένη νοσηρότητα (24%) και θνησιμότητα (14%) [252]. Τραυματισμός της καρωτίδας με συνέπεια δημιουργία καρωτιδο-σηραγγωδών συριγγίων ή ψευδοανευρυσμάτων προκαλεί ενδοεγκεφαλική αιμορραγία, η οποία συνήθως συμβαίνει διεγχειρητικά, μέσα σε μέρες, εβδομάδες ή ακόμα και έτη από την επέμβαση και έχει αθροιστικό ποσοστό νοσηρότητας και θνησιμότητας παρόμοιο με υπαραχνοειδή αιμορραγία από σακοειδή ανευρύσματα [253]. Ασθενείς με ψευδοανεύρυσμα έχουν αυξημένο κίνδυνο εμφάνισης εμφράκτου από θρομβοεμβολικό επεισόδιο που συμβαίνει στην τραυματισμένη τροφοφόρο αρτηρία ή μέσα στο ανεύρυσμα [136, 254]. Αν υπάρχει υποψία ιατρογενούς τραυματισμού της καρωτίδας η αιμορραγία ελέγχεται διεγχειρητικά με επιπωματισμό και ο ασθενής υποβάλλεται άμεσα σε αγγειογραφία, προκειμένου να καθοριστεί η προέλευση της αιμορραγίας και να γίνει η απαραίτητη παρέμβαση για τον έλεγχο και τερματισμό της. Στην παρούσα χειρουργική σειρά κανένας ασθενής δεν εμφάνισε αιμορραγία μετά τη διάνοιξη του εφιππίου εξαιτίας τραυματισμού της καρωτίδας, αν και βιβλιογραφικά είναι πιθανότερο να συμβεί σε προσπέλαση που τροποποιείται-επεκτείνεται για καλύτερη πρόσβαση στην παραεφιππιακή περιοχή [251]. Σε αυτή την περίπτωση η διάνοιξη των τοιχωμάτων του σφηνοειδούς κόλπου πρέπει να γίνεται με μεγάλη προσοχή, ειδικά όταν η προεγχειρητική απεικόνιση αναδεικνύει παρουσία τμημάτων της καρωτίδας εντός του κόλπου, αλλά και όταν

πρόκειται για επανεπέμβαση, όπου η πιθανότητα διαταραγμένης ανατομίας από το πρώτο χειρουργείο είναι σχεδόν βέβαιη.

Δύο ασθενείς (1%) με γιγάντια μη λειτουργικά αδενώματα ανέπτυξαν μετεγχειρητικά ενδοεφιππιακό αιμάτωμα και το ποσοστό αυτής της επιπλοκής στη βιβλιογραφία αναφέρεται να είναι 0.13% [255], ενώ και οι δύο ανένηψαν πλήρως μετά την παροχέτευση του αιματώματος μέσω διασφηνοειδικής επέμβασης.

Ο μετεγχειρητικός άποιος διαβήτης μπορεί να είναι παροδικός ή μόνιμος, αλλά μόνο ο τελευταίος τύπος θεωρείται χειρουργική επιπλοκή, καθώς η παροδική μορφή μπορεί να εμφανιστεί δευτεροπαθώς ακόμα και μετά από απλούς χειρισμούς στην υπόφυση ή στις δομές της βάσης του κρανίου. Ο παροδικός τύπος θεωρείται ότι προκαλείται από προσωρινή δυσλειτουργία των νευρώνων που παράγουν βαζοπρεσίνη, σαν αποτέλεσμα χειρουργικού τραυματισμού και το ποσοστό του κυμαίνεται από 2.5 έως 20% [133, 256], ενώ η μόνιμη μορφή εμφανίζεται λιγότερο συχνά (0.9-7.6%) [63, 133]. Μερικές μελέτες υποδεικνύουν πιθανή μείωση εμφάνισης παροδικού άποιου διαβήτη όταν χρησιμοποιείται αμιγώς ενδοσκοπική προσπέλαση [133, 257], ενώ η μόνιμη μορφή, που στην παρούσα μελέτη παρουσιάστηκε σε έναν ασθενή (0.5%), δε φαίνεται να σχετίζεται με τη χρήση ή όχι του ενδοσκοπίου [113, 133].

Τέλος, ένας ασθενής (0.5%) με φυσιολογική προεγχειρητική λειτουργία του αδένα και ένδο- και παραεφιππιακό όγκο, που ιστολογικά σχετίστηκε με εκσεσημασμένη λεμφοκυτταρική υποφυσίτιδα, ανέπτυξε μετεγχειρητικά πλήρη ανεπάρκεια.

Νέα μετεγχειρητική δυσλειτουργία του προσθίου λοβού αναφέρεται να συμβαίνει στο 7.2% των ασθενών που υποβάλλονται σε ΜΔΕ από έμπειρο χειρουργό υπόφυσης [133], ενώ το ποσοστό διπλασιάζεται (14%) όταν η επέμβαση γίνεται αμιγώς ενδοσκοπικά, σύμφωνα με τη μελέτη του Tabaee και συνεργατών [256]. Ωστόσο, η ενδοσκοπική μέθοδος φαίνεται να

υπερισχύει εάν τα αποτελέσματα συγκριθούν με αυτά χειρουργών που χρησιμοποιούν μόνο μικροσκόπιο και έχουν εμπειρία λιγότερη από 500 περιστατικά, όπου τα ποσοστά νέου ενδοκρινολογικού ελλείμματος κυμαίνονται μεταξύ 14.9 και 20.6% [133].

5. ΣΥΜΠΕΡΑΣΜΑΤΑ

Τα αποτελέσματα της παρούσας μελέτης επιβεβαιώνουν την αξία, αποτελεσματικότητα και ασφάλεια της μικροχειρουργικής διασφηνοειδικής επέμβασης για την αντιμετώπιση των αδενωμάτων υπόφυσης. Με αυτή τη μέθοδο επιτυγχάνεται ευνοϊκό χειρουργικό αποτέλεσμα και εξασφαλίζεται ενδοκρινολογική ύφεση, με πολύ μικρή νοσηρότητα. Ωστόσο, θα πρέπει ιδανικά να εκτελείται από έμπειρο χειρουργό υπόφυσης.

Λαμβανομένων υπόψη των αποτελεσμάτων αυτής της χειρουργικής σειράς και άλλων προηγούμενα δημοσιευμένων, η μικροχειρουργική διασφηνοειδική επέμβαση είναι η θεραπεία εκλογής για όλους του ασθενείς με αδένωμα υπόφυσης, εκτός των προλακτινωμάτων που ανταποκρίνονται στη θεραπεία με αγωνιστές ντοπαμίνης.

Επιπλέον, η μαγνητική τομογραφία υποφύσεως παρέχει ικανοποιητική απεικόνιση των προεγχειρητικών χαρακτηριστικών και της μετεγχειρητικής κατάστασης των αδενωμάτων υπόφυσης. Απεικονίζονται ακόμα και όγκοι, ή υπολείμματά τους, μερικών μόνο χιλιοστών.

Σε ασθενείς με μετεγχειρητική επιδείνωση της υποφυσιακής λειτουργίας παρατηρούνται απεικονιστικά ανατομικές αλλοιώσεις (διατομή του μίσχου της υπόφυσης ή υπόπυκνη απεικόνιση του οπισθίου λοβού).

Τέλος, η απεικονιστικά ολική εξαίρεση σχετίζεται στατιστικά, σε σημαντικό βαθμό, με την ενδοκρινολογική ύφεση ασθενών με λειτουργικά αδενώματα. Η έκβαση της χειρουργικής επέμβασης επηρεάζεται, στατιστικά σημαντικά, από το μέγεθος του όγκου, τη διήθηση του σηραγγώδους κόλπου και αν πρόκειται για επανεπέμβαση.

ΒΙΒΛΙΟΓΡΑΦΙΑ

1. Asa SL, 1998 Tumors of the pituitary gland. In: Rosai J (ed) Atlas of tumor pathology, 3rd series, Armed Forces Institute of Pathology, Washington DC; fascicle, 22.
2. Stevens A, Lowe J, 1993 Ενδοκρινείς Αδένες. Στο: Κίττας Χ (εκδ) Ιστολογία του ανθρώπου, Εκδόσεις Πασχαλίδης, Αθήνα, σελ., 249.
3. Asa SL, Kovacs K, 1984 Functional morphology of the human fetal pituitary. Pathol Ann 19: 275.
4. Beck F, Moffat D, Davies D, 1985 The development of the Nervous System. In: Human Embryology, 2nd ed, Blackwell Scientific Publications, pp, 138.
5. Φόρογλου-Κεραμέως Χ, 1996 Ιστολογία-Εμβρυολογία του Ανθρώπου, Τόμος Β΄, Εκδόσεις « Παρατηρητής», Θεσσαλονίκη, σελ., 304.
6. Johnson KE, 1991 National Medical Series Histology and Cell Biology, 2nd ed, Williams and Wilkins, USA; pp, 251.
7. Asa SL, Kovacs K, Melmed S, 1995 The hypothalamic-pituitary axis. In: Melmed S (ed) The pituitary, Blackwell Scientific Publications, Boston; pp, 3.
8. Γκίμπα-Τζιαμπίρη Ο, Αποστολάκης Μ, 1996 Η νευροϋπόφυση: οι ορμόνες βαζοπρεσίνη και οξυτοκίνη - το κέντρο της δίψας. Στο: Αποστολάκης Μ (εκδ.) Στοιχεία Φυσιολογίας του Ανθρώπου, Τόμος Γ΄, Θεσσαλονίκη, σελ., 98.
9. Farrel WE, Clayton RN, 2000 Molecular pathogenesis of pituitary tumors. Front Neuroendocrinol 21: 174-198.
10. Lania A, Mantovani G, Spada A, 2001 G protein mutations in endocrine diseases. Eur J Endocrinol 145: 543-559.
11. Asa SL, Ezzat S, 2002 The pathogenesis of pituitary tumors. Nat Rev Cancer 2: 836-849.
12. Ezzat S, Asa SL, 2006 Mechanisms of disease: The pathogenesis of pituitary tumors. Nat Clin Pract 2: 220-230.
13. Alexander JM, Biller BMK, Bikkal H, Zervas NT, Arnold A, Klibanski A, 1990 Clinically nonfunctioning pituitary adenomas are monoclonal in origin. J Clin Invest 86: 336-340.
14. Herman V, Fagin J, Gonsky R, Kovacs K, Melmed S, 1990 Clonal origin of pituitary adenomas. J Clin Endocrinol Metab 71: 1427-1433.
15. Burrow GN, Wortzman G, Rewcastle NB, Hodgate RC, Kovacs K, 1981 Microadenomas of the pituitary and abnormal sella tomograms in an unselected autopsy series. N Engl J Med 304: 156-158.
16. Elster AD, 1993 Modern imaging of the pituitary. Radiology 187: 1-14.
17. DeLellis, 2004 Pathology and Genetics of Tumors of Endocrine Organs. In: WHO Classification of Tumors, IARC Press, Lyon.
18. Elster AD, Chen MY, Williams DW 3rd, Key LL, 1990 Pituitary gland: MR imaging of physiologic hypertrophy in adolescence. Radiology 174: 681-685.
19. Suzuki M, Takashima T, Kadoya M, et al, 1990 Height of normal pituitary gland on MR imaging: age and sex differentiation. J Comput Assist Tomogr 14: 36-39.
20. Simmons GE, Suchnicki JE, Rak KM, Damiano TR, 1992 MR imaging of the pituitary stalk: size, shape, and enhancement pattern. AJR Am J Roentgenol 159: 375-377.
21. Elster AD, Sanders TG, Vines FS, Chen MY, 1991 Size and shape of the pituitary gland during pregnancy and post partum: measurement with MR imaging. Radiology 181: 531-535.

22. Bonneville F, Cattin F, Marsot-Dupuch K, Dormont D, Bonneville JF, Chiras J, 2006 T1 signal hyperintensity in the sellar region: spectrum of findings. Radiographics 26: 93-113.
23. Kucharczyk J, Kucharczyk W, Berry I, et al, 1989 Histochemical characterization and functional significance of the hyperintense signal on MR images of the posterior pituitary. AJR Am J Roentgenol 152: 153-157.
24. Kucharczyk W, Lenkinski RE, Kucharczyk J, Henkelman RM, 1990 The effect of phospholipid vesicles on the NMR relaxation of water: an explanation for the MR appearance of the neurohypophysis? AJNR Am J Neuroradiol 11: 693-700.
25. Kurokawa H, Fujisawa I, Nakano Y, et al, 1998 Posterior lobe of the pituitary gland: correlation between signal intensity on T1-weighted MR images and vasopressin concentration. Radiology 207: 79-83.
26. Elster AD, 1993 Imaging of the sella: anatomy and pathology. Semin Ultrasound CT MR 14: 182-194.
27. Cox TD, Elster AD, 1991 Normal pituitary gland: changes in shape, size, and signal intensity during the 1st year of life at MR imaging. Radiology 179: 721-724.
28. Sato N, Ishizaka H, Matsumoto M, Matsubara K, Tsushima Y, Tomioka K, 1991 MR detectability of posterior pituitary high signal and direction of frequency encoding gradient. J Comput Assist Tomogr 15: 355-358.
29. Tien RD, 1992 Sequence of enhancement of various portions of the pituitary gland on gadolinium-enhanced MR images: correlation with regional blood supply. AJR Am J Roentgenol 158: 651-654.
30. Yuh WT, Fisher DJ, Nguyen HD, 1994 Sequential MR enhancement pattern in normal pituitary gland and in pituitary adenoma. AJNR Am J Neuroradiol 15: 101-108.
31. Bonneville JF, Bonneville F, Cattin F, 2005 Magnetic resonance imaging of pituitary adenomas. Eur Radiol 15: 543-548.
32. Zee CS, Go JL, Kim PE, Mitchell D, Ahmadi J, 2003 Imaging of the pituitary and parasellar region. Neurosurg Clin North Am 14: 55-80.
33. Naidich MJ, Russell EJ, 1999 Current approaches to imaging of the sellar region and pituitary. Endocrinol Metab Clin North Am 28: 45-79.
34. Buchfelder M, Nistor R, Fahlbusch R, Huk WJ, 1993 The accuracy of CT and MR evaluation of the sella turcica for detection of adrenocorticotropic hormone-secreting adenomas in Cushing disease. AJNR Am J Neuroradiol 14: 1183-1190.
35. Sakamoto Y, Takahashi M, Korogi Y, Bussaka H, Ushio Y, 1991 Normal and abnormal pituitary glands: gadopentetate dimeglumine-enhanced MR imaging. Radiology 178: 441-445.
36. Bartynski WS, Lin L, 1997 Dynamic and conventional spin-echo MR of pituitary microlesions. AJNR Am J Neuroradiol 18: 965-972.
37. Donovan JL, Nesbit GM, 1996 Distinction of masses involving the sella and suprasellar space: specificity of imaging features. AJR Am J Roentgenol 167: 597-603.
38. Scotti G, Yu CY, Dillon WP, et al, 1988 MR imaging of cavernous sinus involvement by pituitary adenomas. AJR Am J Roentgenol 151: 799-806.
39. Vieira JO Jr, Cukiert A, Liberman B, 2006 Evaluation of magnetic resonance imaging criteria for cavernous sinus invasion in patients with pituitary adenomas: logistic regression analysis and correlation with surgical findings. Surg Neurol 65: 130-135.
40. Cottier JP, Destrieux C, Brunereau L, et al, 2000 Cavernous sinus invasion by pituitary adenoma: MR imaging. Radiology 215: 463-469.

41. Arita K, Tominaga A, Sugiyama K, et al, 2006 Natural course of incidentally found nonfunctioning pituitary adenoma, with special reference to pituitary apoplexy during follow-up examination. J Neurosurg 104: 884-891.
42. Rogg JM, Tung GA, Anderson G, Cortez S, 2002 Pituitary apoplexy: early detection with diffusion-weighted MR imaging. AJNR Am J Neuroradiol 23: 1240-1245.
43. Lavallee G, Morcos R, Palardy J, Aube M, Gilbert D, 1995 MR of nonhemorrhagic postpartum pituitary apoplexy. AJNR Am J Neuroradiol 16: 1939-1941.
44. Clayton RN, 1999 Sporadic pituitary tumors: from epidemiology to use of databases. Baillieres Best Pract Res Clin Endocrinol Metab 13: 451-460.
45. Buurman H, Saeger W, 2006 Subclinical adenomas in postmortem pituitaries: classification and correlations to clinical data. Euro J Endocrinol 154: 753-758.
46. Monson JP, 2000 The epidemiology of endocrine tumours. Endocr Relat Cancer 7: 29-36.
47. Clayton RN, Stewart PM, Shalet SM, Wass JA, 1999 Pituitary surgery for acromegaly should be done by specialists. BMJ 319: 588-589.
48. Jane Jr. J.A, Laws Jr. E.R, 2003 The management of nonfunctioning pituitary adenomas. Neurol India 51: 461-465.
49. Asa SL, Kovacs K, 1992 Clinically nonfunctioning human pituitary adenomas. Can J Neurol Sci 19: 228-235.
50. Oyesiku NM, 2005 Nonfunctioning Pituitary Adenomas. In: Rengachary SS, Ellenbogen RG (eds) Principles of Neurosurgery, 2nd ed, Elsevier Mosby, New York; pp, 593-602.
51. Katznelson L, Alexander JM, Klibanski A, 1993 Clinically nonfunctioning pituitary adenomas. J Clin Endocrinol Metab 76: 1089-1094.
52. Greenman Y, Melmed S, 1996 Diagnosis and management of nonfunctioning pituitary tumors. Annu Rev Med 47: 95-106.
53. Kaptain GJ, Vincent DA, Sheehan JP, Laws ER Jr, 2001 Transsphenoidal approaches for the extracapsular resection of midline suprasellar and anterior cranial base lesions. Neurosurgery 49: 94-100.
54. Kouri JG, Chen MY, Watson JC, Oldfield EH, 2000 Resection of suprasellar tumors by using a modified transsphenoidal approach. Report of four cases. J Neurosurg 92: 1028-1035.
55. Alleyne CHJ, Barrow DL, Oyesiku NM, 2002 Combined transsphenoidal and pterional craniotomy approach to giant pituitary tumors. Surg Neurol 57: 380-390.
56. Liu JK, Weiss MH, Couldwell WT, 2003 Surgical approaches to pituitary tumors. Neurosurg Clin N Am 14: 93-107.
57. Shimon I, Melmed S, 1998 Management of pituitary tumors. Ann Intern Med 129: 472-483.
58. Dekkers OM, Pereira AM, Roelfsema F, et al, 2006 Observation alone after transsphenoidal surgery for nonfunctioning pituitary macroadenoma. J Clin Endocrinol Metab 91: 1796-1801.
59. Biousse V, Newman NJ, Oyesiku NM, 2001 Precipitating factors in pituitary apoplexy. J Neurol Neurosurg Psychiatr 71: 542-545.
60. Sibal L, Ball SG, Connolly V, et al, 2004 Pituitary apoplexy: a review of clinical presentation, management and outcome in 45 cases. Pituitary 7: 157-163.
61. Bills DC, Meyer FB, Laws ER Jr, et al, 1993 A retrospective analysis of pituitary apoplexy. Neurosurgery 33: 602-609.
62. Ahmad FU, Pandey P, Mahapatra AK, 2005 Postoperative ‘pituitary apoplexy’ in giant pituitary adenomas: a series of cases. Neurology India 53: 326-328.
63. Semple P, Laws E, 1999 Complications in a contemporary series of patients who underwent transsphenoidal surgery for Cushing’s disease. J Neurosurg 91: 175-179.

64. Vance ML, Thorner MO, 1987 Prolactinomas. Endocrinol Metab Clin North Am 16: 731-753.
65. Onoda N, Kamezu Y, Takagi S, Shinohara Y, Osamura RY, 1992 An autopsy case of invasive pituitary adenoma (prolactinoma) with rapid fatal clinical course due to streptococcal meningitis. Acta Pathol Jpn 42: 832-836.
66. Molitch ME, 1999 Diagnosis and treatment of prolactinomas. Adv Intern Med 44: 117-153.
67. March CM, Kletzky OA, Davajan V, et al, 1981 Longitudinal evaluation of patients with untreated prolactin-secreting pituitary adenomas. Am J Obstet Gynecol 139: 835-844.
68. Schlechte J, Dolan K, Sherman B, Chapler F, Luciano A, 1989 The natural history of untreated hyperprolactinemia: a prospective analysis. J Clin Endocrinol Metab 68: 412-418.
69. Weiss MH, Teal J, Gott P, et al, 1983 Natural history of microprolactinomas: six year follow-up. Neurosurgery 12: 180-183.
70. Nomikos P, Buchfelder M, Fahlbusch R, 2001 Current management of prolactinomas. J Neurooncol 54: 139-50. Review.
71. Molitch ME, 1992 Pathologic hyperprolactinemia. Endocrinol Metab Clin North Am 21: 877-901.
72. Zervas NT, 1984 Surgical results for pituitary adenomas: Results of an international survey. In: Black PM, Zervas NT, Ridgway EC, Martin JB (eds) Secretor Tumors of the Pituitary Gland, Raven Press, New York; pp, 377-385.
73. Faria MA, Tindall GT, 1982 Transsphenoidal microsurgery for prolactin-secreting pituitary adenomas. J Neurosurg 56: 33-43.
74. Domingue JN, Richmond IL, Wilson CB, 1980 Results of surgery in 114 patients with prolactin-secreting pituitary adenomas. Am J Obstet Gynecol 137: 102-108.
75. Aubourg PR, Derome PJ, Peillon F, 1980 Endocrine outcome after transsphenoidal adenomectomy for prolactinoma: prolactin levels and tumor size as predicting factors. Surg Neurol 14: 141-143.
76. Hardy J, Beauregard H, Robert F, 1978 Prolactin-secreting pituitary adenomas: transsphenoidal microsurgical treatment. In: Robyn C, Harter M (eds) Progress in Prolactin Physiology and Pathology, Elsevier/North-Holland Biomedical Press, Amsterdam; pp, 361-370.
77. Fahlbusch R, Buchfelder M, 1985 Present status of neurosurgery in the treatment of prolactinomas. Neurosurg Rev 8: 195-205.
78. Laws ER, Chenelle AG, Thapar K, 1996 Recurrence after transsphenoidal surgery for pituitary adenomas. In: Fahlbusch R, von Werder K (eds) Pituitary Adenomas: From Basic Research to Diagnosis and Therapy, Elsevier, Amsterdam; pp, 3-9.
79. Nabarro JD, 1987 Acromegaly. Clin Endocrinol (Oxf) 26: 481-512.
80. Molitch ME, 1992 Clinical manifestations of acromegaly. Endocrinol Metab Clin North Am 21: 597-614.
81. Grunstein RR, Ho KY, Sullivan CE, 1991 Sleep apnea in acromegaly. Ann Intern Med 115: 527-532.
82. Colao A, Cuocolo A, Marzullo P, et al, 1999 Effects of 1-year treatment with octreotide on cardiac performance in patients with acromegaly. J Clin Endocrinol Metab 84: 17-23.
83. Renehan AG, Bhaskar P, Painter JE, et al, 2000 The prevalence and characteristics of colorectal neoplasia in acromegaly. J Clin Endocrinol Metab 85: 3417-3424.
84. Giustina A, Barkan A, Casanueva FF, et al, 2000 Criteria for cure of acromegaly: a consensus statement. J Clin Endocrinol Metab 85: 526-529.

85. Freda PU, 2003 Current concepts in the biochemical assessment of the patient with acromegaly. Growth Horm IGF Res 13: 171-184.
86. Peacey SR, Toogood AA, Veldhuis JD, Thorner MO, Shalet SM, 2001 The relationship between 24-hour growth hormone secretion and insulin-like growth factor I in patients with successfully treated acromegaly: impact of surgery or radiotherapy. J Clin Endocrinol Metab 86: 259-266.
87. Ross DA, Wilson CB, 1988 Results of transsphenoidal microsurgery for growth hormone-secreting pituitary adenoma in a series of 214 patients. J Neurosurg 68: 854-867.
88. Tindall GT, Oyesiku NM, Watts NB, Clark RV, Christy JH, Adams DA, 1993 Transsphenoidal adenomectomy for growth hormone-secreting pituitary adenomas in acromegaly: outcome analysis and determinants of failure. J Neurosurg 78: 205-215.
89. Nomikos P, Buchfeder M, Fahlbusch R, 2005 The outcome of surgery in 668 patients with acromegaly using current criteria of biochemical cure. Eur J Endocrinol 152: 379-387.
90. Sheaves R, Jenkins P, Blackburn P, et al, 1996 Outcome of transsphenoidal surgery for acromegaly using strict criteria for surgical cure. Clin Endocrinol (Oxf) 45: 407-413.
91. Fahlbusch R, Honegger J, Buchfelder M, 1992 Surgical management of acromegaly. Endocrinol Metab Clin North Am 21: 669-692.
92. Colao A, Ferone D, Cappabianca P, et al, 1997 Effect of octreotide pretreatment on surgical outcome in acromegaly. J Clin Endocrinol Metab 82: 3308-3314.
93. Kristof RA, Stoffel-Wagner B, Klingmuller D, Schramm J, 1999 Does octreotide treatment improve the surgical results of macroadenomas in acromegaly? A randomized study. Acta Neurochir 141: 399-405.
94. Plockinger U, Quabbe HJ, 2005 Presurgical octreotide treatment in acromegaly: no improvement of final growth hormone (GH) concentration and pituitary function. A long-term case-control study. Acta Neurochir 147: 485-493.
95. Plotz C, Knowlton A, Ragan C, 1952 The natural history of Cushing's syndrome. Am J Med 13: 597-614.
96. Oldfield E, Doppman J, Nieman L, et al, 1991 Petrosal sinus sampling with and without corticotropin-releasing hormone for the differential diagnosis of Cushing's syndrome. N Engl J Med 325: 897-905.
97. Findling J, Kehoe M, Shaker J, Raff H, 1991 Routine inferior petrosal sinus sampling in the differential diagnosis of adrenocorticotropin (ACTH)-dependent Cushing's syndrome: early recognition of the occult ectopic ACTH syndrome. J Clin Endocrinol Metab 73: 408-413.
98. Swearingen B, Katznelson L, Miller K, et al, 2004 Diagnostic errors after inferior petrosal sinus sampling. J Clin Endo Metab 89: 3752-3763.
99. Yamaji T, Ishibashi M, Teramoto A, et al, 1984 Hyperprolactinemia in Cushing's disease and Nelson's syndrome. J Clin Endocrinol Metab 58: 790-795.
100. Semple P, Laws E, 1999 Complications in a contemporary series of patients who underwent transsphenoidal surgery for Cushing's disease. J Neurosurg 91: 175-179.
101. Swearingen B, Biller BMK, Barker FG, et al, 1999 Long-term mortality after transsphenoidal surgery for Cushing's disease. Ann Intern Med 130: 821-824.
102. Reitmeyer M, Vance M, Laws E, 2002 The neurosurgical management of Cushing's disease. Mol Cell Endocrinol 197: 73-79.
103. Chandler WF, Barkan AL, 2008 Treatment of pituitary tumors: a surgical perspective. Endocrinol Metab Clin North Am 37: 51-66.

104. Arnaldi G, Angeli A, Atkinson AB, et al, 2003 Diagnosis and complications of Cushing's syndrome: a consensus statement. J Clin Endocrinol Metab 88: 5593-5602.
105. Bochicchio D, Losa M, Buchfelder M, 1995 Factors influencing the immediate and late outcome of Cushing's disease treated by transsphenoidal surgery: a retrospective study by the European Cushing's Disease Survey Group. J Clin Endocrinol Metab 80: 3114-3120.
106. Blevins LS, Christy JH, Khajavi M, Tindall GT, 1998 Outcomes of therapy for Cushing's disease due to ACTH-secreting pituitary adenoma. J Clin Endocrinol Metab 83: 63-67.
107. Molitch ME, 1999 Medical treatment of prolactinomas. Endocrinol Metab Clin North Am 28: 143-169.
108. Losa M, Picozzi P, Motta M, Valle M, Franzin A, Mortini P, 2011 The role of radiation therapy in the management of nonfunctioning pituitary adenomas. J Endocrinol Invest 34: 623-629.
109. Mortini P, Losa M, Barzaghi R, Boari N, Giovanalli M, 2005 Results of transsphenoidal surgery in a large series of patients with pituitary adenoma. Neurosurgery 56: 1222-1233.
110. Melmed S, Colao A, Barkan A, et al, 2009 Guidelines for acromegaly management: an update. J Clin Endocrinol Metab 94: 1509-1517.
111. Nimsky C, von Keller B, Ganslandt O, Fahlbush R, 2006 Intraoperative high-field magnetic resonance imaging in transsphenoidal surgery of hormonally inactive pituitary macroadenomas. Neurosurgery 59: 105-114.
112. Buchfelder M, Fahlbusch R, 2002 The classic transsphenoidal approach for resection of pituitary tumors. Operat Techn Neurosurg 5: 210-217.
113. Dehdashti AR, Ganna A, Karabatsou K, Gentili F, 2008 Pure endoscopic endonasal approach for pituitary adenomas: early surgical results in 200 patients and comparison with previous microsurgical series. Neurosurgery 62: 1006-1015.
114. Knosp E, Steiner E, Kitz K, Matula C, 1993 Pituitary adenomas with invasion of the cavernous sinus space: Magnetic resonance imaging classification compared with surgical findings. Neurosurgery 33: 610-617.
115. Lissett CA, Shalet SM, 2000 Management of pituitary tumors; strategy for investigation and follow-up. Horm Res 53: 65-70.
116. Giustina A, Chanson P, Bronstein MD, et al, 2010 A consensus on criteria for cure of acromegaly. J Clin Endocrinol Metab 95: 3141-3148.
117. Casanueva FF, Molitch ME, Schlechte JA, et al, 2006 Guidelines of the Pituitary Society for the diagnosis and management of prolactinomas. Clin Endocrinol (Oxf) 65: 265-273.
118. Torrens MJ, 1995 Endoscopic neurosurgery. Neurosurgery Quartely 5: 18-33.
119. Jho HD, Carrau RL, Ko Y, Daly MA, 1997 Endoscopic pituitary surgery: An early experience. Surg Neurol 47: 213-222.
120. Fahlbusch R, Heigel T, Huk W, Steinmeier R, 1996 The role of endoscopy and intraoperative MRI in transsphenoidal pituitary surgery. In: Werder VK, Fahlbusch R (eds) Pituitary adenomas: from basic research to diagnosis and therapy, Excepta Medica, Elsevier, Amsterdam; pp, 255-268.
121. Fahlbusch R, Thapar K, 1999 New developments in pituitary surgical techniques. Ballière's Clinical Endocrinology and Metabolism 13: 471-484.
122. Nakagawa T, Asada M, Takashima T, Tomiyama K, 2001 Sellar reconstruction after endoscopic transnasal hypophysectomy. Laryngoscope 111: 2077-2081.

123. Nasseri SS, Kasperbauer JL, Strome SE, McCaffrey TV, Atkinson JL, Meyer FB, 2001 Endoscopic transnasal pituitary surgery: Report on 180 cases. Am J Rhinol 15: 281-287.
124. Griffith H, Veerappen R, 1984 A direct transnasal approach to the sphenoid sinus. Technical note. J Neurosurg 66: 140-142.
125. Cappabianca P, Alfieri A, Colao A, et al, 2000 Endoscopic endonasal transsphenoidal surgery in recurrent and residual pituitary adenomas: Technical note. Minim Invasive Neurosurg 43: 38-43.
126. Shou XF, Li SQ, Wang YF, Zhao Y, Jia PF, Zhou LF, 2005 Treatment of pituitary adenomas with a transsphenoidal approach. Neurosurgery 56: 249-256.
127. Nomikos P, Ladar C, Fahlbusch R, Buchfelder M, 2004 Impact of primary surgery on pituitary function in patients with nonfunctioning pituitary adenomas - a study on 721 patients. Acta Neurochir 146: 27-35.
128. Ebersold MJ, Quast LM, Laws ER Jr, Scheithauer B, Randall RV, 1986 Long-term results in transsphenoidal removal of nonfunctioning pituitary adenomas. J Neurosurg 64: 713-719.
129. Marazuela M, Astigarraga B, Vicente A, et al, 1994 Recovery of visual and endocrine function following transsphenoidal surgery of large nonfunctioning pituitary adenomas. J Endocrinol Invest 17: 703-707.
130. Losa M, Mortini P, Barzaghi R, et al, 2008 Early results of surgery in patients with nonfunctioning pituitary adenoma and analysis of the risk of tumor recurrence. J Neurosurg 108: 525-532.
131. Wilson CB, Dempsey LC, 1978 Transsphenoidal microsurgical removal of 250 pituitary adenomas. J Neurosurg 48: 13-22.
132. Barker FG, Klibanski A, Swearingen B, 2003 Transsphenoidal surgery for pituitary tumors in the United States, 1996-2000: mortality, morbidity, and the effects of hospital and surgeon volume. J Clin Endocrinol Metab 88: 4709-4719.
133. Ciric I, Ragin A, Baumgartner C, Pierce D, 1997 Complications of transsphenoidal surgery: Results of a national survey, review of the literature, and personal experience. Neurosurgery 40: 225-236.
134. Zhang X, Fei Z, Zhang J, et al, 1999 Management of nonfunctioning pituitary adenomas with suprasellar extensions by transsphenoidal microsurgery. Surg Neurol 52: 380-385.
135. Jain AK, Gupta AK, Pathak A, Bhansali A, Bapuraj JR, 2008 Endonasal transsphenoidal pituitary surgery: is tumor volume a key factor in determining outcome? Am J Otolaryngol 29: 48-50.
136. Black PM, Zervas NT, Candia GL, 1987 Incidence and management of complications of transsphenoidal operation for pituitary adenoma. Neurosurgery 20: 920-924.
137. Wichers-Rother M, Hoven S, Kristof RA, Bliesener N, Stoffel-Wagner B, 2004 Non functioning pituitary adenomas: endocrinological and clinical outcome after transsphenoidal and transcranial surgery. Exp Clin Endocrinol Diabetes 112: 323-327.
138. Alameda C, Lucas T, Pineda E, et al, 2005 Experience in management of 51 non functioning pituitary adenomas: indications for postoperative radiotherapy. J Endocrinol Invest 28: 18-22.
139. Harris PE, Afshar F, Coates P, et al, 1989 The effects of transsphenoidal surgery on endocrine function and visual fields in patients with functionless pituitary tumors. Q J Med 265: 417-427.

140. Greenman Y, Ouaknine G, Veshchev I, Reider-Groswasser II, Segev Y, Stern N, 2003 Postoperative surveillance of clinically nonfunctioning pituitary macroadenomas: markers of tumor quiescence and regrowth. Clin Endocrinol (Oxf) 58: 763-769.
141. Chang EF, Zada G, Kim S, et al, 2008 Long-term recurrence and mortality after surgery and adjuvant radiotherapy for nonfunctional pituitary adenomas. J Neurosurg 108: 736-745.
142. Losa M, Mortini P, Barzaghi R, Franzin A, Giovanelli M, 2001 Endocrine inactive and gonadotroph adenomas: diagnosis and management. J Neurooncol 54: 167-177.
143. Park P, Chandler WF, Barkan AL, 2004 The role of radiation therapy after surgical resection of nonfunctional pituitary macroadenomas. Neurosurgery 55: 100-106.
144. Chanson P, Brochier S, 2005 Nonfunctioning pituitary adenomas. J Endocrinol Investig 28: 93-99.
145. Oruckaptan HH, Senmevsim O, Ozcan OE, Ozgen T, 2000 Pituitary adenomas: results of 684 surgically treated patients and review of the literature. Surg Neurol 53: 211-219.
146. Bradley KJ, Wass JA, Turner HE, 2003 Nonfunctioning pituitary adenomas with positive immunoreactivity for ACTH behave more aggressively than ACTH immunonegative tumors but do not recur more frequently. Clin Endocrinol (Oxf) 58: 59-64.
147. Horvath E, Kovacs K, Killinger DW, Smyth HS, Platts ME, Singer W, 1980 Silent corticotropic adenomas of the human pituitary gland: a histologic, immunocytologic and ultrastructural study. Am J Pathol 98: 617-638.
148. Scheithauer BW, Jaap AJ, Horvath E, et al, 2000 Clinically silent corticotroph tumors of the pituitary gland. Neurosurgery 47: 723-729.
149. Tsang RW, Brierley JD, Panzarella T, Gospodarowicz MK, Sutcliffe SB, Simpson WJ, 1994 Radiation therapy for pituitary adenoma: treatment outcome and prognostic factors. Int J Radiat Oncol Biol Phys 30: 557-565.
150. Minniti G, Traish D, Ashley S, Gonsalves A, Brada M 2005 Risk of second brain tumor after conservative surgery and radiotherapy for pituitary adenoma: update after an additional 10 years. J Clin Endocrinol Metab 90: 800-804.
151. Minniti G, Jaffrain-Rea ML, Osti M, Cantore G, Enrici RM, 2007 Radiotherapy for nonfunctioning pituitary adenomas: from conventional to modern stereotactic radiation techniques. Neurosurg Rev 30: 167-175.
152. Pollock BE, Cochran J, Natt N, et al, 2008 γ-Knife radiosurgery for patients with nonfunctioning pituitary adenomas: results from a 15-year experience. Int J Radiat Oncol Biol Phys 70: 1325-1329.
153. Sheehan JP, Kondziolka D, Flickinger J, Lunsford LD, 2002 Radiosurgery for residual or recurrent nonfunctioning pituitary adenoma. J Neurosurg 97: 408-414.
154. Sheehan JP, Niranjan A, Sheehan JM, et al, 2005 Stereotactic radiosurgery for pituitary adenomas: an intermediate review of its safety, efficacy, and role in the neurosurgical treatment armamentarium. J Neurosurg 102: 678-691.
155. Pamir MN, Kilic T, Belirgen M, Abacioglu U, Karabekiroglu N, 2007 Pituitary adenomas treated with γ-knife radiosurgery: volumetric analysis of 100 cases with minimum 3 year follow-up. Neurosurgery 61: 270-280.
156. Petrossians P, Borges-Martins L, Espinoza C, et al, 2005 Gross total resection or debulking of pituitary adenomas improves hormonal control of acromegaly by somatostatin analogs. Eur J Endocrinol 152: 61-66.
157. Colao A, Attanasio R, Pivonello R, et al, 2006 Partial surgical removal of growth hormone-secreting pituitary tumors enhances the response to somatostatin analogs in acromegaly. J Clin Endocrinol Metab 91: 85-92.

158. Abe T, Ludecke DK, 2001 Effects of preoperative octreotide treatment on different subtypes of 90 GH-secreting pituitary adenomas and outcome in one surgical centre. Eur J Endocrinol 145: 137-145.
159. Kaltsas GA, Isidori AM, Florakis D, et al, 2001 Predictors of the outcome of surgical treatment in acromegaly and the value of the mean growth hormone day curve in assessing postoperative disease activity. J Clin Endocrinol Metab 86: 1645-1652.
160. Shimon I, Cohen ZR, Ram Z, Hadani M, 2001 Transsphenoidal surgery for acromegaly: endocrinological follow-up of 98 patients. Neurosurgery 48: 1239-1243.
161. Beauregard C, Truong U, Hardy J, Serri O, 2003 Long-term outcome and mortality after transsphenoidal adenomectomy for acromegaly. Clin Endocrinol (Oxf) 58: 86-91.
162. Abosch A, Tyrrell JB, Lamborn KR, Hannegan LT, Applebury CB, Wilson CB, 1998 Transsphenoidal microsurgery for growth hormone-secreting pituitary adenomas: initial outcome and long-term results. J Clin Endocrinol Metab 83: 3411-3418.
163. Gao R, Isoda H, Tanaka T, et al, 2001 Dynamic gadolinium-enhanced MR imaging of pituitary adenomas: usefulness of sequential sagittal and coronal plane images. Eur J Radiol 39: 139-146.
164. Markus JB, Franchetto AA, Goh R, 1999 The use of intravenous contrast in postoperative MR imaging of pituitary macroadenomas. Clin Immunol 23: 5-10.
165. Kremer P, Forsting M, Hamer J, Sartor K, 1996 MR imaging of residual tumor tissue after transsphenoidal surgery of hormone-inactive pituitary macroadenomas; a prospective study. Acta Neurochir 65: 27-30.
166. Candrina R, Gasparotti R, Galli G, Rukgerri G, Bollati A, 1991 Comparison between computed tomography and magnetic resonance imaging in the postoperative evaluation of acromegalic patients. Recenti Prog Med 82: 509-513.
167. Baleriaux D, Jacquemin C, Lemort M, 1990 Magnetic resonance imaging of the pituitary gland and the sella turcica region. Normal and pathological aspect. Ann Endocrinol (Paris) 51: 173-180.
168. Connor SE, Deasy NP, 2002 MRI appearances of the sphenoid sinus at the late follow-up of transsphenoidal surgery for pituitary macroadenoma. Australas Radiol 46: 33-40.
169. Dina TS, Feaster SH, Laws Jr ER, Davis DO, 1993 MR of the pituitary gland postsurgery; serial MR studies following transsphenoidal resection. AJNR Am J Neuroradiol 14: 763-769.
170. Losa M, Oeckler R, Schopohl J, Muller OA, Alba-Lopez J, von Werder K, 1989 Evaluation of selective transsphenoidal adenomectomy by endocrinological testing and somatomedin-C measurement in acromegaly. J Neurosurg 70: 561-567.
171. Davis DH, Laws ER Jr, Ilstrup DM, et al, 1993 Results of surgical treatment for growth hormone-secreting pituitary adenomas. J Neurosurg 79: 70-75.
172. Freda PU, Wardlaw SL, Post KD, 1998 Long-term endocrinological follow-up evaluation in 115 patients who underwent transsphenoidal surgery for acromegaly. J Neurosurg 89: 353-358.
173. Swearingen B, Barker FG, Katznelson L, et al, 1998 Long-term mortality after transsphenoidal surgery and adjunctive therapy for acromegaly. J Clin Endocrinol Metab 83: 3419-3426.
174. Gittoes NJ, Sheppard MC, Johnson AP, Stewart PM, 1999 Outcome of surgery for acromegaly - the experience of a dedicated pituitary surgeon. Qjm 92: 741-745.

175. Ahmed S, Elsheikh M, Stratton IM, Page RC, Adams CB, Wass JA, 1999 Outcome of transsphenoidal surgery for acromegaly and its relationship to surgical experience. Clin Endocrinol (Oxf) 50: 561-567.
176. Laws ER, Vance ML, Thapar K, 2000 Pituitary surgery for the management of acromegaly. Horm Res 53: 71-75.
177. Kreutzer J, Vance ML, Lopes MB, Laws ER Jr, 2001 Surgical management of GH-secreting pituitary adenomas: an outcome study using modern remission criteria. J Clin Endocrinol Metab 86: 4072-7.
178. Zervas NT 1987 Multicenter surgical results in acromegaly. In: Ludecke D, Tolis G (eds) Growth Hormone, Growth Factors, and Acromegaly. Raven Press, New York; pp, 253-257.
179. Valdemarsson S, Bramnert M, Cronquist S, et al, 1991 Early postoperative basal serum GH level and the GH response to TRH in relation to the long-term outcome of surgical treatment for acromegaly: a report on 39 patients. J Intern Med 230: 49-54.
180. Valdemarsson S, Ljunggren S, Bramnert M, Norrhamn O, Nordstrom CH, 2000 Early postoperative growth hormone levels: high predictive value for long-term outcome after surgery for acromegaly. J Intern Med 247: 640-650.
181. Freda PU, Nuruzzaman AT, Reyes CM, Sundeen RE, Post KD, 2004 Significance of abnormal nadir growth hormone levels after oral glucose in postoperative patients with acromegaly in remission with normal insulin-like growth factor-I levels. J Clin Endocrinol Metab 89: 495-500.
182. Hofmann BM, Hlavac M, Martinez R, Buchfelder M, Müller OA, Fahlbusch R, 2008 Long-term results after microsurgery for Cushing disease: experience with 426 primary operations over 35 years. J Neurosurg 108: 9-18.
183. Rees DA, Hanna FW, Davies JS, Mills RG, Vafidis J, Scanlon MF, 2002 Long-term follow-up results of transsphenoidal surgery for Cushing's disease in a single centre using strict criteria for remission. Clin Endocrinol 56: 541-251.
184. Bakiri F, Tatai S, Aouali R, et al, 1996 Treatment of Cushing's disease by transsphenoidal, pituitary microsurgery: prognosis, factors and long-term follow-up. J Endocrinol Invest 19: 572-580.
185. Barbetta L, Dall'Asta C, Tomei G, Locatelli M, Giovanelli M, Ambrosi B, 2001 Assessment of cure and recurrence after pituitary surgery for Cushing's disease. Acta Neurochir 143: 477-482.
186. Giovanelli M, Losa M, Mortini P, Acerno S, Giugni E, 1996 Surgical results in microadenomas. Acta Neurochir Suppl 65: 11-12.
187. Sonino N, Zielezny M, Fava GA, Fallo F, Boscaro M, 1996 Risk factors and long-term outcome in pituitary-dependent Cushing's disease. J Clin Endocrinol Metab 81: 2647-2652.
188. Tahir AH, Sheeler LR, 1992 Recurrent Cushing's disease after transsphenoidal surgery. Arch Intern Med 152: 977-981.
189. Guilhaume B, Bertagna X, Thomsen M, 1988 Transsphenoidal pituitary surgery for the treatment of Cushing's disease: results in 64 patients and long term follow-up studies. J Clin Endocrinol Metab 66: 1056-1064.
190. Chee GH, Mathias DB, James RA, Kendall-Taylor P, 2001 Transsphenoidal pituitary surgery in Cushing's disease: can we predict outcome? Clin Endocrinol (Oxf) 54: 617-626.
191. Mampalam TJ, Tyrrell JB, Wilson CB, 1988 Transsphenoidal microsurgery for Cushing disease. A report of 216 cases. Ann Intern Med 109: 487-493.
192. Simmons NE, Alden TD, Thorner MO, Laws Jr ER, 2001 Serum cortisol response to transsphenoidal surgery for Cushing disease. J Neurosurg 95: 1-8.

193. Pieters GF, Hermus AR, Meijer E, Smals AG, Kloppenborg PW, 1989 Predictive factors for initial cure and relapse rate after pituitary surgery for Cushing's disease. J Clin Endocrinol Metab 69: 1122-1126.
194. Fahlbusch R, Buchfelder M, Muller OA, 1986 Transsphenoidal surgery for Cushing's disease. J R Soc Med 79: 262-269.
195. Nakane T, Kuwayama A, Watanabe M, et al, 1987 Long term results of transsphenoidal adenomectomy in patients with Cushing's disease. Neurosurgery 21: 218-222.
196. Swearingen B, Biller BM, Barker Jr FG, 1999 Long-term mortality after transsphenoidal surgery for Cushing disease. Ann Intern Med 130: 821-824.
197. Nagesser SK, van Seters AP, Kievit J, et al, 2000 Treatment of pituitary-dependent Cushing's syndrome: long-term results of unilateral adrenalectomy followed by external pituitary irradiation compared to transsphenoidal pituitary surgery. Clin Endocrinol (Oxf) 52: 427-435.
198. Hammer GD, Tyrrell JB, Lamborn KR, et al, 2004 Transsphenoidal microsurgery for Cushing's disease: initial outcome and long-term results. J Clin Endocrinol Metab 89: 6348-6357.
199. Pavlatos FC, Smilo RP, Forsham PH, 1963 A rapid screening test for Cushing's syndrome. JAMA 193: 1720-1723.
200. Montwill J, Igoe D, McKenna TJ, 1994 The overnight dexamethasone test is the procedure of choice in screening for Cushing's syndrome. Steroids 59: 296-298.
201. Nieman LK, 2002 Diagnostic tests for Cushing's syndrome. Ann NY Acad Sci 970: 112-118.
202. Wood PJ, Barth JH, Freedman DB, Perry L, Sheridan B, 1997 Evidence for the low dose dexamethasone suppression test to screen for Cushing's syndrome-recommendations for a protocol for biochemistry laboratories. Ann Clin Biochem 34: 222-229.
203. Etxabe J, Vazquez JA, 1994 Morbidity and mortality in Cushing's disease: an epidemiological approach. Clin Endocrinol (Oxf) 40: 479-484.
204. Bonelli FS, Huston J III, Carpenter PC, Erickson D, Young WF Jr, Meyer FB, 2000 Adrenocorticotropic hormone-dependent Cushing's syndrome: sensitivity and specifity of inferior petrosal sinus sampling. AJNR Am J Neuroradiol 21: 690-696.
205. Kaltsas GA, Giannulis MG, Newell-Price JDC, et al, 1999 A critical analysis of the value of simultaneous inferior petrosal sinus sampling in Cushing's disease and the occult ectopic adrenocorticotropin syndrome. J Clin Endocrinol Metab 84: 487-492.
206. Joshi SM, Hewitt RJD, Storr HL, et al, 2005 Cushing's disease in children and adolescents: 20 years of experience in a single neurosurgical center. Neurosurgery 57: 281-285.
207. Estrada J, Boronat M, Mielgo M, et al, 1997 The long-term outcome of pituitary irradiation after unsuccessful transsphenoidal surgery in Cushing's disease. N Engl J Med 336: 172-177.
208. Vicente A, Estrada J, de la Cuerda C, et al, 1991 Results of external pituitary irradiation after unsuccessful transsphenoidal surgery in Cushing's disease. Acta Endocrinol (Copenh) 125: 470-474.
209. Littley MD, Shalet SM, Beardwell CG, Ahmed SR, Sutton ML, 1990 Long-term follow-up of low-dose external pituitary irradiation for Cushing's disease. Clin Endocrinol (Oxf) 33: 445-455.
210. Ross WM, Evered DC, Hunter P, Benaim M, Cook D, Hall R, 1979 Treatment of Cushing's disease with adrenal blocking drugs and megavoltage therapy of the pituitary. Clin Radiol 30: 149-153.

211. Hoybye C, Grenback E, Rahn T, Degerblad M, Thorén M, Hulting AL, 2001 Adrenocorticotropic hormone-producing pituitary tumors: 12- to 22-year follow-up after treatment with stereotactic radiosurgery. Neurosurgery 49: 284-292.
212. Izawa M, Hayashi M, Nakaya K, et al, 2000 Gamma knife radiosurgery for pituitary adenomas. J Neurosurg 93 (3 Suppl): 19-22.
213. Sheehan JM, Vance ML, Sheehan JP, Ellegala DB, Laws ER Jr, 2000 Radiosurgery for Cushing's disease after failed transsphenoidal surgery. J Neurosurg 93: 738-742.
214. Inoue HK, Kohga H, Hirato M, et al, 1999 Pituitary adenomas treated by microsurgery with or without gamma knife surgery: experience in 122 cases. Stereotact Funct Neurosurg 72 (1 Suppl): 125-131.
215. Kim SH, Huh R, Chang JW, Park YG, Chung SS, 1999 Gamma knife radiosurgery for functioning pituitary adenomas. Stereotact Funct Neurosurg 72 (1 Suppl): 101-110.
216. Martinez R, Bravo G, Burzaco J, Rey G, 1998 Pituitary tumors and gamma knife surgery. Clinical experience with more than two years of follow-up. Stereotact Funct Neurosurg 70 (Suppl 1): 110-118.
217. Yoon SC, Suh TS, Jang HS, et al, 1998 Clinical results of 24 pituitary macroadenomas with LINAC-based stereotactic radiosurgery. Int J Radiat Oncol Biol Phys 41: 849-853.
218. Nagesser SK, van Seters AP, Kievit J, Hermans J, Krans HM, van de Velde CJ, 2000 Long-term results of total adrenalectomy for Cushing's disease. World J Surg 24: 108-113.
219. O'Riordain DS, Farley DR, Young WF Jr, Grant CS, van Herden JA, 1994 Long-term outcome of bilateral adrenalectomy in patients with Cushing's syndrome. Surgery 116: 1088-1094.
220. Grabner P, Hauer-Jensen M, Jervell J, Flatmark A, 1991 Long-term results of treatment of Cushing's disease by adrenalectomy. Eur J Surg 157: 461-464.
221. Batista DL, Zhang X, Gejman R, et al, 2006 The effect of SOM230 on cell proliferation and adrenocorticotropin secretion in human corticotroph pituitary adenomas. J Clin Endocrinol Metab 91: 4482-4488.
222. Colao A, Annunziato L, Lombardi G, 1998 Treatment of prolactinomas. Ann Med 30: 452-459.
223. Colao A, di Sarno A, Pivonello R, et al, 2002 Dopamine receptor agonists for treating prolactinomas. Expert Opin Investig Drugs 11: 787-800.
224. Brisman MH, Katz G, Post KD, 1996 Symptoms of pituitary apoplexy rapidly reversed with bromocriptine. Case report. J Neurosurg 85: 1153-1155.
225. Liu JK, Couldwell WT, 2003 Pituitary apoplexy: diagnosis and management. Contemporary Neurosurgery 25: 1-6.
226. Liu JK, Couldwell WT, 2004 Contemporary management of prolactinomas Neurosurg Focus. 15: 16(4): E2. Review.
227. Amar AP, Couldwell WT, Chen JC, et al, 2002 Predictive value of serum prolactin levels measured immediately after transsphenoidal surgery. J Neurosurg 97: 307-314.
228. Tyrrell JB, Lamborn KR, Hannegan LT, et al, 1999 Transsphenoidal microsurgical therapy of prolactinomas: initial outcomes and long-term results. Neurosurgery 44: 254-263.
229. Couldwell WT, Rovit RL, Weiss MH, 2003 Role of surgery in the treatment of microprolactinomas. Neurosurg Clin N Am 14: 89-92.
230. Liuzzi A, Oppizzi G, 1996 Microprolactinomas: why requiem for surgery? J Endocrinol Invest 19: 196-198.

231. Landolt AM, 1981 Surgical treatment of pituitary prolactinomas: postoperative prolactin and fertility in seventy patients. Fertil Steril 35: 620-625.
232. Weiss MH, Wycoff RR, Yadley R, et al, 1983 Bromocriptine treatment of prolactin-secreting tumors: surgical implications. Neurosurgery 12: 640-642.
233. Liu JK, Orlandi RR, Apfelbaum RI, et al, 2004 Novel closure technique for the endonasal transsphenoidal approach. Technical note. J Neurosurg 100: 161-164.
234. Charpentier G, de Plunkett T, Jedynak P, 1985 Surgical treatment of prolactinomas. Short- and long-term results, prognostic factors. Horm Res 22: 222-227.
235. Scanlon MF, Peters JR, Thomas JP, et al, 1985 Management of selected patients with hyperprolactinaemia by partial hypophysectomy. Br Med J (Clin Res Ed) 291: 1547-1550.
236. Maira G, Anile C, De Marinis L, Barbarino A, 1989 Prolactin-secreting adenomas: Surgical results and long-term follow-up. Neurosurgery 24: 736-743.
237. Turner HE, Adams CB, Wass JA, 1999 Transsphenoidal surgery for microprolactinoma: an acceptable alternative to dopamine agonists? Eur J Endocrinol 140: 43-47.
238. Landolt AM, Lomax N, 2000 Gamma knife radiosurgery for prolactinomas. J Neurosurg 93 (Suppl 3): 14-18.
239. Pan L, Zhang N, Wang EM, et al, 2000 Gamma knife radiosurgery as a primary treatment for prolactinomas. J Neurosurg 93 (Suppl 3): 10-13.
240. Zada G, Kelly DF, Cohan P, Wang C, Swerdloff R, 2003 Endonasal transsphenoidal approach for pituitary adenomas and other sellar lesions: an assessment of efficacy, safety, and patient impressions. J Neurosurg 98 (2): 350-358.
241. Petry C, Leoes CGS, Lima JFSP, Gerhardt KD, Sant GD, Oliveira MC 2009 Oronasal complications in patients after transsphenoidal hypophyseal surgery. Braz J Otorhinolaryngol 75: 345-349.
242. Kennedy DW, Cohn ES, Papel ID, et al, 1984 Transsphenoidal approach to the sella: the Johns Hopkins experience. Laryngoscope 94: 1066-1074.
243. Newmark H III, Kant N, Duerksen R, et al, 1983 Orbital floor fracture: an unusual complication of transseptal transsphenoidal hypophysectomy. Neurosurgery 12: 555-556.
244. Messick JM Jr, Laws ER Jr, Abboud CF, 1978 Anesthesia for transsphenoidal surgery of the hypophyseal region. Anesth Analg 57: 206-215.
245. Frank G, Pasquini E, Farneti G, 2006 The endoscopic versus the traditional approach in pituitary surgery. Neuroendocrinology 83: 240-248.
246. Pádua FG, Voegels RL, 2008 Severe posterior epistaxis–endoscopic surgical anatomy. Laryngoscope 118: 156-161.
247. Rotenberg B, Tam S, Ryu WH, Duggal N, 2010 Microscopic versus endoscopic pituitary surgery: a systematic review. Laryngoscope 120: 1292-1297.
248. Laws ER Jr, 1999 Vascular complications of transsphenoidal surgery. Pituitary 2: 163-170.
249. Semple PL, Laws ER Jr, 1999 Complications in a contemporary series of patients who underwent transsphenoidal surgery for Cushing's disease. J Neurosurg 91: 175-179.
250. de Divitiis E, Cappabianca P, Cavallo M 2003 Endoscopic endonasal transsphenoidal approach to the sellar region. In: de Divitiis E, Cappabianca P (eds) Endoscopic endonasal transsphenoidal surgery, Springer, Wien; pp, 91-130.
251. Persky MS, Brunner E, Cooper PR, Cohen NL, 1996 Perioperative complications of transsheptosphenoidal excision for pituitary adenomas. Skull Base Surg 6: 231-235.

252. Raymond J, Hardy J, Czepko R, Roy D, 1997 Arterial injuries in transsphenoidal surgery for pituitary adenoma: the role of angiography and endovascular treatment. Am J Neuroradiol 18: 655-665.
253. Benoit BG, Wortzman G, 1973 Traumatic cerebral aneurysms. Clinical features and natural history. J Neurol Neurosurg Psychiatry 36: 127-138.
254. Pretre R, Kursteiner K, Reverdin A, Faidutti B, 1995 Blunt carotid artery injury: devastating consequences of undetected pseudoaneurysm. J Trauma 39: 1012-1014.
255. Atkinson JL, Nippoldt TB, Koeller KK, 2008 Reoperation for sella haematoma after pituitary surgery. Clin Endocrinol (Oxf) 68: 413-415.
256. Tabaee A, Anand VK, Barrón Y, et al, 2009 Endoscopic pituitary surgery: a systematic review and meta-analysis. J Neurosurg 111: 545-554.
257. Neal JG, Patel SJ, Kulbersh JS, Osguthorpe JD, Schlosser RJ, 2007 Comparison of techniques for transsphenoidal pituitary surgery. Am J Rhinol 21: 203-206.

ΒΙΟΓΡΑΦΙΚΟ ΣΗΜΕΙΩΜΑ
ΚΩΝΣΤΑΝΤΙΝΟΥ ΛΑΜΠΡΟΠΟΥΛΟΥ

Δευτεροβάθμια εκπαίδευση

- Τρίτο Λύκειο Πάτρας.

Τριτοβάθμια εκπαίδευση: Φοίτηση στην Ιατρική Σχολή

- Οκτώβριος 1996 – Οκτώβριος 2002: Φοίτηση στην Ιατρική Σχολή του Πανεπιστημίου Κρήτης.

Κλινική εμπειρία

- 11 Ιουνίου 2003 – 10 Σεπτεμβρίου 2003: Υπηρεσία Υπαίθρου στο Γενικό Νοσοκομείο Καλαβρύτων.
- 14 Οκτωβρίου 2003 – 28 Οκτωβρίου 2004: Υπηρεσία Υπαίθρου στο Περιφερειακό Ιατρείο Μανεσίου του Κέντρου Υγείας Καλαβρύτων.
- 1 Απριλίου 2005 – 30 Ιουνίου 2006: Έμμισθη θέση ειδίκευσης στη Χειρουργική Κλινική του Γενικού Νοσοκομείου Πατρών «Ο Άγιος Ανδρέας».
- 10 Αυγούστου 2007 – 9 Αυγούστου 2011: Έμμισθη θέση ειδίκευσης στη Νευροχειρουργική Κλινική του 417 Νοσηλευτικού Ιδρύματος Μετοχικού Ταμείου Στρατού, Αθήνα.
- 10 Αυγούστου 2011 – 9 Φεβρουαρίου 2012: Έμμισθη θέση ειδίκευσης στο Νευρολογικό Τμήμα του Γενικού Νοσοκομείου Αθηνών «Λαϊκό».
- 10 Φεβρουαρίου 2012 – 28 Φεβρουαρίου 2013: Συνεργάτης Νευροχειρουργικής Κλινικής και Τμήματος Gamma Knife του Διαγνωστικού και Θεραπευτικού Κέντρου Αθηνών «Υγεία».
- 1 Μαρτίου 2013 – έως σήμερα: Επιμελητής Νευροχειρουργικής Κλινικής και Τμήματος Gamma Knife του Διαγνωστικού και Θεραπευτικού Κέντρου Αθηνών «Υγεία».

Άδεια ασκήσεως επαγγέλματος

- 22 Νοεμβρίου 2002: Άδεια ασκήσεως επαγγέλματος (Αρ. 30260). Εγγραφή στον Ιατρικό Σύλλογο Πατρών στις 20 Μαΐου 2005, διαγραφή στις 14 Ιουλίου 2006.

Συμμετοχή σε Ιατρικές Επιστημονικές Εταιρίες

- Ιατρικός Σύλλογος Αθηνών: Έγγραφή στις 28 Ιουλίου 2006 (Αρ. Μητρώου: 061666).

Απόκτηση τίτλων Ειδικότητας και Εξειδίκευσης

- 18 Ιανουαρίου 2013: Απόκτηση τίτλου ειδικότητας Νευροχειρουργικής στην Ελλάδα μετά από επιτυχή συμμετοχή στις εξετάσεις (αριθμός απόφασης 3426).

Δημοσιεύσεις

1. **Lampropoulos KI**, Samonis G, Nomikos P, 2013 Factors influencing the outcome of microsurgical transsphenoidal surgery for pituitary adenomas: A study on 184 patients. Hormones (Athens) 12(2): 254-264.

Άλλες Δημοσιεύσεις

1. Torrens M, Chrissikopoulos C, Stergiou C, **Lampropoulos KI**, Seferis C, Stroggilos C, Nomikos P, 2007 Gamma Knife Radiosurgery in Greece. Part 1 – Results of the technique in patients with malignant brain tumors. Hellenic Neurosurgery 14(2): 84-88.

2. **Lampropoulos KI**, Nomikos P, 2011 Pituitary adenomas: symptoms - diagnosis - surgical treatment - outcome. Iatrika Analekta 3: 551-554.

Προφορικές Ανακοινώσεις σε Διεθνή Συνέδρια

- **KI Lampropoulos**. Department of Neurosurgery and Gamma Knife Radiosurgery, Hygeia Hospital, Marousi, Athens, Greece.
  "Complication rates after surgical treatment of aggressive and non-aggressive pituitary tumors"
  Προφορική παρουσίαση, ENEA 2nd Workshop, Aggressive Pituitary Tumors, Special Focus: Craniopharyngiomas, Munich, Germany, December 1-3, 2011.

Προφορικές Ανακοινώσεις σε Ελληνικά Συνέδρια

- **Κ. Λαμπρόπουλος**, Χ. Στρογγυλός, Π. Νομικός. Νευροχειρουργική Κλινική και Τμήμα Gamma Knife, Δ.Θ.Κ.Α «Υγεία», Μαρούσι.
  "Ταχεία ομαλοποίηση της έκκρισης αυξητικής ορμόνης μετά από συνδυασμό χειρουργικής, ακτινοχειρουργικής με Gamma Knife και φαρμακευτικής θεραπείας σε ασθενείς με μεγαλακρία"
  Προφορική παρουσίαση, 35ο Πανελλήνιο Συνέδριο Ενδοκρινολογίας και Μεταβολισμού, Αθήνα, Ελλάδα, Μάρτιος 19-22, 2008.

- **Κ. Λαμπρόπουλος**, Μ. Παπαγεωργίου, Π. Νομικός. Νευροχειρουργική Κλινική και Τμήμα Gamma Knife, Δ.Θ.Κ.Α «Υγεία», Μαρούσι.
  "Ενδοσκοπικά-υποβοηθούμενη μικροχειρουργική για την αντιμετώπιση της μεγαλακρίας"
  Προφορική παρουσίαση, 35ο Πανελλήνιο Συνέδριο Ενδοκρινολογίας και Μεταβολισμού, Αθήνα, Ελλάδα, Μάρτιος 19-22, 2008.

- **Κ. Λαμπρόπουλος**, Π. Νομικός. Νευροχειρουργική Κλινική και Τμήμα Gamma Knife, Δ.Θ.Κ.Α «Υγεία», Μαρούσι.
  "Πτεριονική προσπέλαση για την αντιμετώπιση υπερεφιππιακών (tuberculum sellae) μηνιγγιωμάτων: Χειρουργικά αποτελέσματα με έμφαση στην υποφυσιακή λειτουργία"
  Προφορική παρουσίαση, 35ο Πανελλήνιο Συνέδριο Ενδοκρινολογίας και Μεταβολισμού, Αθήνα, Ελλάδα, Μάρτιος 19-22, 2008.

Ανακοινώσεις σε Ελληνικά Συνέδρια

- Π. Νομικός, **Κ. Λαμπρόπουλος**. Νευροχειρουργική Κλινική και Τμήμα Gamma Knife, Δ.Θ.Κ.Α «Υγεία», Μαρούσι.
  "Διασφηνοειδική επέμβαση: Ανακατασκευή εφιππίου με χρήση ιστικής κόλλας Duraseal®"
  Παρουσίαση (Poster), 19° Πανελλήνιο Νευροχειρουργικό Συνέδριο, Αθήνα, Ελλάδα, Μάιος 11-14, 2005.

- **Κ. Λαμπρόπουλος**, Π. Νομικός. Νευροχειρουργική Κλινική και Τμήμα Gamma Knife, Δ.Θ.Κ.Α «Υγεία», Μαρούσι.
  "Ενδοσκοπικά-υποβοηθούμενη μικροχειρουργική για την αντιμετώπιση της νόσου Cushing"
  Παρουσίαση (Poster), 21° Πανελλήνιο Νευροχειρουργικό Συνέδριο, Ρόδος, Ελλάδα, Ιούνιος 8-11, 2007.

- **Κ. Λαμπρόπουλος**, Π. Νομικός. Νευροχειρουργική Κλινική και Τμήμα Gamma Knife, Δ.Θ.Κ.Α «Υγεία», Μαρούσι.
  "Διασφηνοειδική επέμβαση για την αντιμετώπιση των μικροπρολακτινωμάτων"
  Παρουσίαση (Poster), 21° Πανελλήνιο Νευροχειρουργικό Συνέδριο, Ρόδος, Ελλάδα, Ιούνιος 8-11, 2007.

Συμμετοχή σε κλινικές μελέτες ως ερευνητής

- Μάιος 2011 – Αύγουστος 2013: Διεθνής κλινική μελέτη που διεξήχθη στη Νευροχειρουργική Κλινική του Δ.Θ.Κ.Α «Υγεία», TASALL – Tachosil® Against Liquor Leak International protocol (NCT01355627), εταιρία Nycomed.

"Το Tachosil® ενάντια στη συνήθη πρακτική των τεχνικών σύγκλεισης της σκληράς μήνιγγας για την πρόληψη μετεγχειρητικής εκροής εγκεφαλο-νωτιαίου υγρού (Ε.Ν.Υ) σε ασθενείς που υποβάλλονται σε χειρουργική επέμβαση στη βάση του κρανίου: Μία ανοιχτή, τυχαιοποιημένη, ελεγχόμενη, πολυκεντρική, παράλληλων ομάδων μελέτη αποτελεσματικότητας και ασφάλειας."

Παρακολούθηση Διεθνών Συνεδρίων/Σεμιναρίων

- "15th International Leksell Gamma Knife Meeting"
  Athens, Grece, May 16-20, 2010.

- "Leksell Gamma Knife® Perfexion™ Applications Introductory Program"
  Stockholm, Sweden, May 27-30, 2013.

- "European Multidisciplinary postgraduate course on pituitary tumors"
  Annecy, France, November 18-20, 2013.

Βιβλιογραφική αναφορά που προέκυψε κατά τη διενέργεια της διδακτορικής διατριβής:

Lampropoulos KI, Samonis G, Nomikos P, 2013 Factors influencing the outcome of microsurgical transsphenoidal surgery for pituitary adenomas: A study on 184 patients. Hormones (Athens) 12(2): 254-264.

HORMONES 2013, 12(2):254-264

Research paper

Factors influencing the outcome of microsurgical transsphenoidal surgery for pituitary adenomas: A study on 184 patients

Kostas I. Lampropoulos,[1] George Samonis,[2] Panagiotis Nomikos[1]

[1]Department of Neurosurgery and Gamma Knife Radiosurgery, Hygeia Hospital, Marousi, Athens, [2]Division of Medicine, University of Crete, Heraklion, Crete, Greece

ABSTRACT

OBJECTIVE: Evaluation of factors influencing the outcome of microsurgical transsphenoidal surgery in patients harbouring pituitary adenomas as well as of the efficacy and safety of this procedure. DESIGN: A total of 184 consecutive patients with pituitary adenomas, undergoing microsurgical transsphenoidal resection of their lesions from March 2004 to June 2011, were prospectively studied. Extent of tumour resection and disease remission were defined according to recently established radiological and hormonal consensus criteria. RESULTS: The study included 97 nonfunctioning and 87 functioning adenomas. A gross-total removal, as documented on postoperative imaging, was achieved in 67.4% of all patients. Residual tumour after surgery was detected in 37.1% of patients with nonfunctioning adenomas. The remission rates for patients with functioning adenomas, as documented by the last endocrinological evaluation, were 54.9% for growth hormone-secreting, 69.5% for adrenocorticotropin hormone-secreting, 72.7% for prolactin-secreting and 100% for thyroid-stimulating hormone-secreting, with two recurrences in patients with Cushing's disease. Multivariate analysis showed that factors influencing surgical outcome were cavernous sinus invasion, large tumour diameter (≥25 mm) and reoperation for the nonfunctioning adenomas, and cavernous sinus invasion as well as large tumour diameter (≥25 mm) for the functioning adenomas. In the latter cohort, predictors for endocrinological remission were maximum tumour diameter (≤20 mm) and reoperation. Postoperative complications were present in 3.3% of the cases. One patient developed epistaxis, two hemorrhage at the surgical field, one postoperative rhinorrhea, one postoperative permanent diabetes insipidus and one postoperative panhypopituitarism. CONCLUSIONS: Microsurgical transsphenoidal surgery is an effective and safe treatment in all patients with pituitary adenomas, except for prolactinomas responsive to medical therapy.

Key words: Outcome, Pituitary adenoma, Transsphenoidal microsurgery

Address for correspondence:
Kostas I. Lampropoulos, M.D., Department of Neurosurgery and Gamma Knife Radiosurgery, Hygeia Hospital, 4 Erythrou Stavrou Str., GR-15123 Marousi, Athens, Greece, Tel.: +30-210-6867107, e-mail: klampropoulos@hotmail.com

Received 21-06-2012, Accepted 07-01-2013

INTRODUCTION

Pituitary adenomas, with an incidence of almost 25% in unselected autopsy series,[1] account for 10 to 15% of all intracranial tumours[2] and remain in many cases undiagnosed since they may not cause clinical symptoms. They are classified according to their secretory activity, with prolactinomas and null cell adenomas being the most frequent followed by growth hormone-, adrenocorticotropin hormone- and thyroid-stimulating hormone-secreting adenomas. Patients may present with well-defined clinical syndromes due to hormonal hypersecretion, including hyperprolactinemia, acromegaly, Cushing's disease and hyperthyroidism or with impaired pituitary function due to compression of the gland. Tumours with marked supra- and/or parasellar extension can cause severe headache, visual compromise and palsy of the oculomotor nerves.

Despite advances in the pharmacological and radiotherapeutic management, especially of hormonally active pituitary adenomas,[3,4] surgery remains the treatment of choice for the majority of these tumours and the gold standard for hormonally inactive adenomas.[5] The goal of surgical intervention is biochemical cure in addition to normal pituitary function preservation and decompression of the surrounding neural structures.

Surgical results, which are judged nowadays by strict endocrine criteria and sophisticated imaging,[6,7] have endorsed transsphenoidal surgery as the most common and successful approach due to low risk of complications and because it can be applied in almost 90% of pituitary adenomas.[5]

The aim of this study was the evaluation and assessment of factors that influence the outcome of microsurgical transsphenoidal surgery (MTS) in a consecutive series of patients harbouring pituitary adenomas treated during the last seven years, using a standardized operative technique, and also the evaluation of the efficacy and the safety of the procedure.

METHODOLOGY

Patients & Methods

Between March 2004 and June 2011, a total of 184 patients underwent endonasal transsphenoidal surgery for pituitary adenoma by the last author (PN) at the centre for pituitary surgery of Hygeia Hospital, Marousi, Greece. A standardized microsurgical approach was used,[8] and in selected cases, with parasellar extension, the procedure was endoscope assisted.[9] The main indication for the use of the combined microscopic and endoscopic approach was tumour extension outside the field of view of the microscope. This was particularly the case in tumours invading the parasellar area and those developed far laterally or anteriorly into the sphenoid sinus. Very large pituitary adenomas, requiring a transcranial approach, were excluded. These were mainly tumours demonstrating either a dumbbell shape with very narrow entrance of the sella, or tumours with larger suprasellar than intrasellar extension resulting in very small sella, or tumours with marked retrosellar portion.

Preoperative Evaluation

All patients underwent preoperative endocrinological, neuroradiological and neuro-opthalmological evaluation. Multiple measurements of plasma prolactin (PRL), growth hormone (GH), insulin-like factor-I (IGF-1), GH level after oral glucose tolerance test (OGTT), corticotropin (ACTH), cortisol, 24-h urinary free cortisol (when Cushing's disease was suspected), thyrotropin (TSH), free thyroxine, luteinizing hormone (LH), follicle-stimulating hormone (FSH), testosterone and estradiol levels were performed.

Additional preoperative data included age at operation, sex, symptoms at presentation, visual status and prior surgical procedures.

Magnetic resonance imaging (MRI) was performed on all but two patients (because of claustrophobia in the first and presence of pacemaker in the other) at the time of diagnosis. In these two patients, a high-resolution computed tomographic (CT) scan of the hypothalamic-pituitary region was performed instead. Tumour size was classified according to its maximum diameter in two categories: microadenoma (<10 mm) and macroadenoma (≥10 mm). For cavernous sinus invasion, the Knosp classification was used.[10]

The neuro-opthalmological workup included formal visual field testing and visual acuity assessment and was performed by a neuro-ophthalmologist.

Surgical Technique

The original Cushing's method[8] was used: the patient is positioned supine with the head tilted downwards about 10 degrees and the surgeon stands behind the patient. A unilateral paraseptal approach is employed. Depending on the nasal anatomy and the extent of the lesion, the mucosal incision is usually made in the vestibulum nasii along the cartilaginous nasal septum. A sublabial incision was applied in 10 cases of extended lesions. Under careful blunt dissection, the plane between cartilage and perichondrium is exposed. A mucosal tunnel is made without leaving this plane in order to prevent mucosal tearing. Resection of the anterior nasal spine of the maxilla gives better visualization of the tunnel. The basal cartilaginous septum is then mobilized and a Cushing-type speculum is inserted. Using the operating microscope, the tunnel is enlarged exposing the bony nasal septum, which has to be removed in order to reach the sphenoidal sinus. A speculum is introduced through one nasal cavity down to the anterior wall of the sphenoid sinus and the mucosa is coagulated and incised.[8]

The floor of the sphenoid sinus is then opened using a diamond drill and a larger self-retaining speculum is inserted. The sphenoid sinus is opened widely. The mucosa and all intrasphenoidal septae have to be removed, exposing the whole sella turcica from the sphenoidal plane to the clivus. In the case of incomplete pneumatization of the sphenoid sinus, the use of a drill is necessary in order to achieve such a wide exposure. The sellar floor is then opened and completely resected to the medial wall of the cavernous sinus. The basal dura is then opened and a small biopsy is taken to rule out tumour invasion histologically. The tumour is then removed using various curettes. During tumour removal, the diaphragm usually descends into the pituitary fossa. If this does not occur spontaneously, it can usually be accomplished by an increase in intracranial pressure using positive end-expiratory pressure (PEEP) ventilation or compression of the jugular veins. In the case of intraoperative cerebro-spinal fluid (CSF) leak, the surgical opening is sealed by two pieces of fascia lata fixed by fibrin glue. A lumbar catheter is then placed for CSF drainage until the third postoperative day. The mucosal incision is then closed and both nostrils are tamponaded for 24 hours.[8] We applied Medtronic® neuronavigation in 15 cases (especially in reoperations) and the procedure was endoscope assisted in 8 cases.

Reconstruction of the Sellar Floor

In 120 patients there was no need to use reconstruction material. The opening of the basal dura was covered only by a piece of an oxydized cellulose polymer (Surgicel®) and covered by a hydrogel dural sealant (DuraSeal®). In 64 patients with intraoperative CSF-leak, reconstruction of the sellar floor by two pieces of the patient's fascia lata was necessary. The CSF-leak occurred during removal, with the most frontal part of the diaphragm being the most common site of leakage. Only in 7 patients was the leak due to extensive infiltration of the diaphragm by invasive growth of the lesions.

Postoperative Evaluation

The patient's postoperative neurological status, a full repeat endocrinological assessment, and postoperative MRI scans were reviewed. The criteria for disease control were tumour gross-total resection (GTR) in nonfunctioning adenomas and biochemical cure along with evidence of clinical remission in functioning adenomas.

In all cases, MRI scanning was routinely performed 3 months after surgery and was repeated at 1 year postoperatively, and then annually for the remainder of the followup period, unless there were indications for earlier imaging. GTR is defined as when the surgeon's intraoperative vision and postoperative imaging document no residual tumour. The resection is considered subtotal (STR) when more than 80% of the lesion has been removed and partial (PTR) when less than 80% has been removed.[11]

For patients with acromegaly, the normalization of the GH level (GH <0.4 ng/mL) and IGF-1 level (normal as adjusted for sex and age), as measured in the first 48 hours after surgery along with a GH nadir of 1 ng/mL or less after an OGTT performed at 6 weeks postoperatively, were considered as criteria for cure.[12] For patients with Cushing's disease, an early morning cortisol level measurement (<100 nmol/L requiring substitutive therapy) obtained in the first 48 hours after surgery, along with the suppression to low-dose dexamethasone and normalization of

the 24-hour urinary free cortisol (both at 6 weeks postoperatively), were required.[13] For patients with prolactinoma, PRL level after surgery <20 ng/mL was considered an indicator of remission;[14] and for patients with TSH-secreting adenomas, normalization of fT3, fT4 and TSH levels were required the day after surgery. All tests were repeated at least yearly or as required depending on the patient's clinical status.

All patients with preoperative visual deficits underwent formal neuro-ophthalmological evaluation postoperatively.

Statistical Evaluation

Continuous variables are displayed as mean values ± standard deviation. Categorical values are shown as percentages. Tumour diameter between patients with favourable and unfavourable surgical and endocrinological outcome was assessed using a Mann-Whitney U-test. Multivariate logistic regression analysis was used to determine the effect of tumour invasion of the cavernous sinus, maximum tumour diameter, reoperation, suprasellar extension, sphenoid sinus invasion, and tumour apoplexy, on surgical outcome and endocrinological remission. A p value <0.05 was considered statistically significant. In the model used for this analysis, variables with p value >0.1 were considered not statistically significant and were not taken into account (removed from the model). Analysis was performed using commercially available software (MedCalc version 12.2.1.0).

RESULTS

Patient Characteristics

A total of 184 patients, with a mean age of 49.77 ± 14.23 years, underwent resection of pituitary adenomas via the transsphenoidal route. There were 99 males. This series was composed of 97 patients with nonfunctioning adenomas, 51 with acromegaly, 23 with Cushing's disease, 11 with prolactinomas and 2 with TSH-secreting adenomas. Clinical presentation of patients with nonfunctioning adenomas was related to mass effect of the tumour (visual impairment and/or hypopituitarism) in 73 of the 97, while the tumour was an incidental finding in 14. The remaining 10 presented with tumour apoplexy, causing neurological symptoms. Most patients (92%) with functioning tumours presented with hormone overproduction symptoms, whereas the remaining (8%) with visual disturbances. In this series, 22 of the 184 patients had undergone a previous resection of their lesion, 13 of 97 with nonfunctioning and 9 of 87 with functioning adenomas. Mean duration of follow-up was 3.6±2 years.

Surgical Results

Nonfunctioning adenomas

This cohort consisted of 97 patients with a mean age of 55.06 ± 14.4 years. There were 56 males. All patients harboured macroadenomas, with a median value of maximum tumour diameter on preoperative imaging of 25 mm (range 11-60). Invasion of the cavernous sinus was present in 33 of the 97 and extension to the sphenoid sinus in 19. According to the first postoperative neuroimaging study, GTR was demonstrable in 61 patients (62.9%) and tumour remnants were seen in 36 (37.1%). Mann-Whitney U-test revealed that patients with favourable surgical outcome had statistically significantly smaller adenomas compared to those with an unfavourable one (median value of maximum tumour diameter 24 mm vs 31 mm, respectively; $p <0.001$) (Figure 1). Multivariate logistic regression analysis showed that tumour invasion of the cavernous sinus (OR 7.6; 95% CI 2.6 – 22.0; $p <0.001$), relatively large tumour diameter (≥25 mm) (OR 0.2; 95% CI 0.08 – 0.6; $p <0.05$), and reoperation (OR 6.72; 95% CI 0.8 – 55.9; $p <0.05$), were associated with unfavourable surgical outcome, whereas suprasellar extension, sphenoid sinus invasion and tumour apoplexy had no statistically significant independent association with outcome.

Normalization of visual defects occurred in 21 of the 55 patients with visual disturbances, while improvement was observed in another 27. In 7, visual defects remained unchanged. They did not worsen in any patient. Third nerve palsies regressed after surgery in all 7 patients presenting this symptom.

Clinical and endocrinological evaluation revealed evidence of some degree of hypopituitarism preoperatively in 75 of the patients. Postoperative examination revealed impaired pituitary function 3 months after surgery in 53 and after a whole year in 50. At 12 months after surgery, anterior pituitary function was normalized in 14, improved in 24, remained unchanged

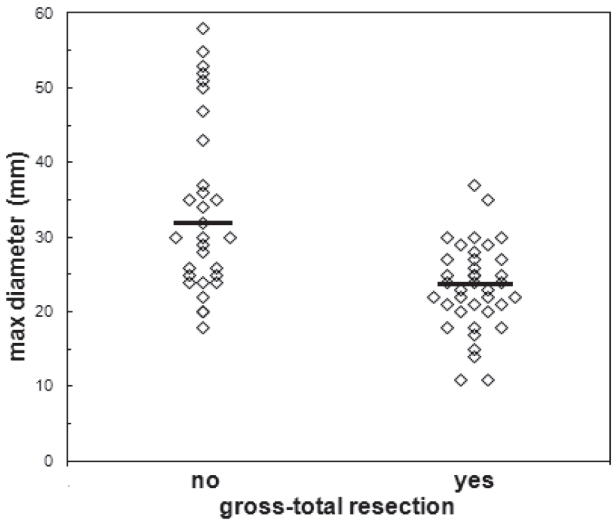

Figure 1. Association of tumour size with gross-total resection for nonfunctioning pituitary adenomas. Mann-Whitney U-test revealed that patients with favourable surgical outcome had statistically significantly smaller adenomas compared to those with an unfavourable one (median value of maximum tumour diameter 24 mm vs 31 mm (horizontal lines), respectively; p <0.001).

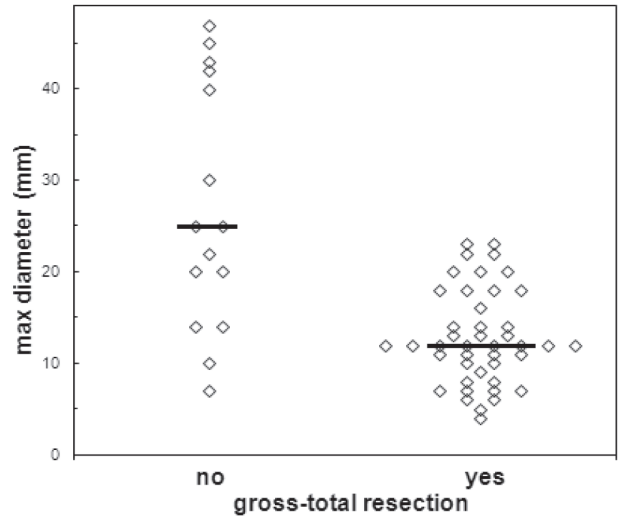

Figure 2. Association of tumour size with gross-total resection for functioning pituitary adenomas. Mann-Whitney U-test revealed that patients with favourable surgical outcome had statistically significantly smaller adenomas compared to those with an unfavourable one (median value of maximum tumour diameter 12 mm vs 25 mm (horizontal lines), respectively; p <0.001).

in 36 and worsened in 1 of the 75 patients with some degree of preoperative hypopituitarism. One patient with an intra- and parasellar tumour histologically associated with a marked lymphocytic hypophysitis and normal preoperative pituitary function developed panhypopituitarism after surgery.

Functioning Adenomas

About two-thirds of patients with functioning tumours had macroadenomas. Invasion of the cavernous sinus was present in 20 of the 87 and suprasellar extension in 28. According to the first postoperative neuroimaging study, GTR was demonstrable in 63 patients (72.4%). The rate of GTR was 88.9% for micro- and 65% for macroadenomas. Mann-Whitney U-test revealed that patients with favourable surgical outcome had statistically significantly smaller adenomas compared to those with an unfavourable one (median value of maximum tumour diameter 12 mm vs 25 mm, respectively; p <0.001) (Figure 2). Multivariate logistic regression analysis showed that tumour invasion of the cavernous sinus (OR 47.8; 95% CI 5.4 – 421; p <0.001), as well as relatively large tumour diameter (≥25 mm) (p <0.001), were associated with unfavourable surgical outcome, whereas suprasellar extension was not. Mann-Whitney U-test revealed that patients with endocrinological remission had statistically significantly smaller adenomas compared to those who were not cured (11 mm vs 15 mm, respectively; p <0.05) (Figure 3). Multivariate analysis showed that endocrinological remission was feasible for adenomas with smaller diameter (≤20 mm) (p <0.05) and reoperation was the only negative predictor for biochemical remission (p <0.05).

Acromegaly

This cohort consisted of 51 patients with a mean age of 44.61 ± 10.68 years. There were 32 males. Most patients presented with classic acromegalic symptoms and the median value of maximum tumour diameter on preoperative imaging was 13.5 mm (range 5 – 47). Out of the 51 patients, 41 had macroadenomas and in 17 the tumour had invaded the cavernous sinus. According to the first postoperative imaging, GTR was achieved in 70.6% (36/51) and in 54.9% (28/51) of the patients the endocrinological remission criteria were met. Biochemical cure was achieved in 80% of micro- and in 48.8% of macroadenomas. This latter result was due to the high incidence of tumour invasion of the cavernous sinus among patients of this category

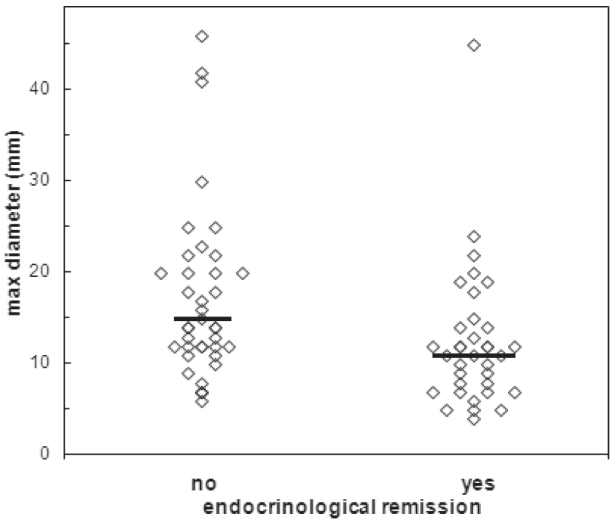

Figure 3. Association of tumour size with endocrinological remission for functioning pituitary adenomas. Mann-Whitney U-test revealed that patients with endocrinological remission had statistically significantly smaller adenomas compared to those who were not cured (median value of maximum tumour diameter 11 mm vs 15 mm (horizontal lines), respectively; $p < 0.05$).

(Table 1). All patients had normal pituitary function preoperatively, while one developed permanent diabetes insipidus post surgery. That patient required a second transsphenoidal operation in order to achieve biochemical remission.

Out of 23 patients who did not achieve endocrinological remission, 5 underwent supplementary therapy with Gamma Knife stereotactic radiosurgery.

Cushing's Disease

This cohort consisted of 23 patients with a mean age of 46.57 ± 11.85 years. Only 2 were males. All patients sought medical attention for classic cushingoid symptoms, except one who received the final diagnosis during the workup for low back pain. The median value of maximum tumour diameter on preoperative imaging was 9.5 mm (range 0-20). Only 39.1% of the lesions were classified as macroadenomas, while 5 had no pathological features on preoperative MRI. In these patients, the site of exploration of the pituitary gland was based on the results of the preoperative inferior sinus petrosus sampling. According to the first postoperative imaging, GTR was achieved in 73.9% (17/23), and in 69.5% (16/23) of the patients the endocrinological remission criteria were met. Biochemical cure was achieved in 77.8% of micro-, in 66.6% of macroadenomas, and in 60% of patients with no pathological features on preoperative imaging (Table 2). All patients had normal pituitary function preoperatively and none developed new endocrinological deficit post surgery. During the last followup 2 patients had developed recurrence (41 and 24 months after surgical treatment).

Out of 7 patients who did not achieve remission, 2 underwent supplementary therapy with Gamma Knife stereotactic radiosurgery.

Table 1. Acromegaly; remission rate in different categories of tumour following MTS[1] (n=51)

		Macroadenomas				
Tumour extension	**Microadenomas**	**is[2]**	**ps/sphe[3]**	**ss[4]**	**Giant adenomas**	**Sum**
Number of cases	10	11	17	10	3	51
Remission rate[5] (n)	8	7	8	5	0	28
	(80%)	(63.6%)	(47%)	(50%)	(0%)	(54.9%)

[1]Microsurgical Transsphenoidal Surgery, [2]intrasellar, [3]parasellar/sphenoidal, [4]suprasellar, [5](basal GH <0.4 ng/ml, OGTT GH <1 ng/ml, normal IGF-I)

Table 2. Cushing's disease; remission rate in different categories of tumour following MTS (n=23)

Tumour extension	**Microadenomas**	**Macroadenomas**	**No visible lesion**	**Sum**
Number of cases	9	9	5	23
Remission rate* (n)	7	6	3	16
	(77.8%)	(66.6%)	(60%)	(69.5%)

*cortisol <100 nmol/L, suppression to low-dose dexamethasone, normal 24-hour urinary free cortisol

Prolactinomas

This cohort consisted of 11 patients with a mean age of 33.91 ± 14.58 years. Four were males. The majority (81.8%) had received medical therapy to control excess prolactin secretion. Surgical treatment was decided because of insufficient control of hyperprolactinemia in 4 patients, enlargement of the adenoma despite medical treatment in 2 and intolerable adverse medication effects in 3. Two patients underwent resection without previous medical treatment. The first presented with symptoms of tumour apoplexy (acute visual loss, complete pituitary insufficiency) while she was in the sixth month of gestation, and the second with rhinorrhea due to a giant invasive adenoma. The median value of maximum tumour diameter on preoperative imaging was 17 mm (range 7-44), while 81.8% of prolactinomas were classified as macroadenomas. According to the first postoperative imaging, GTR was achieved in 72.7% (8/11), and in all these patients the endocrinological remission criteria were met. All patients, except one, had normal pituitary function preoperatively and none developed new endocrinological deficit post surgery. One patient with giant invasive adenoma developed postoperative rhinorrhea, which was surgically corrected.

Out of 3 patients who did not achieve remission, 1 underwent supplementary therapy with Gamma Knife stereotactic radiosurgery.

Thyrotropin-secreting Adenomas

Only 2 patients in this cohort underwent surgery, and according to the first postoperative imaging, a gross-total resection was achieved in both. The endocrinological results confirmed the normalization of TSH, fT3 and fT4 levels after surgery.

Postoperative Complications

No operative or perioperative death occurred in this series and there was no case of any kind of postoperative infection. Postoperative complications were present in 6 (3.3%) patients. One developed epistaxis requiring embolism due to spheno-palatine artery pseudo-aneurysm, 2 hemorrhage at the surgical field treated with surgical evacuation, 1 postoperative rhinorrhea corrected surgically, 1 postoperative permanent diabetes insipidus and 1 postoperative panhypopituitarism. The two latter patients are receiving replacement therapy.

DISCUSSION

Surgical Approach

All patients treated underwent surgery using a microsurgical approach, which was assisted by endoscopy in a few cases with tumour extending far into the parasellar area and into the lateral or frontal part of the sphenoid sinus. To date, there is still lack of evidence that the endoscopic approach has been able to provide better results in the surgical treatment of pituitary adenomas in terms of normalization of hormonal oversecretion in functioning tumour or of more complete tumour removal in nonfunctioning adenomas as compared to microscopic surgery.[9] The benefit of endoscopic visualization in transsphenoidal surgery is more prominent in the treatment of lesions other than adenomas, which extend far outside the confines of the sella. Pituitary adenomas usually develop in the intra- and suprasellar areas, which are perfectly in line of sight with the microscope. In the case of parasellar extension, usually associated with an invasive growth, visualization using the endoscope is clearly better. But even the use of the most sophisticated combined endoscopic and microsurgical methods has proven to be insufficient to remove the parasellar parts of the tumour in a way that no remnant is detectable in thin sliced postoperative MRIs and that in hormone-producing adenomas endocrinological cure can be achieved.

Nonfunctioning Adenomas

The aim of surgical treatment of nonfunctioning pituitary adenomas is the removal of as much of the adenoma as possible, leading to decompression of the adjacent nervous structures, along with preservation of normal pituitary function. MTS in the present series provided satisfactory control of tumour growth and resulted in clinical remission in a large percentage of the cases. The results in this study are comparable with those of other previously published series.[15-20]

Complete surgical removal of the adenoma was achieved in 62.9% of the patients in this study. The authors of two other large series reported similar results.[16,19] These data suggest that successful removal of even large tumours can be accomplished in >50% of cases in specialized centres. In the present series, all tumours were macroadenomas and the size of the treated lesions (median value of maximum tumour

diameter 25 mm (range 11-60)) was larger than the sizes of the adenomas treated by other groups.[21,22]

Impaired pituitary function can be restored after transsphenoidal surgery and this was the case of 14 (18.7%) of the present patients who normalized and of the 24 (32%) who had improved pituitary function, among the 75 patients with some degree of preoperative hypopituitarism. Similar results were reported by some authors,[18-19] although in other series no functional improvement was observed.[23] Permanent diabetes insipidus occurred in only one of the present patients, a consequence also reported in another series.[19]

Improvement of visual function occurred in 87% of the patients with preoperative disturbances and was similar to the improvement reported by other groups.[17,22,24]

Outcome was negatively influenced by three clinical factors, namely, cavernous sinus invasion, large tumour diameter (≥25 mm) and reoperation, as shown by multivariate analysis. Two other studies[16,25] have also demonstrated that cavernous sinus invasion was the main negative predictor regarding complete removal. Patients who presented with pituitary apoplexy had a favourable outcome, with complete tumour removal. The small number of these patients cannot lead to a definite conclusion. However, we agree with the hypothesis of Losa and coworkers,[16] that the features of apoplexy (massive necrotic and hemorrhagic changes of the tumour) may facilitate complete removal.

In the present series, reoperation negatively influenced outcome. No similar findings have been previously reported, but it is not clear whether this factor has ever been investigated in this context. It is likely that our department, representing a centre of pituitary surgery for the whole country, deals with a diversity of cases and, hence, many of them were operated on for the second or even third time. From a technical point of view, total removal in these cases is not feasible due to either difficulties in surgical exposure of the area, because of disturbed anatomy, or extensive bleeding, usually attributed to adhesions and previous use of materials for reconstruction of the sella during the first operation, such as glues and bone grafts.

In some studies,[26-28] postoperative radiotherapy was performed in patients with residual tumours, taking into consideration that radiotherapy is effective in stabilizing tumour growth or inducing regression of the adenoma. The application of radiosurgery in cases of residual tumour leads to tumour control in more than 90% of all patients.[29-31] In the present series, postoperative radiation treatment was performed in 15 patients with residual tumour (10 received stereotactic radiosurgery with Gamma Knife and 5 conformal fractionated radiotherapy).

Functioning Adenomas

In the present cohort, endocrinological outcome was assessed according to the recently updated criteria for biochemical cure based on the latest consensus criteria of remission for acromegaly, Cushing's disease, and prolactinomas.[12-14] In the recent past, there has been little universal consensus, making comparisons of outcome between different transsphenoidal series difficult.

Acromegaly

Despite the recent developments in medical therapy by the introduction of new agents and in radiotherapy by the use of stereotactically targeted therapy, transsphenoidal surgery remains the first-line treatment in all patients with acromegaly harbouring microadenomas, noninvasive macroadenomas, and tumours causing compression symptoms.[6] Even in larger and invasive tumours unlikely to be controlled by surgery alone, debulking increases the proportion of patients in whom postoperative medical treatment results in normal IGF-1 levels, especially when more than 75% of the tumour is removed.[32,33]

MTS provides biochemical control in 33-95% of patients.[34-38] The best results are achieved in microadenomas and intrasellar macroadenomas (75-95%). Remission rate tends to drop in more extensive adenomas, reaching 44.5% for suprasellar tumours in patients without, 33% in those with visual compromise, and 41.5% for tumours with parasellar and/or sphenoidal expansion.[35]

In the present study, biochemical cure was achieved in 54.9% of patients. The rate of endocrinological remission was 80% for patients harbouring microadenomas and was comparable with that reported

by Nomikos and coworkers.[35] In the present series, a large proportion of macroadenomas invading the cavernous sinus (33.3%) were operated on and, hence, lower cure rates in GH-secreting macroadenomas are reported as compared to the study by Abosch et al.[39]

In a large number of acromegalic patients there was a significant discrepancy between the results of postoperative MRI and the endocrinological remission. Despite the high rate of radiologically complete tumour removal (70.6%), biochemical cure was documented in only 54.9%. At present, MRI is thought to be the best imaging technique for evaluation of pituitary adenomas.[40,41] MRI is also recommended for followup of surgically treated patients.[11] Residual or recurrent tissue of pituitary tumours is usually visible on postoperative MRI.[42] However, postsurgical MRI lacks specificity. Postoperative changes may represent only scar tissue or material used for the reconstruction of the sellar floor and not residual adenomas.[43-44] Local invasion of the walls of the cavernous sinus or of the osseous sellar floor is not always detectable on followup studies. Often, they can be detected in serial MRI scans.[45,46] Therefore, the outcome of surgery regarding the control of the disease should only be based on biochemical results using the most current criteria for remission.

Cushing's Disease

MTS is the mainstay of treatment for Cushing's disease and can lead to an immediate normalization of cortisol levels along with improvement in symptoms. Remission rates after surgery vary significantly among studies, ranging from 42 to 95%, with most between 70 and 85%.[47-52]

In this study, biochemical cure was achieved in 69.5% of patients, with lower cure rate (60%) in adenomas that were not visible on preoperative imaging. Endocrinological remission is known to be negatively affected by the poor preoperative visualization of the tumour.[52] One of the two patients who were diagnosed with recurrence at followup had no identifiable lesion in the preoperative imaging.

Prolactinomas

To date, medical treatment is the favoured primary therapy for prolactinomas. Main indications of surgery are intolerance of medication and tumours not responding to dopamine agonists. Remission rates in large series of surgically treated prolactinomas vary between 54% and 86%.[53-56] In this study, biochemical cure was achieved in 72.7% of patients.

Thyrotropin-secreting Adenomas

Because of the rarity of such adenomas, our experience is limited to just two cases, and although treated with success, we cannot draw meaningful conclusions.

Complication Analysis

The experience of a well-trained surgeon is paramount in avoiding loss of time and major complications related to the approach.[57] The rate of complications in the present study was comparable to previous large series.[5] We had one patient (0.5%) with delayed epistaxis, despite the meticulous cauterization of the posterior nasal branch of the spheno-palatine artery bilaterally. That patient required embolism due to arterial pseudo-aneurysm. CSF leak and meningitis are the most frequent complications in transsphenoidal surgery.[57] Our low percentage (0.5%) of postoperative rhinorrhea is explained not only by a careful surgical technique, but also by the placement of CSF lumbar external diversion after the end of the procedure, when intraoperative leak was present. Infectious complications were absent in the present series, despite the absence of preoperative prophylaxis with antimicrobial agents. The hemorrhagic complication (1%) was as low as the most successful microsurgical series[5] and the rates of permanent diabetes insipidus (0.5%) and new anterior pituitary insufficiency (0.5%) seem to be lower than in previous reports.[5,57]

In conclusion, the results of this study confirm the value, efficacy and safety of microsurgical transsphenoidal surgery for pituitary adenomas. The technique can achieve favourable removal and remission rates with very low morbidity. However, it should ideally be performed by an experienced pituitary surgeon. Taking into account the present results and those reported in the literature, microsurgical transsphenoidal surgery can be considered the first-choice therapy in all patients with pituitary adenoma, except for prolactinomas responsive to dopamine agonists.

ACKNOWLEDGEMENTS

The authors wish to thank their endocrinology colleagues, who referred their patients for surgical

treatment and provided the requested follow-up data. The senior author (PN) would also like to express his appreciation and thanks to Professor Rudolf Fahlbush, his exceptional teacher and master of the management of patients with pituitary tumours.

REFERENCES

1. Burrow GN, Wortzman G, Rewcastle NB, Holgate RC, Kovacs K, 1981 Microadenomas of the pituitary and abnormal sellar tomograms in an unselected autopsy series. N Engl J Med 304: 156-158.
2. Asa SL, 1989 Tumors of the pituitary gland. In: third series (ed) Atlas of tumor pathology, Armed Forces Institute of Pathology, Washington DC: Fascicle 22.
3. Molitch ME, 1999 Medical treatment of prolactinomas. Endocrinol Metab Clin North Am 28: 143-169.
4. Losa M, Picozzi P, Motta M, Valle M, Franzin A, Mortini P, 2011 The role of radiation therapy in the management of non-functioning pituitary adenomas. J Endocrinol Invest: 34: 623-629.
5. Mortini P, Losa M, Barzaghi R, Boari N, Giovanalli M, 2005 Results of transsphenoidal surgery in a large series of patients with pituitary adenoma. Neurosurgery 56: 1222-1233.
6. Melmed S, Colao A, Barkan A, et al, 2009 Guidelines for acromegaly management: an update. J Clin Endocrinol Metab 94: 1509-1517.
7. Nimsky C, von Keller B, Ganslandt O, Fahlbush R, 2006 Intraoperative high-field magnetic resonance imaging in transsphenoidal surgery of hormonally inactive pituitary macroadenomas. Neurosurgery 59: 105-114.
8. Buchfelder M, Fahlbusch R, 2002 The classic transsphenoidal approach for resection of pituitary tumors. Operat Techn Neurosurg 5: 210-217.
9. Dehdashti AR, Ganna A, Karabatsou K, Gentili F, 2008 Pure endoscopic endonasal approach for pituitary adenomas: early surgical results in 200 patients and comparison with previous microsurgical series. Neurosurgery 62: 1006-1015.
10. Knosp E, Steiner E, Kitz K, Matula C, 1993 Pituitary adenomas with invasion of the cavernous sinus space: Magnetic resonance imaging classification compared with surgical findings. Neurosurgery 33: 610-617.
11. Lissett CA, Shalet SM, 2000 Management of pituitary tumours; strategy for investigation and follow-up. Horm Res 53: 65-70.
12. Giustina A, Chanson P, Bronstein MD, et al, 2010 A consensus on criteria for cure of acromegaly. J Clin Endocrinol Metab 95: 3141-3148.
13. Arnaldi G, Angeli A, Atkinson AB, et al, 2003 Diagnosis and complications of Cushing's syndrome: a consensus statement. J Clin Endocrinol Metab 88: 5593-5602.
14. Casanueva FF, Molitch ME, Schlechte JA, et al, 2006 Guidelines of the Pituitary Society for the diagnosis and management of prolactinomas. Clin Endocrinol (Oxf) 65: 265-273.
15. Shou XF, Li SQ, Wang YF, Zhao Y, Jia PF, Zhou LF, 2005 Treatment of pituitary adenomas with a transsphenoidal approach. Neurosurgery 56: 249-256.
16. Losa M, Mortini P, Barzaghi R, et al, 2008 Early results of surgery in patients with nonfunctioning pituitary adenoma and analysis of the risk of tumor recurrence. J Neurosurg 108: 525-532.
17. Ebersold MJ, Quast LM, Laws ER Jr, Scheithauer B, Randall RV, 1986 Long-term results in transsphenoidal removal of nonfunctioning pituitary adenomas. J Neurosurg 64: 713-719.
18. Marazuela M, Astigarraga B, Vicente A, et al, 1994 Recovery of visual and endocrine function following transsphenoidal surgery of large nonfunctioning pituitary adenomas. J Endocrinol Invest 17: 703-707.
19. Nomikos P, Ladar C, Fahlbusch R, Buchfelder M, 2004 Impact of primary surgery on pituitary function in patients with non-functioning pituitary adenomas - a study on 721 patients. Acta Neurochir (Wien) 146: 27-35.
20. Wilson CB, Dempsey LC, 1978 Transsphenoidal microsurgical removal of 250 pituitary adenomas. J Neurosurg 48: 13-22.
21. Jain AK, Gupta AK, Pathak A, Bhansali A, Bapuraj JR, 2008 Endonasal transsphenoidal pituitary surgery: is tumor volume a key factor in determining outcome? Am J Otolaryngol 29: 48-50.
22. Zhang X, Fei Z, Zhang J, et al, 1999 Management of nonfunctioning pituitary adenomas with suprasellar extensions by transsphenoidal microsurgery. Surg Neurol 52: 380-385.
23. Wichers-Rother M, Hoven S, Kristof RA, Bliesener N, Stoffel-Wagner B, 2004 Non-functioning pituitary adenomas: endocrinological and clinical outcome after transsphenoidal and transcranial surgery. Exp Clin Endocrinol Diabetes 112: 323-327.
24. Harris PE, Afshar F, Coates P, et al, 1989 The effects of transsphenoidal surgery on endocrine function and visual fields in patients with functionless pituitary tumours. Q J Med 265: 417-427.
25. Greenman Y, Ouaknine G, Veshchev I, Reider-Groswasser II, Segev Y, Stern N, 2003 Postoperative surveillance of clinically non-functioning pituitary macroadenomas: markers of tumor quiescence and regrowth. Clin Endocrinol (Oxf) 58: 763-769.
26. Chang EF, Zada G, Kim S, et al, 2008 Long-term recurrence and mortality after surgery and adjuvant radiotherapy for non-functional pituitary adenomas. J Neurosurg 108: 736-745.
27. Losa M, Mortini P, Barzaghi R, Franzin A, Giovanelli M, 2001 Endocrine inactive and gonadotroph adenomas: diagnosis and management. J Neurooncol 54: 167-177.
28. Park P, Chandler WF, Barkan AL, 2004 The role of radiation therapy after surgical resection of nonfunctional pituitary macroadenomas. Neurosurgery 55: 100-106.

29. Pollock BE, Cochran J, Natt N, et al, 2008 γ-Knife radiosurgery for patients with nonfunctioning pituitary adenomas: results from a 15-year experience. Int J Radiat Oncol Biol Phys 70: 1325-1329.
30. Sheehan JP, Kondziolka D, Flickinger J, Lunsford LD, 2002 Radiosurgery for residual or recurrent nonfunctioning pituitary adenoma. J Neurosurg 97: 408-414.
31. Sheehan JP, Niranjan A, Sheehan JM, et al, 2005 Stereotactic radiosurgery for pituitary adenomas: an intermediate review of its safety, efficacy, and role in the neu- rosurgical treatment armamentarium. J Neurosurg 102: 678-691.
32. Petrossians P, Borges-Martins L, Espinoza C, et al, 2005 Gross total resection or debulking of pituitary adenomas improves hormonal control of acromegaly by somatostatin analogs. Eur J Endocrinol 152: 61-66.
33. Colao A, Attanasio R, Pivonello R, et al, 2006 Partial surgical removal of growth hormone-secreting pituitary tumors enhances the response to somatostatin analogs in acromegaly. J Clin Endocrinol Metab 91: 85-92.
34. Abe T, Ludecke DK, 2001 Effects of preoperative octreotide treatment on different subtypes of 90 GH-secreting pituitary adenomas and outcome in one surgical centre. Eur J Endocrinol 145: 137-145.
35. Nomikos P, Buchfeder M, Fahlbusch R, 2005 The outcome of surgery in 668 patients with acromegaly using current criteria of biochemical cure. Eur J Endocrinol 152(3): 379-387.
36. Kaltsas GA, Isidori AM, Florakis D, et al, 2001 Predictors of the outcome of surgical treatment in acromegaly and the value of the mean growth hormone day curve in assessing postoperative disease activity. J Clin Endocrinol Metab 86: 1645-1652.
37. Shimon I, Cohen ZR, Ram Z, Hadani M, 2001 Transsphenoidal surgery for acromegaly: endocrinological follow-up of 98 patients. Neurosurgery 48: 1239-1243.
38. Beauregard C, Truong U, Hardy J, Serri O, 2003 Long-term outcome and mortality after transsphenoidal adenomectomy for acromegaly. Clin Endocrinol (Oxf) 58: 86-91.
39. Abosch A, Tyrrell JB, Lamborn KR, Hannegan LT, Applebury CB, Wilson CB, 1998 Transsphenoidal microsurgery for growth hormone-secreting pituitary adenomas: initial outcome and longterm results. J Clin Endocrinol Metab 83: 3411-3418.
40. Gao R, Isoda H, Tanaka T, et al, 2001 Dynamic gadolinium-enhanced MR imaging of pituitary adenomas: usefulness of sequential sagittal and coronal plane images. Eur J Radiol 39: 139-146.
41. Markus JB, Franchetto AA, Goh R, 1999 The use of intravenous contrast in postoperative MR imaging of pituitary macroadenomas. Clin Immunol 23: 5-10.
42. Kremer P, Forsting M, Hamer J, Sartor K, 1996 MR imaging of residual tumor tissue after transsphemoidal surgery of hormone-inactive pituitary macroadenomas; a prospective study. Acta Neurochir 65: 27-30.
43. Candrina R, Gasparotti R, Galli G, Rukgerri G, Bollati A, 1991 Comparison between computed tomography and magnetic resonance imaging in the postoperative evaluation of acromegalic patients. Recenti Prog Med 82: 509-513.
44. Baleriaux D, Jacquemin C, Lemort M, 1990 Magnetic resonance imaging of the pituitary gland and the sella turcica region. Normal and pathological aspect. Ann Endocrinol (Paris) 51: 173-180.
45. Connor SE, Deasy NP, 2002 MRI appearances of the sphenoid sinus at the late follow-up of transsphenoidal surgery for pituitary macroadenoma. Australas Radiol 46: 33-40.
46. Dina TS, Feaster SH, Laws Jr ER, Davis DO, 1993 MR of the pituitary gland postsurgery; serial MR studies following transsphenoidal resection. AJNR Am J Neuroradiol 14: 763-769.
47. Hofmann BM, Hlavac M, Martinez R, Buchfelder M, Müller OA, Fahlbusch R, 2008 Long-term results after microsurgery for Cushing disease: experience with 426 primary operations over 35 years. J Neurosurg 108: 9-18.
48. Rees DA, Hanna FW, Davies JS, Mills RG, Vafidis J, Scanlon MF, 2002 Long-term follow-up results of transsphenoidal surgery for Cushing's disease in a single centre using strict criteria for remission. Clin Endocrinol 56: 541-251.
49. Bakiri F, Tatai S, Aouali R, et al, 1996 Treatment of Cushing's disease by transsphenoidal, pituitary microsurgery: prognosis, factors and long-term follow-up. J Endocrinol Invest 19: 572-580.
50. Barbetta L, Dall'Asta C, Tomei G, Locatelli M, Giovanelli M, Ambrosi B, 2001 Assessment of cure and recurrence after pituitary surgery for Cushing's disease. Acta Neurochir (Wien) 143: 477-482.
51. Blevins LS Jr, Christy JH, Khajavi M, Tindall GT, 1998 Outcomes of therapy for Cushing's disease due to adrenocorticotropin-secreting pituitary macroadenomas. J Clin Endocrinol Metab 83: 63-67.
52. Bochicchio D, Losa M, Buchfelder M, 1995 Factors influencing the immediate and late outcome of Cushing's disease treated by transsphenoidal surgery: a retrospective study by the European Cushing's Disease Survey Group. J Clin Endocrinol Metab 80: 3114-3120.
53. Charpentier G, de Plunkett T, Jedynak P, 1985 Surgical treatment of prolactinomas. Short- and long-term results, prognostic factors. Horm Res 22: 222-227.
54. Scanlon MF, Peters JR, Thomas JP, et al, 1985 Management of selected patients with hyperprolactinaemia by partial hypophysectomy. Br Med J (Clin Res Ed) 291: 1547-1550.
55. Maira G, Anile C, De Marinis L, Barbarino A, 1989 Prolactin-secreting adenomas: Surgical results and long-term follow-up. Neurosurgery 24: 736-743.
56. Nomikos P, Buchfelder M, Fahlbusch R, 2001 Current management of prolactinomas. J Neurooncol 54: 139-150.
57. Ciric I, Ragin A, Baumgartner C, Pierce D, 1997 Complications of transsphenoidal surgery: Results of a national survey, review of the literature, and personal experience. Neurosurgery 40: 225-236.