ΠΑΝΕΠΙΣΤΗΜΙΟ ΚΡΗΤΗΣ
ΣΧΟΛΗ ΕΠΙΣΤΗΜΩΝ ΥΓΕΙΑΣ
ΤΜΗΜΑ ΙΑΤΡΙΚΗΣ
ΤΟΜΕΑΣ ΑΙΣΘΗΤΗΡΙΩΝ ΟΡΓΑΝΩΝ
ΚΛΙΝΙΚΗ ΟΦΘΑΛΜΟΛΟΓΙΑΣ
ΒΕΜΜΟ

‘ΜΕΛΕΤΗ ΤΗΣ ΕΠΟΥΛΩΤΙΚΗΣ ΑΝΤΙΔΡΑΣΗΣ ΤΟΥ ΚΕΡΑΤΟΕΙΔΟΥΣ ΜΕ ΤΗ ΧΡΗΣΗ ΣΥΝΕΣΤΙΑΚΟΥ ΜΙΚΡΟΣΚΟΠΙΟΥ ΜΕΤΑ ΑΠΟ ΕΠΙΦΑΝΕΙΑΚΗ ΦΩΤΟΔΙΑΘΛΑΣΤΙΚΗ ΕΠΕΜΒΑΣΗ ΓΙΑ ΤΗΝ ΔΙΟΡΘΩΣΗ ΑΜΕΤΡΩΠΙΩΝ’

ΔΙΑΚΟΝΗΣ Φ. ΒΑΣΙΛΕΙΟΣ
ΥΠΟΨΗΦΙΟΣ ΔΙΔΑΚΤΟΡΑΣ

ΕΠΙΒΛΕΠΩΝ 3ΜΕΛΗΣ ΕΠΙΤΡΟΠΗ

ΙΩΑΝΝΗΣ ΠΑΛΛΗΚΑΡΗΣ ΚΑΘΗΓΗΤΗΣ ΟΦΘΑΛΜΟΛΟΓΙΑΣ
ΤΣΙΛΙΜΠΑΡΗΣ ΜΙΛΤΙΑΔΗΣ ΑΝ. ΚΑΘΗΓΗΤΗΣ ΟΦΘΑΛΜΟΛΟΓΙΑΣ
ΣΙΓΑΝΟΣ ΧΑΡΑΛΑΜΠΟΣ ΕΠΙΚΟΥΡΟΣ ΚΑΘΗΓΗΤΗΣ ΟΦΘΑΛΜΟΛΟΓΙΑΣ

ΤΙΤΛΟΣ ΔΙΔΑΚΤΟΡΙΚΗΣ ΔΙΑΤΡΙΒΗΣ

«Μελέτη της επουλωτικής αντίδρασης του κερατοειδούς με τη χρήση συνεστιακού μικροσκοπίου μετά από επιφανειακή φωτοδιαθλαστική επέμβαση για την διόρθωση αμετρωπιών»

7μελής επιτροπή

1. ΙΩΑΝΝΗΣ ΠΑΛΛΗΚΑΡΗΣ - ΚΑΘΗΓΗΤΗΣ ΟΦΘΑΛΜΟΛΟΓΙΑΣ
2. ΤΣΙΛΙΜΠΑΡΗΣ ΜΙΛΤΙΑΔΗΣ - ΑΝ. ΚΑΘΗΓΗΤΗΣ ΟΦΘΑΛΜΟΛΟΓΙΑΣ
3. ΣΙΓΑΝΟΣ ΧΑΡΑΛΑΜΠΟΣ - ΕΠΙΚΟΥΡΟΣ ΚΑΘΗΓΗΤΗΣ ΟΦΘΑΛΜΟΛΟΓΙΑΣ
4. ΚΥΜΙΩΝΗΣ ΓΕΩΡΓΙΟΣ - ΛΕΚΤΟΡΑΣ ΟΦΘΑΛΜΟΛΟΓΙΑΣ
5. ΖΩΡΑΣ ΟΔΥΣΣΕΑΣ - ΚΑΘΗΓΗΤΗΣ ΧΕΙΡΟΥΡΓΙΚΗΣ
6. ΤΣΑΤΣΑΚΗΣ ΑΡΙΣΤΕΙΔΗΣ - ΚΑΘΗΓΗΤΗΣ ΤΟΞΙΚΟΛΟΓΙΑΣ
7. ΤΖΑΤΖΑΡΑΚΗΣ ΕΜΜΑΝΟΥΗΛ - ΛΕΚΤΟΡΑΣ ΤΟΞΙΚΟΛΟΓΙΑΣ

Στους γονείς μου,

και στους ανθρώπους

που με βοήθησαν

όλα αυτά τα χρόνια

ΠΕΡΙΛΗΨΗ

Η διαθλαστική χειρουργική με χρήση excimer laser είναι ένα ταχύτατα αναπτυσσόμενο και δημοφιλές πεδίο της οφθαλμολογίας. Η αποτελεσματικότητα των φωτοεκτομών και η προβλεψιμότητα του διαθλαστικού αποτελέσματος αυτού του είδους των επεμβάσεων, σχετίζεται στενά με τον ακριβή έλεγχο της επουλωτικής αντίδρασης του κερατοειδή μετά το εισαγόμενο χειρουργικό τραύμα. Όπως έχει φανεί από ιστολογικές μελέτες με ηλεκτρονική μικροσκοπία, η βασική επουλωτική αντίδραση του κερατοειδή συνίσταται στην ενεργοποίηση και αλλαγή του αριθμού των κερατοκυττάρων του στρώματος, την σταδιακή αναγέννηση του υποεπιθηλιακού νευρικού πλέγματος και την επιθηλιακή υπερπλασία στη θέση της εκτομής. Η παροδική ενεργοποίηση των στρωματικών κερατοκυττάρων σε ινοβλάστες και μυοϊνοβλάστες, έχει ως αποτέλεσμα την παραγωγή νέου κολλαγόνου στο στρώμα των χειρουργημένων οφθαλμών με συνέπεια τη μερική υποστροφή του επιχειρούμενου χειρουργικού αποτελέσματος (διαθλαστική διόρθωση).

Η βασική και κλινική έρευνα στον τομέα της φωτοδιαθλαστικής χειρουργικής εστιάζεται κυρίως σε εναλλακτικούς τρόπους ελέγχου της επουλωτικής αντίδρασης του κερατοειδή με σκοπό την βελτίωση τόσο της προβλεψιμότητας όσο και της αποτελεσματικότητας των φωτοδιαθλαστικών κερατεκτομών. Για αυτό τον σκοπό έχουν προταθεί εναλλακτικές χειρουργικές τεχνικές αλλά και χρήση φαρμακευτικών παραγόντων τόσο διεγχειρητικά όσο και κατά την πρώιμη μετεγχειρητική περίοδο.

Συγκεκριμένα, κλινικές μελέτες έχουν δείξει πως η εφαρμογή της ενέργειας του laser κάτω από ένα στρωματικό κρημνό (τεχνική LASIK) φαίνεται να προσφέρει ικανοποιητικό έλεγχο της επουλωτικής αντίδρασης του κερατοειδή σε σχέση με τις επιφανειακές κερατεκτομές. Δεδομένων ωστόσο των διεγχειρητικών κινδύνων της

δημιουργίας του κρημνού και μετεγχειρητικών επιπλοκών, όπως η μετεγχειρητική εκτασία του κερατοείδούς, η διεθνής διαθλαστική κοινότητα προσανατολίζεται στην ανεύρεση μεθόδων βελτιστοποίησης των επιφανειακών κερατεκτομών. Για το σκοπό αυτό, σήμερα δοκιμάζονται βελτιωμένες επιφανειακές κερατεκτομές που αναφέρονται σαν «προηγμένες κερατεκτομές επιφάνειας» (advanced surface ablations) με περισσότερο δημοφιλή σήμερα την χειρουργική τεχνική epi-LASIK αλλά και την κλασσική επιφανειακή κερατεκτομή με διεγχειρητική χρήση μιτομυκίνης C (PRK MMC) ενός κυτταροστατικού φαρμάκου με ευρεία χρήση στην χειρουργική του οφθαλμού.

Η τεχνική epi-LASIK συνίσταται στον μηχανικό διαχωρισμό και τη διατήρηση του επιθηλιακού κρημνού που μετά το πέρας της επέμβασης επανατοποθετείται στο κερατικό στρώμα με στόχο να λειτουργήσει σαν μηχανικός φραγμός της επιφάνειας ελέγχοντας την μετεγχειρητική φλεγμονή και επομένως την επουλωτική αντίδραση του στρώματος του κερατοειδή. Τα κλινικά αποτελέσματα της τεχνικής βρίσκονται υπό εξέλιξη ενώ αναμένεται ακόμη η σύγκρισή της με άλλες μεθόδους φωτοδιαθλαστικής χειρουργικής για την διόρθωση αμετρωπιών.

Η διεγχειρητική χρήση της μιτομυκίνης C έχει βρει ευρεία εφαρμογή στην χειρουργική του πτερυγίου και πρόσφατα προτάθηκε η χρήση της και για τον έλεγχο της επουλωτικής αντίδρασης του κερατοειδή μετά από φωτοδιαθλαστικές επεμβάσεις. Έχει δειχτεί πως η κυτταροστατική δράση του φαρμάκου είναι τόσο δοσοεξαρτώμενη όσο και χρονοεξαρτώμενη. Ενώ υπάρχει συναίνεση από την επιστημονική κοινότητα αναφορικά με την χρησιμοποιούμενη συγκέντρωση, όσον αφορά στον χρόνο εφαρμογής της προφυλακτικά στη χειρουργική του κερατοειδή, οι χρόνοι εφαρμογής ποικίλλουν ανάμεσα σε χειρουργούς από 10 εώς 120 δευτερόλεπτα.

Σκοπός της προτεινόμενης διδακτορικής διατριβής είναι ο προσδιορισμός του αποτελεσματικότερου χρονικού διαστήματος της διεγχειρητικής εφαρμογής της μιτομυκίνης C (therapeutic window), συγκέντρωσης 0.02%. Στόχος επίσης της μελέτης είναι ο συγκριτικός έλεγχος των δύο παραπάνω τεχνικών σε σχέση με τον επαρκή έλεγχο της επουλωτικής αντίδρασης του κερατοειδή, αλλά και την προβλεψιμότητα, αποτελεσματικότητα και ασφάλεια των παραπάνω τεχνικών για την διόρθωση χαμηλής και μέτριας μυωπίας.

Η πρώτη φάση της μελέτης θα περιλάβει τον προσδιορισμό της επουλωτικής αντίδρασης του κερατοειδή μετά από επιφανειακή κερατεκτομή με διεγχειρητική χρήση μιτομυκίνης C σε διάφορους χρόνους εφαρμογής της, στο πειραματικό μοντέλο του κουνελιού. Συγκεκριμένα προβλέπεται προοπτική 6μηνη μελέτη με χρήση ομάδας μαρτύρων που θα λάβει κλασσική επιφανειακή κερατεκτομή, για τον έλεγχο διεγχειρητικής εφαρμογής διαφόρων χρόνων (από 10 έως 120 δευτερολέπτων) της καθιερωμένης συγκέντρωσης του φαρμάκου. Έπειτα θα ακολουθήσει συνεστιακή μικροσκοπία (confocal microscopy) και ιστολογικός έλεγχος των δειγμάτων με σκοπό τον προσδιορισμό του ελάχιστου χρόνου για τον επαρκή έλεγχο της αντίδρασης του κερατοειδή.

Η δεύτερη φάση του πρωτοκόλλου θα περιλάβει προοπτική συγκριτική μελέτη των δύο τεχνικών (PRK MMC και epi-Lasik) σε δείγμα ασθενών χαμηλής και μέτριας μυωπίας με ελάχιστη παρακολούθηση ενός χρόνου. Τα κριτήρια αξιολόγησης θα περιλάβουν την αποτελεσματικότητα, την προβλεψιμότητα, το χρόνο σταθεροποίησης καθώς και την in vivo μικροσκοπία των χειρουργημένων οφθαλμών με χρήση συνεστιακού μικροσκοπίου.

ΠΕΡΙΕΧΟΜΕΝΑ

Περίληψη.....4
1. Γενικό Μέρος
Εισαγωγή….....10
1.1 Ανατομία Οφθαλμού
1.1.1 Ινώδης Χιτώνας.....12
1.1.2 Αγγειώδης και Αμφιβληστροειδής Χιτώνας.....17
1.1.3 Διαίρεση του οφθαλμού σε τρείς θαλάμους.....20
1.2 Το οπτικό σύστημα του Οφθαλμού
1.2.1 Οπτικές ιδιότητες του οφθαλμού.....23
1.2.2 Διαθλαστικά σφάλματα.....26
1.3 Τεχνικές Φωτοδιαθλαστικής Χειρουργικής
1.3.1 Excimer laser.....32
1.3.2 Ο μηχανισμός της εκρηκτικής φωτοαποδόμησης.....35
1.3.3 Τεχνικές.....38
1.4 Αντίδραση Ιστών κερατοειδή σε τραύμα
1.4.1 Κλινική επίπτωση της κερατοειδικής επουλωτικής αντίδρασης.....41
1.4.2 Παράγοντες που συμμετέχουν στην επουλωτική αντίδραση μετά από φωτοδιαθλαστική επέμβαση.....46
1.4.3 Διαμόρφωση του κερατοειδικού τραύματος μετά από Διαθλαστική Χειρουργική.....48
1.5 Μυτομικίνη.....50
1.6 Συνεστιακή Μικροσκοπία (Confocal Microscopy).....57
1.7 Μορφολογία φυσιολογικού κερατοειδή με χρήση ομοεστιακού μικροσκοπίου.....63
1.8 Στόχοι διδακτορικής διατριβής……..70
2. Ειδικό Μέρος
2.1 Πειραματικές μελέτες
2.1.1 Εύρεση ελάχισου και αποτελεσματικού χρόνου έκθεσης της μιτομυκίνης C για την αποφυγή σχηματισμού θόλωσης του κερατοειδούς.....74
2.1.2 Συγκέντρωση Μιτομυκίνης C στο υδατοειδές υγρό μετά από διαθλαστική κερατεκτομή: Μια πειραματική μελέτη.....80
2.1.3 Επιπτώσεις της τοπικής Μιτομυκίνης C στο ακτινωτό σώμα και την ενδοφθάλμια πίεση μετά από PRK: Μια Πειραματική Μελέτη.....84
2.2 Κλινικές μελέτες

2.2.1 Μεταβολές στην ενδοθηλιακή κυτταρική πυκνότητα έπειτα από φωτοδιαθλαστική κερατεκτομή με διεγχειρητική - προφυλακτική χρήση μιτομυκίνης C.....91
2.2.2 Προοπτική συγκριτική μελέτη επιφανειακών φωτοδιαθλαστικών κερατεκτομών: κλινικά και μορφολογικά αποτελέσματα.....97
2.3 Συζήτηση – Επίλογος……111
Βιβλιογραφικές αναφορές.....115
Ανάτυπα δημοσιεύσεων.....124

ΓΕΝΙΚΟ ΜΕΡΟΣ

Εισαγωγή

Η λειτουργία της όρασης αποτέλεσε θέμα έρευνας για τον άνθρωπο από αρχαιοτάτων χρόνων. Από τον Αριστοτέλη (384 -322 π.Χ.) και το έργο του *Περί αισθήσεων και αισθητών* μέχρι τον Γερμανό οφθαλμίατρο Hermann von Helmholtz (1821-1894) και το *Handbuch der Physiologischen Optik* (Εγχειρίδιο Φυσιολογικής Οπτικής) υπήρξαν σε κάθε ανεπτυγμένο λαό και κάθε εποχή θεωρίες και έρευνες γύρω από την Οπτική και την Όραση. Ο κύριος λόγος είναι το γεγονός ότι το 85% των ερεθισμάτων από το περιβάλλον γίνονται αντιληπτά στον άνθρωπο μέσω της αίσθησης της όρασης.

Ο οφθαλμός αποτελεί το αισθητήριο όργανο της όρασης και είναι ένα από τα πολυπλοκότερα αισθητήρια όργανα στο ζωικό βασίλειο. Ο ανθρώπινος οφθαλμός βρίσκεται μέσα σε μία προστατευτική οστική δομή του κρανίου (τις κόγχες), έχει σφαιροειδή κατασκευή και διαθέτει σύστημα φακών για να εστιάζεται το εισερχόμενο φως στους φωτοϋποδοχείς (στοιβάδα υποδοχέων όπου τα φωτεινά ερεθίσματα μετατρέπονται σε νευρικές ώσεις – ραβδία και κωνία). Ο οφθαλμός αποτελείται από έξω προς τα μέσα, από τρεις χιτώνες: τον ινώδη, τον αγγειώδη και τον αμφιβληστροειδή.

Ο ινώδης χιτώνας αποτελείται από δύο μέρη: από τον κερατοειδή χιτώνα (μπροστά) και από τον σκληρό χιτώνα (πίσω). Ο αγγειώδης χιτώνας αποτελείται από τρία μέρη από εμπρός προς τα πίσω: την ίριδα, το ακτινωτό σώμα και το χοριοειδή χιτώνα. Τέλος δε, υπάρχει ο αμφιβληστροειδής ο οποίος είναι ο φωτοευαίσθητος χιτώνας του οφθαλμού. Καλύπτει από μέσα τον αγγειώδη χιτώνα και αποτελείται από δύο πέταλα: το έξω ή μελάγχρουν επιθήλιο και το μέσα ή οπτικό πέταλο (ο ιδίως αμφιβληστροειδής).

1.1 Ανατομία Οφθαλμού

Θα εξετάσουμε συνοπτικά την ανατομία του ανθρώπινου οφθαλμού με κύρια αναφορά στον κερατοειδή χιτώνα που αποτελεί κύριο στοιχείο της παρούσας διδακτορικής διατριβής.

ΟΦΘΑΛΜΟΣ ΣΕ ΤΟΜΗ

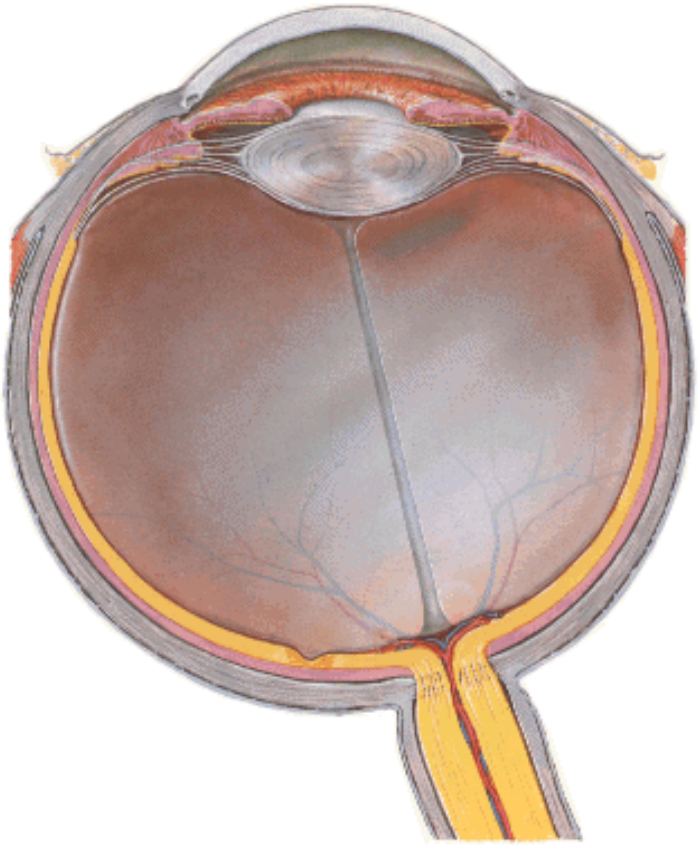

1.1.1 Ινώδης Χιτώνας (Σκληρός και Κερατοειδής)

Ο σκληρός χιτώνας αποτελεί τον εξωτερικό ινοκολλαγονώδη χιτώνα του οφθαλμικού βολβού. Το πάχος του κυμαίνεται από 1mm (στο οπίσθιο τμήμα), έως 5mm (στο πρόσθιο τμήμα). Αποτελείται από επίπεδα στρώματα κολλαγόνου, προσανατολισμένα προς διάφορες κατευθύνσεις, αλλά πάντοτε παράλληλα προς την επιφάνεια. Ο χιτώνας αυτός του οφθαλμού σχηματίζει τα οπίσθια 5/6 του βολβού ενώ ο κερατοειδής χιτώνας αποτελεί το διαφανές πρόσθιο 1/6 του.

Χαρακτηριστικά του κεντρικού και περιφερικού κερατοειδή:

Ο κερατοειδής μαζί με τη δακρυϊκή στιβάδα δημιουργούν ένα θετικό φακό ισχύς περίπου 43 διοπτρίες (D) λόγω διαφοράς δείκτη διάθλασης από αέρα και ως εκ τούτου αποτελούν το κύριο διαθλαστικό στοιχείο του οφθαλμού. Το κεντρικό 1/3 τμήμα του κερατοειδούς είναι σχεδόν σφαιρικό με διάμετρο περίπου 4 mm στο μέσο πληθυσμό. Καθώς η οπίσθια επιφάνεια του κερατοειδή έχει μεγαλύτερη καμπυλότητα από την πρόσθια, αυτό έχει ως αποτέλεσμα το κέντρο του κερατοειδή να είναι λεπτότερο (0.5 mm) απ'ότι το περιφερικό (0.7 mm). Ο κερατοειδής επιπεδώνεται πιο έντονα περιφερειακά, αλλά η μεταβολή της επιπέδωσης δεν είναι συμμετρική. Ρινικά και στο πάνω τμήμα η επιπέδωση είναι σε μεγαλύτερο βαθμό απ'ότι κροταφικά και στο κάτω τμήμα. Αυτή η τοπογραφία είναι πολύ σημαντική για την εφαρμογή φακών επαφής.

Επιθήλιο και βασικός υμένας (basal lamina)

Η πρόσθια επιφάνεια του κερατοειδή προέρχεται από εξωδερμική επιφάνεια και καλύπτεται από μη κερατοποιημένα, στρωματοποιημένα πλακώδη επιθήλια των οποίων η βασική στηριχτική στοιβάδα ενώνεται με τον βασικό υμένα με

ημιδεσμοσώματα. Τα βασικά κύτταρα έχουν πλάτος γύρω στα 12 μm και πυκνότητα περίπου 6000 cells/mm².

Πάνω από το στρώμα των βασικών κυττάρων του κερατοειδή υπάρχουν δυο εως τρία στρώματα πολυγωνικών κυττάρων. Επειδή η προς τα έξω επέκταση των κυττάρων αυτών είναι λεπτή και μοιάζει με πτέρυγα, τα κύτταρα αυτά ονομάζονται πτερυγοειδή (wing). Τα επιφανειακά επιθηλιακά κύτταρα του κερατοειδούς γίνονται πολύ περισσότερο λεπτά και μακριά. Η έξω επιφάνειά τους είναι εντόνως ανώμαλη οφειλόμενη στις μικροπτυχές και τις μικρολάχνες, εν τούτοις η επιφάνεια τους γίνεται οπτικά ομαλή από την προκεράτιο δακρυϊκή στοίβαδα. Αν και όλα τα επιθηλιακά κύτταρα είναι σταθερά προσκολλημένα μεταξύ τους με πολλαπλά δεσμόσωματα, εμφανίζεται να έχουν συνεχή μετανάστευση επιθηλιακών κυττάρων από την βασική μεμβράνη προς την δακρυϊκή στιβάδα όπου και απορρίπτονται.[1]

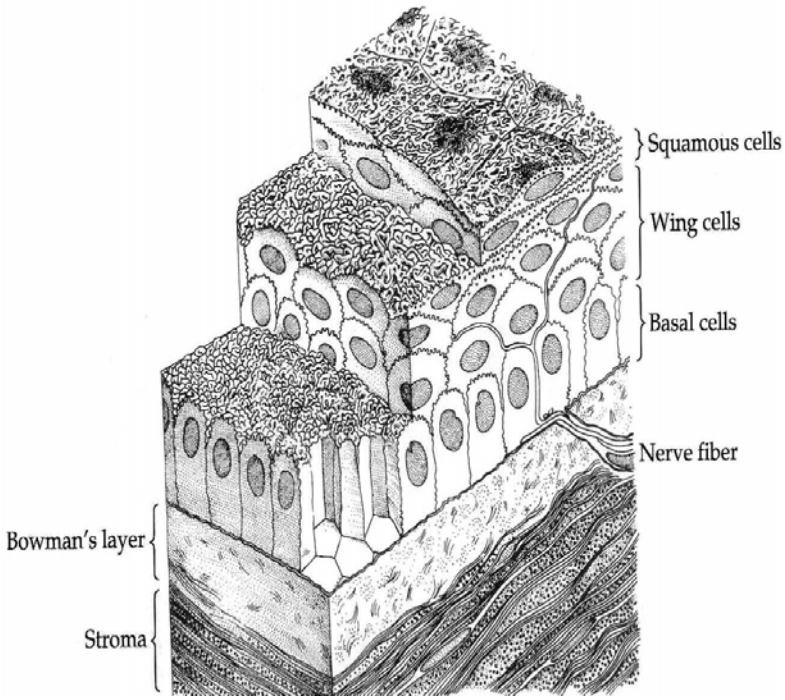

Μη επιθηλιακά κύτταρα

Μη επιθηλιακά κύτταρα μπορεί να εμφανιστούν μέσα στο επιθηλιακό στρώμα του κερατοειδή. Κυκλοφορούντα ιστίοκυτταρα, μακροφάγα, λέμφοκυτταρα και χρωστικοφόρα μελανοκύτταρα είναι συχνά συνθετικά στοιχεία του περιφερικού

κερατοειδή. Κύτταρα του Lagerhans έχουν επίσης περιγραφεί, αλλά η λειτουργία τους είναι άγνωστη.[2]

Μεμβράνη του Bowman

Κάτω από την βασική μεμβράνη είναι η μεμβράνη του Bowman, ή σωστότερα στιβάς. Η μεμβράνη του Bowman είναι ένας απαρχαιωμένος όρος, ο οποίος χρησιμοποιήθηκε από τους χειριστές του οπτικού μικροσκοπίου για να περιγράψει αυτή τη δομή. Η στιβάδα του Bowman αποτελείται από τυχαία διασπορά κολλαγόνων ινών και έχει πάχος 8 έως 14 μm. Εκκρίνεται κατά την εμβρυογένεση από τα κερατοκύτταρα του πρόσθιου στρώματος. Το οπίσθιο όριό της συγχωνεύεται με το στρώμα του κερατοειδή. Δεν περιέχει κύτταρα και τα κερατοκύτταρα του προσθίου στρώματος δεν επισκευάζουν τις βλάβες της μετά από τον αρχικό σχηματισμό της. Σε αντίθεση με την δεσκεμέτειο μεμβράνη, δεν αντικαθίσταται και μετά από τραυματισμό της δημιουργείται μια θολερότητα από ουλώδη ιστό.[1,2]

Στρώμα

Το στρώμα αποτελεί το 90% περίπου (500 μm), του ολικού πάχους του κερατοειδή στον άνθρωπο. Το στρώμα αποτελείται από ινοβλάστες (κερατοκύτταρα) οι οποίοι παράγουν κολλαγόνο, ίδια ουσία και δεσμίδες κολλαγόνου. Οι κολλαγόνες ίνες σχηματίζουν λοξά προσανατολισμένα πετάλια στο πρόσθιο 1/3 και παράλληλα πετάλια στα οπίσθια 2/3 του στρώματος. Οι κολλαγόνες ίνες του κερατοειδή είναι ομοιόμορφες στο μέγεθος και πιθανόν να εκτείνονται καθ'όλη τη διάμετρο του κερατοειδή. Η μεγάλη περιοδικότητα των ινών (640 A) είναι όμοια με το τυπικό κολλαγόνο.

Η ίδια ουσία του κερατοειδή αποτελείται από βλεννοπρωτεΐνες και γλυκοπρωτεΐνες. Καλύπτει όλο τον χώρο τον οποίο δεν καλύπτουν οι ίνες και τα κύτταρα του στρώματος του κερατοειδή. Τα κερατοκύτταρα βρίσκονται μεταξύ των πεταλίων του κερατοειδή. Μελέτες στο ηλεκτρονικό μικροσκόπιο έδειξαν οτι τα κερατοκύτταρα έχουν τα περισσότερα από τα χαρακτηριστικά των ινοβλαστών. Τα κερατοκύτταρα πιστεύεται οτι συνθέτουν κολλαγόνο και βλεννοπρωτεΐνες. Ο κερατοειδής περιέχει περίπου 2,4 εκατομμύρια κερατοκύτταρα, που αποτελούν το 5% του όγκου του στρώματος. Συνδέονται μεταξύ τους με χασμοσυνδέσμους (gap junction).

Σε τραυματισμό του στρώματος το επιθήλιο και τα κερατοκύτταρα εκκρίνουν κολλαγονάσες, οι οποίες διασπούν τις κολλαγόνες ίνες. Τα κερατοκύτταρα μετατρέπονται σε ινοβλάστες και φαγοκυτταρανώνουν τα νεκρωτικά υπολείμματα. Σε περιπτώσεις ουλοποίησης του στρώματος, η αύξηση της γλυκοζυλίωσης των αμινοξέων και η αλλαγή στις κύριες βιοσυνθετικές οδούς που ευθύνονται για το σχηματισμό των δεσμών των διαπλεκόμενων ινών, οδηγούν σε μεταβολή της διαμέτρου των ινών και των διάκενων μεταξύ τους με αποτέλεσμα ελάττωση της διαφάνειας του στρώματος.[1,2]

Δεσκεμέτειος μεμβράνη

Η δεσκεμέτειος μεμβράνη είναι η βασική μεμβράνη του ενδοθηλίου του κερατοειδή, είναι PAS θετική, σαν το περιφάκιο του φακού αλλά έχει ασύνηθες πάχος. Στη γέννηση το πάχος της είναι 3 έως 4 μm, εν τούτοις το πάχος της αυξάνεται κατά τη διάρκεια της ζωής και φτάνει στους ενήλικες 10 έως 12 μm. Η δεσκεμέτειος μεμβράνη αποτελείται από μια πρόσθια συνδετική ζώνη, η οποία αρχίζει να αναπτύσσεται κατά την ενδομήτριο ζωή και μια οπίσθια μη συνδετική ζώνη, η οποία

εναποτίθεται από τα ενδοθηλιακά κύτταρα κατά τη διάρκεια της ζωής. Κατά μια έννοια, τα στρώματα της δεσκεμέτειου μεμβράνης μπορούν να θεωρηθούν σαν ιστορική καταγραφή της λειτουργικότητας των ενδοθηλιακών κυττάρων.

Ενδοθήλιο

Το ενδοθήλιο του κερατοειδή συνίσταται από μια στιβάδα εξαγωνικών κυττάρων. Η κορυφή αυτών των κυττάρων είναι προς το πρόσθιο θάλαμο και η βάση τους προς την δεσκεμέτειο μεμβράνη. Τα νεαρά ενδοθηλιακά κύτταρα έχουν μεγάλο πυρήνα και άφθονα μιτοχόνδρια. Αυτά τα οργανίδια έχουν σημαντικό ρόλο στην ενεργό μεταφορά και στη διατήρηση της αφυδάτωσης του στρώματος του φυσιολογικού κερατοειδή. Μίτωση των ενδοθηλιακών κυττάρων σπάνια συμβαίνει και ο ολικός αριθμός τους μειώνεται με την ηλικία. Τα παρακείμενα ενδοθηλιακά κύτταρα αλληλοσυνδέονται και σχηματίζουν ποικιλία σταθερών συνδέσμων, αλλά δεσμοσώματα δεν έχουν παρατηρηθεί ποτέ μεταξύ φυσιολογικών ενδοθηλιακών κυττάρων. Σε εγκάρσιες τομές, πινοκυττωτικά κυστίδια, ένα τελικό δίκτυο και πολυάριθμες σταθερές συνδέσεις μπορεί να παρατηρηθούν στην άνω επιφάνεια των ενδοθηλιακών κύτταρων του κερατοειδή. Βλάβη των ενδοθηλιακών κυττάρων κατά το χειρουργείο, από αυξημένη ενδοφθάλμια πίεση ή από άλλες ασθένειες μπορεί να οδηγήσει σε καταστροφή τους. Αυτό θα οδηγήσει σε μείωση της πυκνότητας των κυττάρων (λόγω απουσίας μιτώσεως) και τελικά ενδοθηλιακή ανεπάρκεια, οίδημα και θολερότητα του κερατοειδή.[4,5]

1.1.2 Αγγειώδης και Αμφιβληστροειδής Χιτώνας

Είναι ένας εξειδικευμένος στηρικτικός ιστός του βολβού. Αποτελεί ένα ενδιάμεσο στρώμα που βρίσκεται μεταξύ του πυκνού στηρικτικού ιστού (σκληρός χιτώνας) και του λειτουργικού νευρικού ιστού (αμφιβληστροειδή). Περιέχει αιμοφόρα αγγεία, νεύρα, στηρικτικά και συσταλτά κύτταρα και μελανινοκύτταρα. Από πίσω προς τα εμπρός, αυτή η εξαιρετικά αγγειοβριθής, μαύρου χρώματος στιβάδα του βολβού αποτελείται από το χοριοειδή χιτώνα, το ακτινωτό σώμα και την ίριδα.

Ο χοριοειδής χιτώνας περιέχει αγγεία που φροντίζουν για τη θρέψη του υποκείμενου αμφιβληστροειδή. Η ίριδα είναι το έγχρωμο τμήμα του ματιού, το οποίο παρεμποδίζει την είσοδο του φωτός κυρίως μέσω του μελάγχρου επιθηλίου που καλύπτει την οπίσθια επιφάνειά της. Το κυκλικό άνοιγμα στο κέντρο της ίριδας ονομάζεται κόρη, το οποίο ρυθμίζει τη ποσότητα του φωτός που θα εισέλθει στο μάτι. Το μέγεθος της κόρης καθορίζεται από τη συμπαθητική και παρασυμπαθητική νεύρωση της ίριδας.

Το ακτινωτό σώμα παράγει το υδατοειδές υγρό και συντελείται από τον ακτινωτό μυ και τις ίνες της Ζηννείου ζώνης. Η συστολή του ακτινωτού μυ μεταβάλλει την τάση των ινών της Ζηννείου ζώνης από τις οποίες αναρτάται ο κρυσταλοειδής φακός και συντελεί έτσι στο μηχανισμό της προσαρμογής (εστίασης από μακρινό σε κοντινό αντικείμενο). Ο φακός βρίσκεται πίσω από το επίπεδο της ίριδος και της κόρης, είναι διαφανές αμφίκυρτο σώμα.

Αμφιβληστροειδής

Περιέχει φωτοϋποδοχείς μαζί με στηρικτικά και νευρικά κύτταρα. Είναι η πλέον εσωτερική στιβάδα του οφθαλμού. Εμβρυολογικά προέρχεται από μια προεκβολή του αναπτυσσόμενου εγκέφαλου, το οφθαλμικό κυστίδιο.

Ο αμφιβληστροειδής αποτελεί λεπτή μεμβράνη, η οποία καλύπτεται εξωτερικά από το χοριοειδή χιτώνα και εσωτερικά από το υαλώδες σώμα. Ο αμφιβληστροειδής αποτελείται από 2 πέταλα: το έξω πέταλο ή μελάγχρουν επιθήλιο και το έσω πέταλο ή ιδίως αμφιβληστροειδής. Το τελευταίο αποτελεί φωτοευαίσθητη νευρική κυτταρική στιβάδα, η οποία καταλήγει στο οπίσθιο χείλος του ακτινωτού σώματος με οδοντωτή παρυφή, που ονομάζεται πριονωτή περιφέρεια του αμφιβληστροειδούς. Προς τα εμπρός, συνεχίζει λεπτή, μη φωτοευαίσθητη στιβάδα πάνω στο ακτινωτό σώμα και την ίριδα. Στην οπίσθια μοίρα του εσωτερικού του ματιού, που ονομάζεται βυθός του οφθαλμού, παρατηρείται η θηλή του οπτικού νεύρου ή οπτική θηλή, που παριστάνει κυκλοτερή, κοίλη, λευκωπή ή ροδίζουσα περιοχή του αμφιβληστροειδούς. Στο σημείο όπου τα οπτικά νεύρα εισέρχονται στον οφθαλμικό βολβό και οι ίνες τους διασκορπίζονται σε όλο το έσω πέταλο του αμφιβληστροειδούς. Η οπτική θηλή δεν είναι ευαίσθητη στο φως, επειδή περιέχει νευρικές ίνες και όχι φωτοϋποδεκτικά κύτταρα. Ακριβώς προς τα έξω της οπτικής θηλής εμφανίζεται μικρή, ωοειδής, κιτρινωπή περιοχή, η ωχρή κηλίδα. Η κεντρική κοίλη

ΒΥΘΟΣ ΟΦΘΑΛΜΟΥ

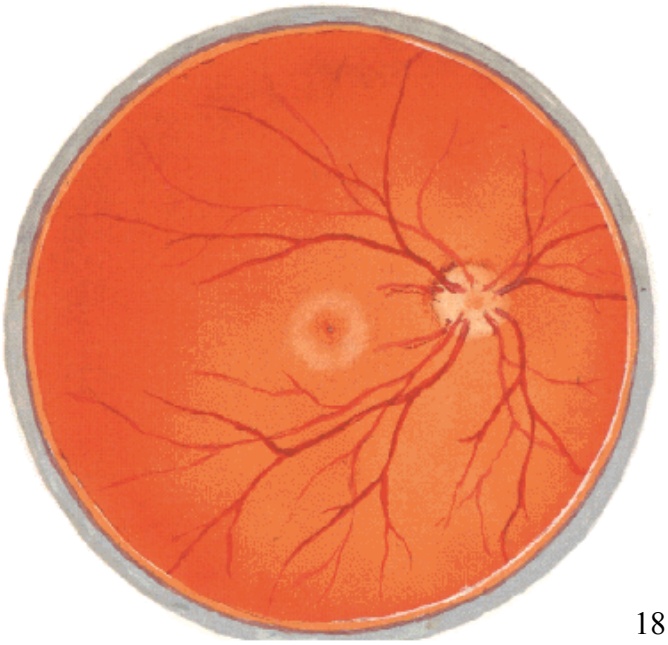

μοίρα της ωχρής κηλίδας, που λέγεται κεντρικό βοθρίο, αποτελεί την περιοχή της ευκρινέστερης όρασης. Η πρόσφυση του αμφιβληστροειδούς στο χοριοειδή χιτώνα είναι στερεότερη στην οπτική θηλή και την ωχρή κηλίδα, παρά σε οποιοδήποτε άλλο σημείο του.

Ο αμφιβληστροειδής αιματώνεται από την κεντρική αρτηρία του αμφιβληστροειδούς, κλάδο της οφθαλμικής αρτηρίας, η οποία εισέρχεται στον οφθαλμικό βολβό μαζί με το οπτικό νεύρο. Αντίστοιχο σύστημα συνοδών φλεβών του αμφιβληστροειδούς συμβάλλει για να σχηματίσει την κεντρική φλέβα του αμφιβληστροειδούς.

1.1.3 Διαίρεση του οφθαλμού σε τρείς θαλάμους

Το υαλοειδές σώμα είναι μια διαφανής ζελατινώδης δομή, που εντοπίζεται πίσω από το φακό και καταλαμβάνει το χώρο μεταξύ αυτού και της έσω επιφάνειας του αμφιβληστροειδούς. Το υαλοειδές έχει όγκο 4ml και είναι ένας εξειδικευμένος ερειστικός ιστός που αποτελείτε από λίγα διασκορπισμένα ατρακτόμορφα κύτταρα (υαλοκύτταρα), λεπτές ίνες κολλαγόνου σε πολύ αραιή διάταξη και άφθονη εξωκυττάρια θεμέλια ουσία, πλούσια σε υαλουρονικό οξύ.

ΠΡΟΣΘΙΟΣ ΘΑΛΑΜΟΣ ΟΦΘΑΛΜΟΥ

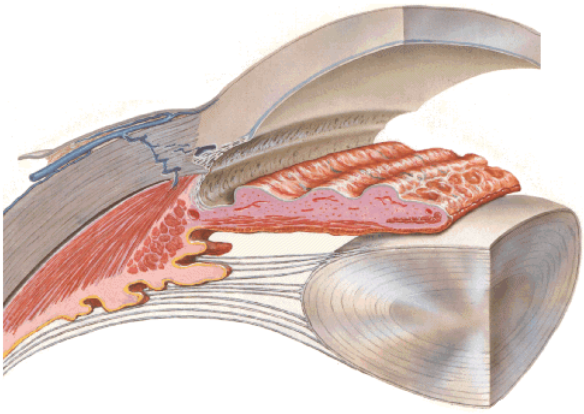

Ο πρόσθιος και ο οπίσθιος θάλαμος του υδατοειδούς βρίσκονται μπροστά από το φακό, διαχωρίζονται με την παρεμβολή της ίριδας και επικοινωνούν μέσω της κόρης.

Το υδατοειδές υγρό είναι ένα υδαρές υγρό που μοιάζει με το εγκεφαλονωτιαίο και εκκρίνεται στον οπίσθιο θάλαμο από τα επιθηλιακά κύτταρα του ακτινωτού σώματος, με ένα ρυθμό περίπου 2μl/min. Το υδατοειδές υγρό διατρέφει τα διαβρεχόμενα από τον οπίσθιο στον πρόσθιο θάλαμο.

Το υδατοειδές στη συνέχεια διηθείται μέσα σε ένα δίκτυο χώρων που επενδύονται από ενδοθήλιο και ονομάζεται δοκιδώδες δίκτυο. Το δίκτυο αυτό διατρέχει όλη την περίμετρο της βάσης της ίριδας, κατά το άκρο του πρόσθιου θαλάμου, όπου εισέρχεται στον πόρο του Schlemm, ο οποίος πορεύεται κατά μήκος της περιφέρειας του σκληροκερατοειδούς ορίου μέσα στο σκληρό. Από τον πόρο του Schlemm το υδατοειδές εισέρχεται σε φλεβικά αγγεία.

Η γωνία ανάμεσα στον κερατοειδή και την αρχή της ίριδας, στο επίπεδο που βρίσκεται το δοκιδώδες δίκτυο, ονομάζεται γωνία της ιριδο-κερατοειδικής παροχέτευσης.

Στο ύψος του δοκιδώδους δικτύου προβάλλεται μια φυσιολογική αντίσταση στη ροή του υδατοειδούς υγρού, τέτοια που η συνεχής έκκριση και απορρόφηση του, να έχουν ως αποτέλεσμα μια φυσιολογική ενδογενή πίεση ηρεμίας μέσα στο βολβό (ενδοφθάλμια πίεση) 10-22mm Hg.

1.2 Το οπτικό σύστημα του οφθαλμού

Η λειτουργία της όρασης αρχίζει καθώς δέσμη φωτεινών ακτίνων εισέρχεται στο μάτι μας από το «αντικείμενο», από το οποίο το φως ανακλάται, σκεδάζεται ή εκπέμπεται. Η συνδυασμένη διαθλαστική δράση των διαφόρων στοιχείων του οφθαλμού (κυρίως κερατοειδής χιτώνας και κρυσταλλοειδής φακός) σχηματίζει το είδωλο στο τοίχωμα του αμφιβληστροειδή χιτώνα.

1.2.1 Οπτικές Ιδιότητες Οφθαλμού

Τα διάφορα διαθλαστικά μέσα του ματιού που συναντά το εισερχόμενο φως είναι (πρόσθια → οπίσθια):

1) Πρόσθια επιφάνεια κερατοειδούς
2) Οπίσθια επιφάνεια κερατοειδούς
3) Υδατοειδές υγρό
4) Πρόσθια επιφάνεια φακού
5) Οπίσθια επιφάνεια φακού
6) Υαλώδες σώμα

	πάχος	**δείκτης διάθλασης**	**ακτίνα καμπυλότητας**
Κερατοειδής	0.5 mm	1.376	7.7 mm (πρόσθια) 6.8 mm (οπίσθια)
Πρόσθιος θάλαμος (υδατοειδές υγρό)	3.1 mm	1.336	-
Κρυσταλλοειδής Φακός	3.6 mm	1.386 (φλοιός) 1.406 (πυρήνας)	10.0 mm (πρόσθια) -6.0 mm (οπίσθια)
Υαλοειδές	17.2 mm	1.336	-

Οπτικά δεδομένα μοντέλου οφθαλμού Gullstrand (μη προσαρμογή)

Η συνολική διαθλαστική δύναμη του οφθαλμού είναι περίπου +60D. Η πρόσθια επιφάνεια του κερατοειδούς αποτελεί το διαθλαστικότερο στοιχείο του οφθαλμού και προσφέρει τα 2/3 της συνολικής διαθλαστικής του δύναμης (η οπίσθια επιφάνεια μπορεί να αγνοηθεί γιατί χωρίζει δυο οπτικά μέσα με σχεδόν ίδιο δείκτη διάθλασης). Η μεγάλη διαθλαστική δύναμη του κερατοειδούς οφείλεται σε δυο λόγους:

1) Στη μεγάλη κυρτότητα της κεντρικής περιοχής του.
2) Στη μεγάλη διαφορά του δείκτη διάθλασης μεταξύ των δύο μέσων που χωρίζει η επιφάνειά του (αέρα από την ίδια την ουσία του κερατοειδή).

Ο κρυσταλλοειδής φακός έχει μικρότερη διαθλαστική δύναμη από τον κερατοειδή (περιβάλλεται από υδατοειδές και υαλώδες, των οποίων ο δείκτης διάθλασης δεν διαφέρει πολύ από αυτόν της ίδιας της ουσίας του φακού). Ωστόσο, η διαθλαστική δύναμη του φακού είναι μεγαλύτερη από την αναμενόμενη σύμφωνα με τις ακτίνες καμπυλότητας των επιφανειών του και το δείκτη διάθλασης της ουσίας του. Η διαθλαστική δύναμη του φακού οφείλεται σε δυο λόγους:

1) Ο φακός αποτελείται από πολλές ομόκεντρες στιβάδες, των οποίων η διαθλαστική δύναμη αυξάνεται από τις περιφερικότερες προς τις κεντρικότερες. Η προοδευτική αυτή αύξηση της οπτικής πυκνότητας από την περιφέρεια προς το κέντρο, αυξάνει σημαντικά τη διαθλαστική δύναμη του φακού.
2) Οι αλληλοδιάδοχες στιβάδες του φακού δεν είναι ακριβώς παράλληλες μεταξύ τους. Η κυρτότητα των περιφερικών είναι μικρότερη από των κεντρικών με αποτέλεσμα ο κεντρικός πυρήνας να είναι σχεδόν σφαιρικός (κατά κάποιον τρόπο μέσα στον φακό είναι ενσωματωμένος ένας άλλος φακός σφαιρικότερος και με μεγάλο δείκτη διάθλασης).

Η κόρη ρυθμίζει το ποσό της φωτεινής ακτινοβολίας που θα περάσει μέσα στον οφθαλμό, έχει και κάποια επίδραση στην ευκρίνεια της όρασης, κυρίως όταν υπάρχει κάποια διαθλαστική ανωμαλία. Οι μεγάλες κόρες επιτρέπουν περισσότερο φως να διεγείρει τον αμφιβληστροειδή και μειώνουν την επίδραση της περίθλασης αλλά η διακριτική ικανότητα επηρεάζεται από τις εκτροπές του οφθαλμού. Από την άλλη, μια μικρή κόρη θα μειώσει τις οπτικές εκτροπές αλλά η διακριτική ικανότητα επηρεάζεται λόγω της περίθλασης. Επομένως, μια μέσου μεγέθους κόρη περίπου 3-5 mm αποτελεί έναν καλό συμβιβασμό μεταξύ της περίθλασης και των εκτροπών.

Σε κάθε περίπτωση (εμμετρωπικό ή αμετρωπικό οφθαλμό), η φωτεινή ακτινοβολία αφού διαθλαστεί από τα μέσα του οφθαλμού, παίρνει μορφή ενός κώνου του οποίου η βάση αντιστοιχεί στο άνοιγμα της κόρης και η κορυφή είναι επάνω στον αμφιβληστροειδή αν ο οφθαλμός δεν έχει διαθλαστική ανωμαλία, ή μπροστά ή πίσω από αυτόν αν υπάρχει διαθλαστική ανωμαλία.

Η κορυφή του κώνου είναι τόσο οξύτερη, όσο μικρότερη είναι η βάση του μεγέθους της βάσης του και το μέγεθος της βάσης εξαρτάται αποκλειστικά από το μέγεθος της κόρης. Όσο πιο οξεία είναι η κορυφή του κώνου τόσο πιο ευκρινέστερη είναι η αντίληψη του αντικειμένου ενατένησης.

Έτσι τα άτομα που έχουν κάποια διαθλαστική ανωμαλία βλέπουν καλύτερα στο άπλετο φως της ημέρας (μύση) από ότι στο ημίφως (μυδρίαση). Η χρήση στενοπικού διαφράγματος (pin hole) στην κλινική πράξη βοηθά στην διάγνωση, αν λοιπόν η μειωμένη όραση ενός οφθαλμού βελτιώνεται με τη χρήση pin hole η μείωση της οφείλεται σε κάποια διαθλαστική βλάβη, ενώ αν δεν βελτιώνεται οφείλεται σε οργανική βλάβη του οφθαλμού.

1.2.2 Διαθλαστικά Σφάλματα

Τα σφάλματα στον οφθαλμό προκαλούνται από διαταραχές στις οπτικές επιφάνειες, όπως ο κερατοειδής και ο κρυσταλλοειδής φακός. Παράλληλα όμως υπάρχουν μηχανισμοί αντιστάθμισης των σφαλμάτων όπως το αυξομειούμενο μέγεθος της κόρης που επηρεάζει τα σφαιρικά σφάλματα. Όταν οι οπτικοί παράγοντες του οφθαλμού είναι ισορροπημένοι σε σχέση με τις μεταξύ τους αποστάσεις, ο οφθαλμός ονομάζεται εμμετρωπικός, δηλαδή με το «σωστό μέτρο».

Ο εμμετρωπικός οφθαλμός εστιάζει στον αμφιβληστροειδή μια προσπίπτουσα παράλληλη δέσμη φωτεινών ακτινών ως ευκρινές είδωλο. Ένας εμμετρωπικός οφθαλμός μπορεί να έχει οποιαδήποτε διαθλαστική δύναμη, αρκεί το μήκος του να είναι τέτοιο ώστε ο αμφιβληστροειδής να είναι τοποθετημένος στο δευτερεύον εστιακό σημείο του διαθλαστικού του συστήματος (ένα παράδειγμα είναι: διαθλαστική δύναμη +60 D και οπίσθια εστιακή απόσταση ή μήκος ματιού 22,2 mm). Το πιο μακρινό σημείο όπου βλέπει καθαρά ένας οφθαλμός ονομάζεται άπω σημείο αυτού του οφθαλμού. Στον εμμετρωπικό οφθαλμό που από κατασκευή εστιάζει στον αμφιβληστροειδή μόνο παράλληλες ακτίνες, το άπω σημείο βρίσκεται στο άπειρο.

Στην αντίθετη περίπτωση, όπου δεν υπάρχει η αρμονική σχέση μεταξύ διαθλαστικής δύναμης και αξονικού μήκους, άρα δεν σχηματίζεται ευκρινές είδωλο, παρουσιάζεται η αμετρωπία. Αν η αμετρωπία οφείλεται κυρίως σε διαταραχή της διαθλαστικής δύναμης του οφθαλμού (π.χ. μεγάλη κυρτότητα του κερατοειδούς, αφακία) ονομάζεται διαθλαστική αμετρωπία, ενώ αν οφείλεται κυρίως σε διαταραχή του αξονικού μήκους του οφθαλμό (μεγαλύτερο ή μικρότερο) ονομάζεται αξονική αμετρωπία. Τα κύρια διαθλαστικά σφάλματα είναι οι εκτροπές σφαιρικής αφεστίασης μυωπία και υπερμετρωπία, καθώς και ο αστιγματισμός.

Μυωπία

Στο μυωπικό οφθαλμό μια παράλληλη δέσμη φωτεινών ακτίνων δεν εστιάζεται επάνω στον αμφιβληστροειδή, αλλά σε ένα σημείο μπροστά από αυτόν. Αυτό μπορεί να οφείλεται, είτε σε πολύ μεγάλη διαθλαστική δύναμη (διαθλαστική μυωπία), είτε σε πολύ μεγάλο μήκος του οφθαλμό (αξονική μυωπία), είτε και στα δυο.

Η μυωπία ορίζεται ως, η κατάσταση όπου δεν υπάρχει η φυσιολογική σχέση μεταξύ διαθλαστικής δύναμης και προσθοπίσθιου άξονα του ματιού, με αποτέλεσμα η εστία μιας παράλληλης φωτεινής δέσμης που εισέρχεται στον οφθαλμό, να σχηματίζεται μπροστά από τον αμφιβληστροειδή.

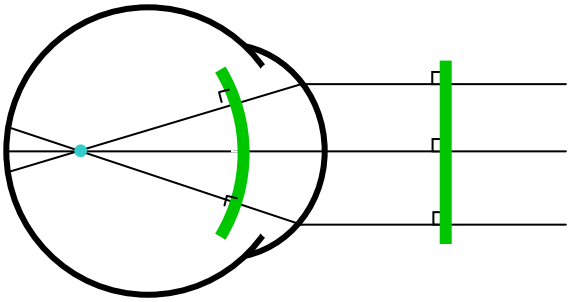

Μυωπικός οφθαλμός

Όπως γίνεται σαφές από τα παραπάνω, ένας μυωπικός οφθαλμός δεν μπορεί να διακρίνει με ευκρίνεια τα μακρινά αντικείμενα, αφού οι ακτίνες που προέρχονται από αυτά είναι παράλληλες. Αν όμως, ένα αντικείμενο αρχίσει να πλησιάζει προς το μυωπικό οφθαλμό, οι ακτίνες που στέλνει σε αυτό είναι όλο και πιο αποκλίνουσες και αυτό συνοδεύεται από ανάλογη μετακίνηση της εστίας του προς τα πίσω. Έτσι όταν το αντικείμενο φθάσει σε μια ορισμένη απόσταση από τον οφθαλμό, η εικόνα του θα εστιαστεί στον αμφιβληστροειδή και το αντικείμενο θα γίνει αντιληπτό με ευκρίνεια. Έτσι, το μακρινότερο σημείο όπου μπορεί να δει καθαρά ένα μυωπικό οφθαλμό (άπω σημείο του) βρίσκεται σε κάποια απόσταση μπροστά από τον κερατοειδή του.

<u>Σημείωση:</u> Η απόσταση του άπω σημείου από τον κερατοειδή (σε μέτρα) και ο βαθμός της αμετρωπίας (σε διοπτρίες) συνδέονται με αντίστροφη σχέση. Δηλαδή: άπω σημείο = 1 / βαθμό μυωπίας.

Υπερμετρωπία

Στον υπεμετρωπικό οφθαλμό μια παράλληλη δέσμη ακτίνων περνώντας μέσα από τα διαθλαστικά μέσα του οφθαλμού συναντάει τον αμφιβληστροειδή πριν ακόμα σχηματίσει εστία.

Αυτό μπορεί να οφείλεται είτε σε πολύ μικρή διαθλαστική δύναμη (διαθλαστική υπερμετρωπία), είτε σε πολύ μικρό μήκος του οφθαλμό (αξονική υπετρωπία), ή και στα δυο. Στην υπερμετρωπία δηλαδή, συμβαίνει το ακριβώς αντίθετο από την μυωπία. Αν λοιπόν δώσουμε στην υπερμετρωπία ακριβώς ένα ορισμό αντίστοιχο με αυτόν που δώσαμε στην μυωπία μπορούμε να πούμε ότι:

Υπερμετρωπία είναι η κατάσταση όπου δεν υπάρχει η φυσιολογική σχέση μεταξύ διαθλαστικής δύναμης και προσθοπίσθιου άξονα του οφθαλμού, με αποτέλεσμα μια παράλληλη δέσμη ακτίνων που εισέρχεται στον οφθαλμό να σχηματίζει εστία πίσω από τον αμφιβληστροειδή,

(στην πραγματικότητα δεν σχηματίζεται εστία, αφού παρεμβάλλεται ο αμφιβληστροειδής και η εστία καθορίζεται από την προς τα πίσω προέκταση των ακτίνων).

Ο υπερμετρωπικός οφθαλμός δεν βλέπει καθαρά τα μακρινά αντικείμενα, αλλά ούτε και τα κοντινά, αφού η αποκλίνουσα δέσμη που αυτά στέλνουν στον οφθαλμό μετακινεί την εστία ακόμα πιο πίσω από τον αμφιβληστροειδή και έτσι μειώνεται ακόμη περισσότερο η ευκρίνεια της εικόνας.

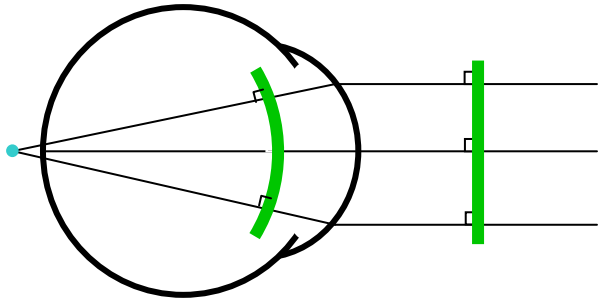

Υπερμετρωπικός οφθαλμός

Για να δει ο υπερμετρωπικός οφθαλμός καθαρά ένα αντικείμενο, θα πρέπει το αντικείμενο αυτό να είναι τοποθετημένο σε ένα σημείο από το οποίο προερχόμενη μια δέσμη ακτίνων θα φτάνει στον κερατοειδή συγκλίνουσα. Τέτοιο όμως σημείο στο χώρο δεν υπάρχει. Έτσι, το άπω σημείο ενός υπερμετρωπικού οφθαλμού είναι υποθετικό και βρίσκεται σε μια ορισμένη απόσταση πίσω από τον κερατοειδή.

Αστιγματισμός

Αστιγματισμός, ονομάζεται η διαθλαστική ανωμαλία όπου ο οφθαλμός δεν έχει την ίδια διαθλαστική δύναμη σε όλους τους μεσημβρινούς. Δύο μεσημβρινοί, συνήθως κάθετοι μεταξύ τους, εμφανίζουν τη μεγαλύτερη μεταξύ τους διαφορά και ονομάζονται κύριοι άξονες του αστιγματισμού. Οι μεταξύ των δυο κύριων αξόνων μεσημβρινοί εμφανίζουν ενδιάμεσες τιμές διαθλαστικών δυνάμεων.

Ο αστιγματισμός οφείλεται σε ανατομική ανωμαλία του κερατοειδούς, ή σπανιότερα του φακού. Στον κερατοειδικό αστιγματισμό, που ευθύνεται για την πλειονότητα των αστιγματικών ανωμαλιών, οι ακτίνες καμπυλότητας των διαφόρων μεσημβρινών του κερατοειδούς δεν είναι ίσες, με αποτέλεσμα ο κερατοειδής να μην αποτελεί τμήμα τέλειας σφαίρας.

Στον αστιγματισμό ο κερατοειδής δε δρα σαν ένας σφαιρικός φακός, αλλά σαν σφαιροκυλινδρικός. Μια παράλληλη δέσμη ακτίνων περνώντας μέσα από τα

διαθλαστικά μέσα ενός αστιγματικού φακού δεν σχηματίζει μια εστία αλλά διαμορφώνεται σε ένα κωνοειδές του Sturm. Έτσι, σχηματίζονται δυο εστιακές γραμμές κάθετες μεταξύ τους. Ανάλογα με τη θέση των εστιακών αυτών γραμμών σε σχέση με τον αμφιβληστροειδή, ο αστιγματισμός παίρνει διάφορες μορφές που σχηματικά απεικονίζονται παρακάτω.

Όταν ο διαθλαστικότερος (κυρτότερος) άξονας του ματιού είναι ο κάθετος, τότε ο αστιγματισμός ονομάζεται σύμφωνος με τον κανόνα. Όταν ο διαθλαστικότερος άξονας είναι ο οριζόντιος, τότε ο αστιγματισμός ονομάζεται παρά τον κανόνα.

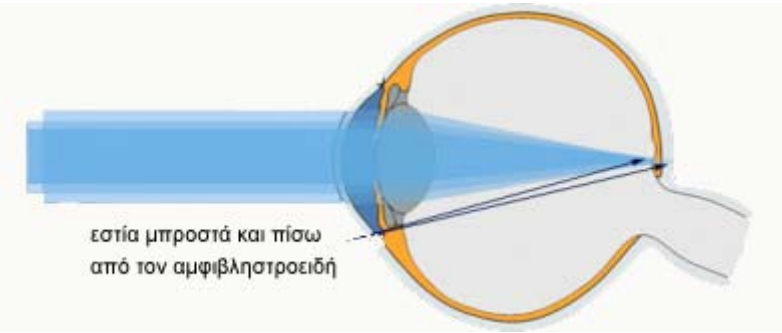

Αστιγματισμός: Οι ακτίνες φωτός αντί να εστιάζουν σε ένα σημείο, συγκλίνουν σε μία γραμμή μπροστά ή πίσω ή μπροστά και πίσω από τον αμφιβληστροειδή.

1.3 Τεχνικές Φωτοδιαθλαστικής Χειρουργικής

Βασική αρχή της διαθλαστικής χειρουργικής ως μέθοδος διόρθωσης της όρασης είναι η αλλαγή της διαθλαστικής ισχύος του οφθαλμού με μεταβολή της πρόσθιας καμπυλότητας του κερατοειδή. Συναντάται από αρχαιοτάτων χρόνων στη Κίνα, όπου μαρτυρίες αναφέρουν τη πρακτική της τοποθέτησης μικρών σάκων με άμμο επάνω στα βλέφαρα, καθώς ο μύωπας κοιμόταν. Αυτό έχει αξιοθαύμαστη ομοιότητα με τη σημερινή ορθοκερατολογία, καθώς η πίεση από το σάκο επιπέδωνε παρωδικά τον κερατοειδή. Από τα μέσα του 20ού αιώνα εφαρμόζεται η τεχνική της κερατεκτομής με νυστέρι και αργότερα με μικροκερατόμο, κύριος εκπρόσωπός της ο Ρώσος οφθαλμίατρος *Svyatoslav Nikolayevich Fyodorov* (1927-2000).

Το 1981 ο *John Taboada* ανακοινώνει ότι ένα excimer laser μπορεί να προκαλέσει μικροχειρουργική αφαίρεση ιστού από το στρώμα του κερατοειδή. Σύντομα ο *Steven Trokel* εφαρμόζει το excimer laser κι εμφανίζεται στην διαθλαστική χειρουργική ο όρος φωτοαποδομή ή φωτοαποδόμηση: ένας ισχυρός παλμός laser δημιουργεί τοπικά εξαέρωση υλικού. Η πρώτη τεχνική που αναπτύχθηκε ήταν η επιφανειακή φωτοδιαθλαστική κερατεκτομή PRK (PhotoRefractive Keratectomy) το 1987 από τον *Theo Seiler* στο Βερολίνο. Λίγο αργότερα, το 1989, αναπτύχθηκε στη Κρήτη η τεχνική LASIK (Laser Assisted In-situ Keratomileusis) από τον καθηγητή Οφθαλμολογίας *Ιωάννη Γ. Παλλήκαρη*, στην οποία η διόρθωση της διαθλαστικής ανωμαλίας δεν γίνεται στην επιφάνεια, αλλά στο εσωτερικό του κερατοειδούς.

Δυο παραλλαγές της επιφανειακής φωτοδιαθλαστικής χειρουργικής είναι η LASEK και Epi-LASIK. Και οι δυο βασίζονται στην «επαναχρησιμοποίηση» του αφαιρούμενου επιθηλίου, το οποίο ωστόσο σταδιακά αποκαθίσταται από νέο.

1.3.1 Excimer laser

Ο όρος **Laser**, είναι το ακρωνύμιο του όρου "**Light Amplification by Stimulated Emission of Radiation**", που σημαίνει, «Ενίσχυση του Φωτός από Εξαναγκασμένη Εκπομπή Ακτινοβολίας». Στις μέρες μας η τεχνολογία Laser έχει αναπτυχθεί σημαντικά και σε συνδυασμό με την κατανόηση της επίδρασής της πάνω στους ιστούς, έχει επιτευχθεί η χρήση των ακτίνων Laser σε πλήθος ιατρικών εφαρμογών με στόχο την συμβολή στην καλύτερη ποιότητα ζωής για τον άνθρωπο. Το είδος αλληλεπίδρασης της ακτινοβολίας laser με την ύλη εξαρτάται από τα χαρακτηριστικά της ακτινοβολίας καθώς και από το είδος του υλικού. Χαρακτηριστικά της ακτινοβολίας είναι: α) το μήκος κύματος, β) η ενέργεια ανά μονάδα επιφάνειας ή όγκου και γ) η διάρκεια ακτινοβόλησης (CW) ή το εύρος παλμού και η συχνότητα βολών, όταν πρόκειται για παλμικό (PW).

Τα Excimer laser (laser διεγερμένων διμερών) είναι παλμικές πηγές υπεριώδους ακτινοβολίας, χαμηλής συμφωνίας, μονοχρωματικότητας και κατευθυντικότητας, στα οποία το ενεργό μέσο είναι ένα δι-ατομικό σύστημα ευγενούς αερίου - αλογόνου το οποίο παρουσιάζει δέσμιες καταστάσεις μόνο κατά την περίπτωση που αυτό είναι ηλεκτρονικά διεγερμένο. Διεγερμένα διμερή (όπως λ.χ. το ArF) τα οποία δεν υφίστανται στη θεμελιώδη ηλεκτρονική στάθμη, μπορούν να σχηματιστούν κατά τη διάρκεια ηλεκτρικών εκκενώσεων υψηλής τάσης μέσω μειγμάτων αερίων που περιέχουν τα εν λόγω στοιχεία. Τα διεγερμένα διμερή έχουν τυπικό χρόνο ζωής της τάξης των μερικών nsec και διασπώνται αυθόρμητα μέσω μίας αντίδρασης όπως η ακόλουθη:

$$\boldsymbol{Ar^*F \rightarrow Ar + F + \gamma\ (6.4\ \mathrm{eV})}$$

Η διάσπαση των διμερών ταυτόχρονα με την ακτινοβόληση, γρήγορα καθιστά το ενεργό μέσο διαφανές στην ακτινοβολία που εκπέμπει, καθώς η αντίστροφη

μετάβαση (από τη θεμελιώδη στάθμη προς τη διεγερμένη) δεν μπορεί να πραγματοποιηθεί. Στην υψηλή ενεργό διατομή για την εξαναγκασμένη διάσπαση του διμερούς οφείλεται η υψηλή ενίσχυση που έχουν τα laser αυτά και συνεπώς η χαμηλή ανάδραση που τυπικά χρησιμοποιείται. Στην υψηλή ενίσχυση (και στη χαμηλή ανάδραση) οφείλεται κατά κύριο λόγο η χαμηλή κατευθυντικότητα των Excimer laser καθώς στην κοιλότητα δεν εγκαθίστανται ρυθμοί (modes) με τον τρόπο που αυτό συμβαίνει στα laser υψηλής ανάδρασης.

Τα πρώτα πειράματα για την αξιολόγηση των Excimer laser ως μέσα για την πραγματοποίηση φωτο-εκτομών στον κερατοειδή, πραγματοποιήθηκαν στο τέλος της δεκαετίας του 1980.[7] Το συμπέρασμα που προέκυψε άμεσα ήταν ότι το ArF Excimer laser (λ=193nm) είναι το καταλληλότερο από τα διαθέσιμα Excimer laser για την εκτομή επιφανειακών στοιβάδων του κερατοειδή λόγω της μικρής σχετικά θερμικής βλάβης που προκαλεί στον υποκείμενο ιστό, της ακρίβειας του βάθους της εκτομής και της ποιότητας της επιφάνειας μετά τη φωτοεκτομή.

Στην εικόνα φαίνονται τα φάσματα απορρόφησης της αιμογλοβίνης, των πρωτεινών, της μελανίνης και του νερού. Το Excimer απορροφάται από τις πρωτείνες και το νερό το οποίο είναι σημαντικό, γιατί έτσι έχουμε μεγάλη απορρόφηση στον κερατοειδή σε επίπεδο των δέκατων του μικρού, που είναι και απαραίτητο για την διαδικασία της φωτοαποδόμησης.

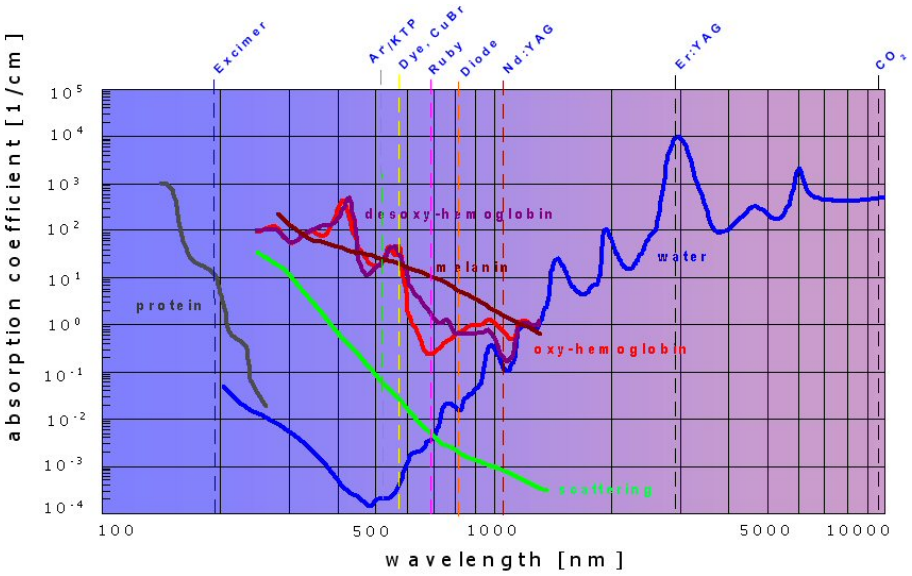

Χαρακτηριστικά φάσματα απορρόφησης πρωτεινών, μελανίνης, αιμογλοβίνης και νερού στις περιοχές του υπερύθρου έως και του εγγύς υπεριώδους.

1.3.2 Ο μηχανισμός της εκρηκτικής φωτοαποδόμησης

Ο παλμός του laser που πέφτει στον κερατοειδή και απορροφάται από ένα επιφανειακό στρώμα, με εκτιμούμενο βάθος διείσδησης μερικά δέκατα του μικρόμετρου. Κατά την απορρόφηση γίνονται διασπάσεις των μοριακών δεσμών των μορίων του κερατοειδούς (ίνες κολλαγόνου, πρωτεογλυκάνες, κλπ) με φωτοχημικές διεργασίες. Ταυτόχρονα με την φωτοδιάσπαση, τα υπολλείματά της εκτονώνονται γρήγορα και υπό πίεση αποκτούν υπερηχητικές ταχύτητες και απομακρύνονται σε χρόνους της τάξης των μερικών μικρών του δευτερολέπτου. Σε περίπτωση που η πυκνότητα ενέργειας είναι χαμηλότερη από μία συγκεκριμένη τιμή που ονομάζεται κατώφλι φωτοεκτομής (ablation threshold), η φωτοδιάσπαση δεν επιτελείται. Για τον ανθρώπινο κερατοειδή το κατώφλι φωτοαποδόμησης είναι 40 mJoules/cm^2.

Για την διενέργεια διαθλαστικών εκτομών με την χρήση των Excimer Laser, είναι πολύ σημαντικής και καθοριστικής σημασίας η ποιότητα της φωτοαποδόμησης. Η σωστή ευθυγράμιση των οπτικών ενός Laser και η «σωστή» κατανομή ενέργειας της δέσμης που πέφτει στον κερατοειδή δίνουν πιο ομαλές και ομοιόμορφες επιφάνειες εκτομής.

Φωτοδιαθλαστική κερατεκτομή (PRK), LASIK, Epi-LASIK.

Όπως προαναφέρθηκε, κάθε παλμός του ArF Excimer laser επιφέρει τη δημιουργία ενός κρατήρα στην επιφάνεια του κερατοειδή με βάθος της τάξης των 0.3μm και διατομή αντίστοιχη της διατομής της δέσμης που τον προκάλεσε. Η κατάλληλη υπέρθεση ενός αριθμού τέτοιων κρατήρων μπορεί να οδηγήσει σε μία κατανομή φωτοεκτομής η οποία να εκτείνεται σε μεγάλο τμήμα της πρόσθιας επιφάνειας του κερατοειδή και να οδηγήσει σε αλλαγή της καμπυλότητάς του.

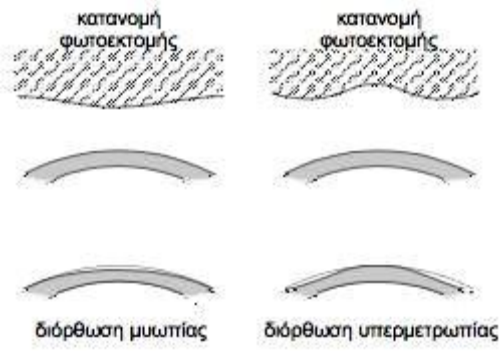

Κατανομές φωτοεκτομής που οδηγούν σε αλλαγή της καμπυλότητας του κερατοειδή. Αριστερά, κατανομή φωτοεκτομής η οποία οδηγεί σε επιπέδωση της πρόσθιας επιφάνειας του κερατοειδή με σκοπό τη διόρθωση μυωπίας. Δεξιά, αύξηση της καμπυλότητας της κεντρικής ζώνης του κερατοειδή για τη διόρθωση υπερμετρωπίας.

Η αλλαγή της καμπυλότητας πραγματοποιείται σε μία ζώνη η οποία είναι κατά το δυνατόν μέγιστη προκειμένου να είναι μεγαλύτερη από τη (φαινόμενη) διάμετρο της κόρης σε όλες τις συνθήκες φωτισμού. Για την περίπτωση της διόρθωσης μυωπίας το κεντρικό βάθος της εκτομής δίνεται προσεγγιστικά από την εξίσωση του Munnerlyn:

$$KB = (\Delta\Phi/3)\ \delta^2$$

όπου *KB* το κεντρικό βάθος σε μm, ΔΦ η επιθυμητή αλλαγή της διαθλαστικής ισχύος του κερατοειδή σε διοπτρίες, και *δ* η διάμετρος της ζώνης φωτοεκτομής σε mm. Για την επιλογή της διαμέτρου της ζώνης φωτοεκτομής στην οποία θα πραγματοποιηθεί η διόρθωση πρέπει να συναξιολογηθούν η μέγιστη διάμετρος της κόρης του οφθαλμού που διορθώνεται, η επιδιωκόμενη διόρθωση και το διαθέσιμο πάχος του κερατοειδή. Καθώς είναι επιθυμητό να μην προκληθεί άσκοπη εκτομή κερατοειδικού ιστού, οι παράμετροι αυτοί σταθμίζονται κατά τη φάση του σχεδιασμού της επέμβασης. Στην επόμενη γραφική παράσταση καθίσταται φανερό ότι για τη διόρθωση υψηλής μυωπίας το απαιτούμενο πάχος του κερατοειδή που πρέπει να αφαιρεθεί από το κέντρο της οπτικής ζώνης είναι πολύ υψηλό στην περίπτωση που η διόρθωση επιχειρηθεί σε μεγάλη διάμετρο. Αυτό είναι επιθυμητό να αποφευχθεί εκτός και εάν η διάμετρος της κόρης του ασθενή είναι αντίστοιχα μεγάλη σε σκοτοπικές συνθήκες.

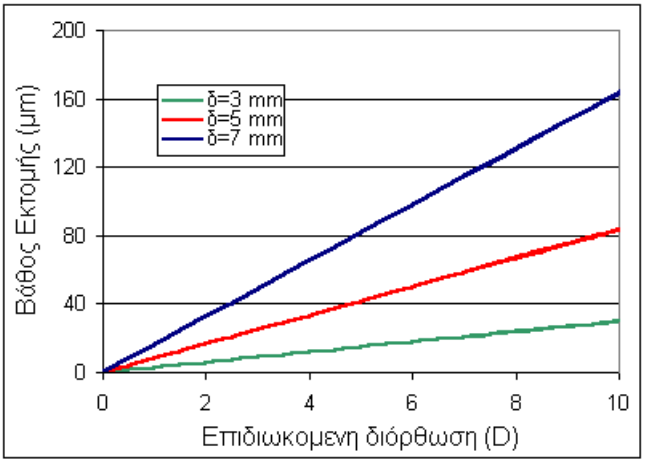

Γραφική παράσταση της εξίσωσης του Munnerlyn, για τρεις διαφορετικές διαμέτρους της ζώνης φωτοεκτομής.

Τα συστήματα laser διαθλαστικής χειρουργικής πέραν της κοιλότητας ArF, περιλαμβάνουν κατάλληλο οπτικό σύστημα το οποίο κατευθύνει τη δέσμη στον κερατοειδή προκειμένου να παραχθεί η επιθυμητή φωτοεκτομή. Επίσης, περιλαμβάνουν ένα σύνολο από υποσυστήματα, ελέγχου της ευθυγράμμισης (eye tracking), ελέγχου εστίασης, μέτρησης της αποδιδόμενης ενέργειας / παλμό, και αυτοελέγχου της λειτουργίας τους. Τη λειτουργία του όλου συστήματος διαχειρίζεται ένας ηλεκτρονικός υπολογιστής στον οποίο γίνεται και προεγχειρητικά ο υπολογισμός της κατανομής των παλμών που θα επιφέρουν την επιθυμητή διόρθωση. Οι κατανομές αυτές μπορούν να είναι εκ περιστροφής συμμετρικές (τμήματα σφαίρας ή επιμήκους ελλειψοειδούς) για τη διόρθωση μυωπίας και υπερμετρωπίας, τορικού σχήματος για την ταυτόχρονη διόρθωση αστιγματισμού και αυθαίρετες για τη διόρθωση γεωμετρικών ανωμαλιών της επιφάνειας του κερατοειδή.

Η αλλαγή της καμπυλότητας του κερατοειδή προκειμένου να είναι μόνιμη, πρέπει να πραγματοποιηθεί στο στρώμα του κερατοειδή. Για το σκοπό αυτό ακολουθούνται μέχρι σήμερα δύο διαφορετικές τεχνικές.

1.3.3 Τεχνικές

Επιφανειακές φωτοεκτομές

1. **Επιφανειακή φωτοδιαθλαστική κερατεκτομή –PRK**

Στην τεχνική PRK (Photorefractive Keratectomy), το επιθήλιο του κερατοειδή αφαιρείται μηχανικά με απόξεση ή με την χρήση αλκοόλης (διάλυμα 20%). Στη συνέχεια η στοιβάδα του Bowman και το στρώμα του κερατοειδή υπόκεινται σε φωτοεκτομή προκειμένου να επιτευχθεί η επιθυμητή διόρθωση. Κατά τις πρώτες 3-5 ημέρες μετά την επέμβαση, το επιθήλιο του κερατοειδή έχει αναπλαστεί και καλύπτει την ακτινοβολημένη περιοχή ακολουθώντας το νέο σχήμα της επιφάνειας. Μέχρι την ολοκλήρωση της επανεπιθηλιοποίησης του κερατοειδή, τοποθετείται μαλακός φακός επαφής στην επιφάνεια του κερατοειδή. Η τεχνική PRK θεωρείται ασφαλής και αποτελεσματική μέθοδος για τη διόρθωση χαμηλών και μέσων διαθλαστικών σφαλμάτων. Σπάνιες επιπλοκές είναι η υποεπιθηλιακή θόλωση του κερατοειδή και η υποτροπή του διαθλαστικού σφάλματος.

2. **Epi-LASIK**

Προκειμένου να συνδυαστούν τα πλεονεκτήματα των δύο τεχνικών που προαναφέρθηκαν, αναπτύσσεται στο Πανεπιστήμιο Κρήτης η τεχνική epi-LASIK στην οποία η φωτοεκτομή πραγματοποιείται κάτω από έναν επιθηλιακό κρημνό ο οποίος έχει δημιουργηθεί με τη βοήθεια ειδικού εργαλείου το οποίο διαχωρίζει μηχανικά τη στοιβάδα των επιθηλιακών κυττάρων διατηρώντας τη συνέχειά της. Μετά τη φωτοεκτομή η επιφάνεια του κερατοειδή καλύπτεται από τα κύτταρα του επιθηλίου που αφαιρέθηκαν πριν την ακτινοβόληση. Εικάζεται, ότι με αυτόν το τρόπο θα μένει σε χαμηλά επίπεδα η επουλωτική δραστηριότητα στον κερατοειδή όπως

συμβαίνει στην τεχνική LASIK και ταυτόχρονα ο κερατοειδής δεν θα υπόκειται στον κίνδυνο των πιθανών επιπλοκών που σχετίζονται με την τεχνική αυτή.

Εν τω βάθει φωτοεκτομές

1. LASIK

Η τεχνική LASIK[8] (Laser in-situ Keratomileusis) η οποία αναπτύχθηκε και εφαρμόστηκε για πρώτη φορά στο Πανεπιστήμιο Κρήτης, συνίσταται στη δημιουργία ενός κερατοειδικού κρημνού πάχους μέχρι 140μm με χρήση ειδικού εργαλείου (μικρο-κερατόμος) ή με τη χρήση femtosecond laser, και στην έκθεση του υποκείμενου στρώματος του κερατοειδή στη φωτοεκτομή. Ο κερατοειδικός κρημνός επανατοποθετείται στην επιφάνεια του ακτινοβολημένου στρώματος με αποτέλεσμα την ταχύτερη αποκατάσταση της όρασης, τη μείωση του μετεγχειρητικού πόνου και την ελαχιστοποίηση της επουλωτικής δραστηριότητας στον κερατοειδή. Η τεχνική LASIK χρησιμοποιείται διεθνώς σαν μέθοδος επιλογής για τη διόρθωση μέσων και υψηλών διαθλαστικών σφαλμάτων. Οι πιθανές επιπλοκές στην τεχνική LASIK προέρχονται κυρίως από δυσλειτουργίες του μικροκερατόμου με επακόλουθες ανωμαλίες του κρημνού, και από την κερατεκτασία η οποία σχετίζεται με την διαταραχή της μηχανικής σταθερότητας του κερατοειδή λόγω αφενός της δημιουργίας του κρημνού και αφετέρου της φωτοεκτομής σε περιπτώσεις διόρθωσης υψηλών διαθλαστικών σφαλμάτων.



Διαδικασία τεχνικής LASIK: 1-3) Δημιουργία κρημνού με τη βοήθεια μικροκερατόμου, 4) Έγερση κρημνού, 5-6) Εφαρμογή Excimer laser και αφαίρεση ιστού, 7-8) Επαναφορά κρημνού.

1.4 Αντίδραση Ιστών Κερατοειδή σε τραύμα

Οι ιστοί του οφθαλμού, όπως και οι άλλοι ιστοί του ανθρώπινου σώματος, αντιδρούν στον τραυματισμό με μια οξεία φλεγμονή που ακολουθείται από ανάπτυξη αγγείων και επούλωση της πληγής. Αυτές οι αντιδράσεις μπορούν να αλλάξουν ριζικά την αρχιτεκτονική και την ειδική λειτουργία στον ιστό με πιθανότητα σοβαρών επιπτώσεων στην όραση.

Οι επί μέρους αντιδράσεις του κερατοειδή σε τραύματα συνοψίζονται παρακάτω:

- Το επιθήλιο του κερατοειδούς αναγεννάται εκ του σκληροκερατοειδούς ορίου (επιθηλιακά stem cells) και εξαπλώνεται γρήγορα κατά μήκος του κερατοειδούς.
- Η στοιβάδα του Bowman δεν αναγεννάται.
- Τα κερατοκύτταρα μεταλλάσσονται σε ινοβλάστες για να επουλώσουν τις πληγές του στρώματος.
- Η Δεσκεμέτειος μεμβράνη δεν αναγεννάται.
- Το ενδοθήλιο του κερατοειδούς ομαλοποιεί τις ατέλειες γλιστρώντας μέσα σε αυτές και δημιουργώντας έτσι δευτερογενείς στοιβάδες στη Δεσκεμέτειο μεμβράνη: η μεμβράνη είναι ελαστική και συχνά υποχωρεί στην άκρη του ελλείμματος.

1.4.1 Κλινική επίπτωση της κερατοειδικής επουλωτικής αντίδρασης

Ουλές (πολλαπλασιασμός ινοβλαστών), κυτταρική υπερπλασία, και εναπόθεση κολλαγόνου συνυπάρχουν κατά τη διάρκεια της αντίδρασης του οφθαλμού με ακτινοβολία laser. Έχουν σαφείς επιπτώσεις στην διάθλαση και το προφίλ των εκτροπών. Οι ουλές ή το haze οδηγούν σε μείωση της ευαισθησίας αντίθεσης (contrast sensitivity). Η ακανόνιστη εναπόθεση των κυττάρων ή το κολλαγόνο είναι υπεύθυνο για την καθυστέρηση της θεραπείας ή τη γένεση ανώτερης τάξης οπτικών εκτροπών.

Μια φαρμακολογική παρέμβαση που μεταβάλλει μετεγχειρητικά την επουλωτική δραστηριότητα του κερατοειδούς, προσπαθεί να καταστείλει το υποεπιθηλιακό haze και την υποδιόρθωση μετά από εκτομή. Ενώ διαθέσιμοι επουλωτικοί παράγοντες όπως κορτικοστεροειδή και αντιμεταβολίτες (μιτομυκίνη C) είναι αποτελεσματικοί,[9-13] είναι μη ειδικοί και έχουν πιθανές επικίνδυνες παρενέργειες. Χειρουργικές τεχνικές μπορούν επίσης να τροποποιηθούν για να μετατρέψουν την επουλωτική αντίδραση σε κλινικό πλεονέκτημα. Μια λεπτομερής κατανόηση των διαφόρων κυτταρικών και μοριακών διαδικασιών που ρυθμίζουν τις αντιδράσεις επούλωσης των πληγών με laser θα βοηθήσει σε επιπρόσθετες θεραπευτικές στρατηγικές που μπορούν να μετριάσουν τις δυσμενείς επιπτώσεις και πιο συγκεκριμένα να διαμορφώσουν διαθλαστικά οφέλη. Με αυτή τη γνώση, ένας χειρουργός μπορεί να προγραμματίσει με αυτοπεποίθηση ένα προφίλ φωτοαποδόμησης, γνωρίζοντας ότι τα αποτελέσματα θα είναι περισσότερο προβλέψιμα και αναπαραγώγιμα.



Micrographs της διασύνδεσης μεταξύ του κερατοειδούς επιθήλιο και το στρώμα (μαϊμού) σε περιοχές της ριζικής θεραπείας των excimer laser 6 μήνες μετά την έκθεση. Top: κεντρική περιοχή της ριζικής θεραπείας. Κάτω: περιφερειακή περιοχή της ριζικής θεραπείας. Top: Ανακοίνωση για την κανονικότητα της βασικής οργάνωσης στις κεντρικές περιοχές, καθώς και μια σχεδόν φυσιολογική αριθμός των κυττάρων στο επιθήλιο υπερκείμενο. Κάτω: Η αύξηση του αριθμού των στρωμάτων των κυττάρων εντός του επιθηλίου φαίνεται στην άκρη του την εκτομή. Το βέλος δείχνει την κατεύθυνση της βλάβης κέντρο. Μπαρ = 50 μικρά (μm).

Επιθηλιακή επουλωτική αντίδραση

Μετά από 6 χιλιοστά διαμέτρου (mm) εκτομή excimer του κερατοειδή χιτώνα, τα επιθηλιακά κύτταρα μεταναστεύουν πάνω από το ελεύθερο κερατοειδικό στρώμα σε 1 έως 3 ημέρες.[14-16] Στοιχεία από μελέτες σε ζώα και ανθρώπους της κερατοειδικής επουλωτικής αντίδρασης μετά από κερατεκτομή excimer laser έχουν δείξει ότι υπάρχει μια τάση για το επιθήλιο να υπερπλασιαστεί πάνω από τη ζώνη εκτομής, η οποία είναι πιο έντονη σε nontapered εκτομές.[14,17-24] Επιπλέον, η επιθηλιακή επιφάνεια δεν ανακλά πλήρως τις ανωμαλίες της επιφάνειας της στρωματικής ζώνης εκτομής.[20-23] Σε επιθηλιακές ατέλειες η ανάπλαση του επιθηλίου του κερατοειδούς έχει ως αποτέλεσμα επιθηλιακό resurfacing.[24,25] Η αναμόρφωση της δομής του επιθηλίου, ωστόσο, καθυστερεί μέχρι 2 και 3 μήνες μετά την κερατεκτομή.[25,26] Με τη χρήση ηλεκτρονικής μικροσκοπίας (ΕΜ) και απεικόνιση της βασικής μεμβράνης, και των ινώδων συστατικών του κερατοειδούς, αποδεικνύεται επανεμφάνιση των δομών πρόσφυσης (ημιδεσμοσώματα) του επιθηλίου μετά από κερατεκτομές.[26-35] ΕΜ αναλύσεις του κερατοειδικού επιθηλίου στις ζώνες της βασικής μεμβράνης σε οφθαλμούς πίθηκου έχουν δείξει ασυνέχειες και πάχυνση της βασικής μεμβράνης ως 18 μήνες μετεγχερητικά.[14,17,18,36,37] Εξομάλυνση της βασικής μεμβράνης και των ημιδεσμοσωμάτων παρατηρήθηκαν 9 μήνες μετά τη φωτεκτομή. Τα δεδομένα από κερατοειδικά δείγματα[38] έδειξαν ότι, μετά από φωτεκτομή, το 29% των κυττάρων

είχαν φυσιολογική βασική μεμβράνη σε 6 μήνες, σε σύγκριση με το 86% σε 15 μήνες. Τα ινίδια πρόσφυσης αρχικά μειώνονται, ενώ παρουσιάζουν σταδιακή αύξηση μετά το πέρας 6 μηνών. Οι μη κανονικά διατεταγμένες ίνες κολλαγόνου είναι εμφανείς στους 9 μήνες (μέγιστη εμφάνιση φαινομένου), παράλληλα με μειωμένη εμφάνιση κερατοκυττάρων παρακείμενα της ζώνης επούλωσης. Τα δεδομένα αυτά επιβεβαιώνουν τα ευρήματα των προηγούμενων μελετών και δείχνουν ότι σημαντικές αλλαγές του κερατοειδικού επιθηλίου πρόσφυσης και της βασικής μεμβράνης είναι εμφανείς ακόμα και μετά από 6 μήνες και δεν ομαλοποιούνται μέχρι 1 έτος. Λαμινίνη, που περιέχεται σε φυσιολογικούς κερατοειδείς μέσα και κάτω από τη βασική μεμβράνη, εντοπίστηκε στο πρόσθιο στρώμα ήδη από την 1η εβδομάδα μετά την επούλωση.[14] Τύπος ΙΙΙ κολλαγόνου, που συνήθως εμφανίζενται σε ουλές κερατοειδούς, αλλά όχι στον φυσιολογικό κερατοειδή, αρχίζει να εμφανίζεται κάτω από το επιθήλιο 3 εβδομάδες μετά την επέμβαση και παραμένει στο πρόσθιο στρώμα. Η μεμβράνη του Bowman, η οποία είναι ένας ακυτταρικός χιτώνας ο οποίος δεν αναγεννάται μετά από τη φωτεκτομή, ενώ οι άκρες της διατηρούν τη κωνική τους εμφάνιση μετά από μία διαβαθμισμένη εκτομή (transition zone). Ο ακριβής φυσιολογικός ρόλος του χειτώνα της Bowman δεν είναι σαφής. Μια μακροχρόνια, αλλά πειραματικά αναπόδεικτη υπόθεση ήταν ότι ο χειτώνας αυτός παρέχει σημαντική συμβολή στη βιομηχανική σταθερότητα του κερατοειδούς. Ιστολογικά, η άποψη αυτή έγινε εύκολα αποδεκτή, επειδή οι ίνες κολλαγόνου στο στρώμα της Bowman είναι παράλληλα προσανατολισμένεςστο χώρο και άρρηκτα συνδεδεμένες. Ωστόσο, τα πειράματα των μονοαξονικών αναλύσεων τάσης-παραμορφώσης που έχουν γίνει σε ex vivo οφθαλμούς ανθρώπου έδειξαν ότι το στρώμα της Bowman δεν συμβάλλει σημαντικά στην κερατοειδική σταθερότητα.[39]

Επουλωτική αντίδραση Στρώματος

Η επουλωτική αντίδραση στο στρώμα του κερατοειδή πραγματοποιείται σε τέσσερις φάσεις. Στην πρώτη φάση, τα κερατοκύτταρα που συνορεύουν με την περιοχή της φωτεκτομής αποπίπτουν, αφήνοντας μια ζώνη που στερείται κυττάρων. Αυτός ο κυττρικός θάνατος θέτει σε λειτουργία τον μηχανισμό της επουλωτικής αντίδρασης.[40,41]

Κατά τη δεύτερη φάση, τα κερατοκύτταρα τα οποία γειτονεύουν με την περιοχή των νεκρών κυττάρων πολλαπλασιάζονται για να επανεπικοιστεί εκ νέου η ακυτταρική περιοχή. Στο πλαίσιο της δεύτερης φάσης της στρωματικής επούλωσης, τα κερατοκύτταρα μετατρέπονται σε ινοβλάστες και μεταναστεύουν στην περιοχή του τραύματος. Αυτή η μετανάστευση μπορεί να διαρκέσει έως και μία εβδομάδα.

Αυτή η ίδια η διαδικασία μπορεί να αναπαραχθεί όταν τα κερατοκύτταρα είναι απομονωμένα από το στρώμα του κερατοειδούς και καλλιεργούνται στον serum-containing medium. Από τη στιγμή που αυτά τα κύτταρα έχουν υποκαλλιεργηθεί, αποκτούν φαινότυπο των ινοβλαστών. Οι επισκευαστικοί ινοβλάστες ενεργοποιούν τη σύνθεση της αλυσίδας α5 ιντεγκρίνης που οδηγεί στο σχηματισμό της a5b1 ιντεγκρίνης ετεροδιμερές, το κλασικό υποδοχέα ινονεκτίνης. Αυτό συμβαίνει ταυτόχρονα με εναπόθεση της φιμπρονεκτίνης στην περιοχή της φωτεκτομής.

Στη τρίτη φάση της επουλωτικής αντίδρασης του στρώματος, οι ινοβλάστες είναι πιθανόν να μετατραπούν σε μυιονοβλάστες. Αυτό συμβαίνει αμέσως μετά τη φωτεκτομή. Οι μυοινοβλάστες εμφανίζονται σαν αστρικά κύτταρα, είναι πολύ ανακλαστικά, αλλά είναι περιορισμένα στην περιοχή της φωτεκτομής. Η έκταση της μετατροπής σε μυοινοβλάστες εξαρτάται από το τύπο της εκτομής. Η όλη διαδικασία χρειάζεται μέχρι ένα μήνα για να γίνει εμφανής.

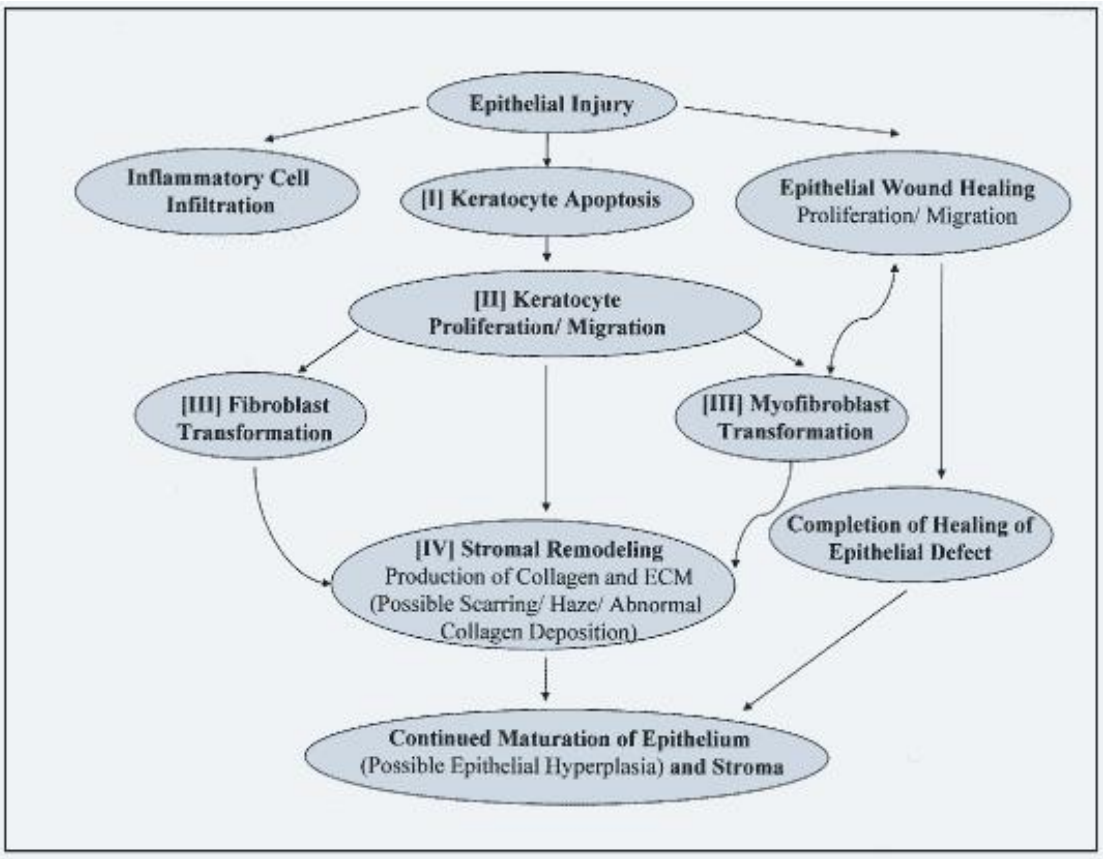

Schematic of wound healing after excimer ablation. To simplify the diagram, only important events are illustrated. The four phrases of stromal wound healing are: [I] Keratocytes adjacent to epithelial debridement undergo apoptosis. [II] Keratocytes (fibroblasts) repopulate area adjacent to the apoptosis site. [III] Keratocytes transform into fibroblasts or myofibroblasts. [IV] Stromal remodeling occurs. Although exact details remain to be studied, the inflammatory cells likely play important roles throughout the healing process (not shown).

1.4.2 Παράγοντες που συμμετέχουν στην επουλωτική αντίδραση μετά από φωτοδιαθλαστική επέμβαση

Κυτταροκίνες μεταξύ κερατοειδικών επιθηλιακών κυττάρων και στρωματικών ινοβλαστών οι κυτταροκίνες που εμφανίζονται είναι πολύπλοκες και μπορεί να κατηγοριοποιηθούν σε τέσσερις γενικές μορφές.[45,46] Παρόλο που αυτές οι μορφές βασίζονται σε in vitro μελέτες και αντιπροσωπεύουν απλοποιημένα και ανολοκλήρωτα μοντέλα της αλληλεπίδρασης επιθήλιου-στρώματος, παρέχουν χρήσιμες πληροφορίες για την κατανόηση της κυτταρικής αντίδρασης. Στο τύπου I μονοπάτι σηματοδότησης, το κερατοειδικό επιθήλιο παράγει κυτταροκίνες οι οποίες έχουν επίδραση στους μυοινοβλάστες του κερατοειδικού στρώματος (TGFa, IL-1ß, και PDGF-ß). Στο τύπου II, υπάρχει αμοιβαία επικοινωνία μεταξύ επιθηλίου και των στρωματικών ινοβλαστών στην οποία και τα δυο είδη κυττάρων παράγουν κυτταροκίνες και τους υποδοχείς τους (IGF-1, TGF-ß1, TGF-ß2, LIF, και bFGF). Στο τύπου III, στρωματικοί ινοβλάστες παράγουν κυτταροκίνες που επηρεάζουν το κερατοειδικό επιθήλιο (KGF και HGF). Τέλος, στο τύπου IV, οι επιθηλιακοί και στρωματικοί ινοβλάστες παράγουν κυτταροκίνες των οποίων οι υποδοχείς εκφράζονται μόνο με κύτταρα του ανοσοποιητικού συστήματος (M-CSF και IL-8). Τα κύτταρα του δακρυϊκού αδένα επίσης συνθέτουν και εκκρίνουν κυτταροκίνες όπως EGF και TGF, τα οποία επηρρεάζουν τη κερατοειδική επουλωτική αντίδραση.

Table 25-1

Patterns of Epithelial-Fibroblast Interaction Mediated by Cytokines

Type I	*Epithelium secretes:*	*Receptors in fibroblasts for:*
	TGF-a	EGFR
	IL-1ß	IL-1R
	PDGF-ß	PDGFR-ß
Type II	*Epithelium and fibroblasts secrete and have receptors for:*	
	IGF-1, TGF-β1, TGF-β2, LIF, bFGF	
Type III	*Fibroblasts secrete:*	*Receptors in epithelium for:*
	KGF	KGFR
	HGF	HGFR (c-met)
Type IV	*Epithelium or fibroblasts secrete:*	*Receptors in immune cells for:*
	M-CSF	M-CSFR
	IL-8	IL-8R

TGF = transforming growth factor; EGFR = epidermal growth factor receptor; IL = interleukin; IL-1ß = interleukin-1 receptor; PDGR = platelet-derived growth factor; PDGF-ß = platelet-derived growth factor receptor; IGF = insulin-like growth factor; LIF = leukemia inhibitory factor; bFGF (FGF-2) = basic fibroblast growth factor; KGF = keratinocyte growth factor; HGF = hepatocyte growth factor; HGFR (c-met) = hepatocyte growth factor receptor; M-CSF = macrophage colony-stimulating factor; M-CSFR = macrophage colony-stimulating factor receptor; IL-8R = interleukin-8-receptor.

Adapted from Li DQ, Tseng SC. Three patterns of cytokine expression potentially involved in epithelial-fibroblast interactions of human ocular surface. *J Cell Physiol.* 1995;163:61-79.

Ο μετασχηματισμός του αυξητικού παράγοντα (TGF)-ß και του βασικού παράγοντα ανάπτυξης ινοβλαστών (bFGF, FGF-2) έχουν αντίθετες συνέπειες για τα στρωματικά κύτταρα κατά τη διάρκεια της επούλωσης των πληγών και σε συνθήκες καλλιέργειας. Ο TGF-ß1 (και activin A) διεγείρει την μυοινοβλαστική διάκριση.[47-49] Κυτταροκίνες όπως FGF-2 και τα αιμοπετάλια αυξητικού παράγοντα (PDGF) αναστέλλουν τέτοιους μετασχηματισμούς.[44,50] Επιπλέον, η FGF -2 φαίνεται να προκαλεί τη μετατροπή μυοινοβλαστών σε ινοβλάστες.[51]

Τα αντίθετα αποτελέσματα των FGF-2 και TGF- ß, σύμφωνα με μελέτες, αυτοί οι δύο παράγοντες ανάπτυξης συμμετέχουν σε διάφορα μονοπάτια σηματοδότησης και οι οδοί συγκλίνουν για τη ρύθμιση των Smad πρωτεϊνών στην ίδια κατεύθυνση με τους TGF-β υποδοχείς (TßRI και TßRII) .[51-54]

1.4.3 Διαμόρφωση του κερατοειδικού τραύματος μετά από Διαθλαστική Χειρουργική

Η ανάπτυξη κερατοειδικής θόλωσης μπορεί να εμφανιστεί σε διάστημα 2 ημερών έως 2 μηνών μετά από διαθλαστική χειρουργική. Επίσης μπορεί να μεγιστοποιηθεί σε ένταση στους πρώτους 6 μήνες, και μπορεί να διαρκέσει έως και 18 μήνες για να μέχρι να υποστρέψει.[57] Είναι ευρέως αποδεκτό ότι η κερατοειδική θόλωση διαμορφώνεται από τα γεγονότα που περιβάλλουν τη στρωματική επουλωτική αντίδραση. Οι παράγοντες που προκαλούν σχηματισμό κερατοειδικής θόλωσης είναι οι επιθηλιακές και οι επιφανειακές παρατυπίες, τα ενεργά κερατοκύτταρα, οι υποεπιθηλιακές εναποθέσεις, και η απώλεια κερατοκυττάρων.

Η επίσπευση της επιθηλιακής επούλωσης σε PRK και LASEK μπορεί να κλιμακώσει στρωματικές αντιδράσεις, ελαχιστοποιώντας έτσι την εμφάνιση κερατοειδικής θόλωσης. Μελέτες σε οφθαλμούς κουνελιού έδειξαν ότι τοπική ενστάλαξη ιντερφερόνης-α τέσσερις φορές ημερησίως για 5 εβδομάδες μείωσαν τον σχηματισμό κερατοειδικής θόλωσης μετά από PRK.[58] Η προσθήκη δεξαμεθαζόνης τοπικά, είχε ως αποτέλεσμα τη μείωση της κερατοειδικής θόλωσης ακόμη περισσότερο.

Τα τοπικά κορτικοστεροειδή έχουν ως σκοπό να παρέμβουν στη σύνθεση του DNA, μειώνοντας τη σύνθεση κολλαγόνου, και να μειώσουν τη κυτταρική δραστηριότητα, με αποτέλεσμα την αναστολή των ενεργοποιημένων κερατοκυττάρων. Τα κορτικοστεροειδή έχουν χρησιμοποιηθεί για την ελαχιστοποίηση της ανάπτυξης κερατοειδικής θόλωσης μετά φωτοδιαθλαστική επέμβαση. Αν και αποτελεσματική, η αποτελεσματικότητά της στην πρόληψη σχηματισμού κερατοειδικής θόλωσης είναι περιορισμένη και παρωδική.[10,12,13] Η

χρήση δικλοφενάκης μειώνει προσταγλανδινών Ε και φλεγμονοδών κυττάρων εντός του κερατοειδικού στρώματος και μετά από επεμβάσεις επιφανειακής κερατεκτομής. Η παρατεταμένη χρήση αυτών των φαρμάκων, ωστόσο, έχει μειονεκτήματα.[61]

Η μιτομυκίνη C μειώνει την επίπτωση εμφάνισης της κερατοειδικής θόλωσης που σχετίζεται με την επούλωση του κερατοειδούς μετά από φωτοδιαθλαστική επέμβαση σε οφθαλμους κουνελιών.[36] Η θεραπεία ασθενών με υποεπιθηλιακή ουλή μετά από PRK χρησιμοποιώντας μιτομυκίνη C (0,02%), είχε ως αποτέλεσμα τη βελτίωση της κερατοειδικής θόλωσης ακόμα και 25 μήνες μετά τη θεραπεία.[62] Έχουν αναφερθεί επίσης ενθαρρυντικά αποτελέσματα της χρήσης 0,02% μιτομυκίνη-C στην πρόληψη των κερατοειδικών ουλών μετά από κερατεκτομή με excimer laser, βάση πειραμάτων σε οφθαλμούς κουνελιών.[63]

Οι Wilson και συνεργάτες διατύπωσαν την άποψη ότι, εάν τα αρχικά βήματα της κερατοκυτταρικής απόπτωσης μπορεί να ανασταλούν, τα γεγονότα που ακολουθούν όσον αφορά στην επούλωση του κερατοειδούς θα είναι επαρκώς εξασθενημένα.[40] Πρόσφατες μελέτες έδειξαν ότι ένας πολύ γνωστός αναστολέας, ο zVAD-FMK, αναστέλλει τη κερατοκυτταρική απόπτωση.[64] Ωστόσο, με τη χρήση ηλεκτρονικής μικροσκόπιας αποκαλύφθηκε επίσης ότι τα επιφανειακά κερατοκύτταρα απέπιπταν ούτως ή άλλως. Περαιτέρω έρευνα απαιτείται για να αναζητηθούν αναστολείς που αναστέλλουν την απόπτωση χωρίς να προκαλέσουν νέκρωση. Η γονιδιακή θεραπεία είναι μια άλλη συναρπαστική στρατηγική για τον έλεγχο της απόπτωσης στον κερατοειδή.[40,65]

1.5 Μιτομυκίνη

Για την αντιμετώπιση της κερατοειδικής θόλωσης αρχικά χρησιμοποιήθηκαν τοπικά στεροειδή[13] αλλά η δράση τους ήταν προσωρινή και υπήρχε επανεμφάνιση του φαινομένου μετά τη διακοπή τους. Τελευταία, εφαρμόζεται αμέσως μετά τη φωτοαποδόμηση, διάλυμα κυταροστατικού παράγοντα - μιτομυκίνης C 0,02%.[66,67]

Η μιτομυκίνη είναι αντιβιοτικό το οποίο παράγεται από το μύκητα Streptomyces caespitosus. Ο μηχανισμός δράσης της είναι η αναστολή της σύνθεσης του DNA και χρησιμοποιείται κυρίως ως χημειοθεραπευτικό φάρμακο για συστηματική χρήση *(IV,* 2mg/vial) σε καρκίνο στομάχου, μαστού και τραχήλου. Τοπικά (0.2 mg/ml ή 0.02%) χρησιμοποιείται στην οφθαλμολογία σε επεμβάσεις όπως εξαίρεση πτερυγίου, τραμπεκουλεκτομή, ουλώδες πεμφιγοειδές, ενδοεπιθηλιακής νεοπλασίας του επιπεφυκότα (CIN) και στη διαθλαστική χειρουργική.[68] Στις επεμβάσεις διαθλαστικής χειρουργικής τύπου PRK, LASEK κτλ, η εφαρμογή της γίνεται μετά τη φωτοαποδόμηση με ειδικό εμποτισμένο σπόγγο που τοποθετείται πάνω στον κερατοειδή. Η μιτομυκίνη αναστέλλει τη δράση των κερατοκυττάρων με συνέπεια την μείωση της παραγωγής νέου κολλαγόνου. Αυτό έχει ως αποτέλεσμα μειωμένη επίπτωση κερατοειδικής θόλωσης μετά από επιφανειακές φωτοδιαθλαστικές κετατεκτομές.

Δόση και χρόνος έκθεσης της μιτομυκίνης C μετά από επιφανειακές φωτοεκτομές

Η μυτομυκίνη C εφαρμόστηκε αρχικά σε συγκέντρωση 0,02% για 2 λεπτά πάνω στο φωτοαποδομημένο στρώμα. Στην πορεία, η τάση για την προφυλακτική εφαρμογή της στην επιφανειακή φωτοεκτομή, ήταν να χρησιμοποιηθεί χαμηλότερη δόση και μικρότερης διάρκειας έκθεση. Οι Sadeghi et al. πρόσθεσαν μυτομυκίνη C σε

καλλιέργειες ανθρώπινων κερατινοκυττάρων και αναφέρουν ότι η κυτταροστατική της δράση επιτυγχάνεται σε πολύ χαμηλότερες δόσεις σε αντίθεση με την κυτταροτοξική της δράση. Μετά από έκθεση 5 λεπτών, η χαμηλότερη δυνατή συγκέντρωση που ανέστειλε σε σημαντικό βαθμό (>50%) τον πολλαπλασιασμό των κερατοκυττάρων ήταν 0.05 mg/ml. Μετά από αυτόν το χρόνο έκθεσης, η μέση ανασταλτική δόση ήταν 0.038 mg/ml (0.0038%) και η μέση θανατηφόρος δόση ήταν πολύ υψηλότερη από τη μέγιστη συγκέντρωση που εξετάστηκε στη μελέτη (0.5 mg/ml [0.05%]).

Σε ανθρώπινους κερατοειδείς, συντηρημένους in vitro, οι Rajan et al. εφάρμοσαν μυτομυκίνη C 0.02% για 1 ή 2 λεπτά μετά από φωτοεκτομή. Παρατήρησαν μια αρχική μείωση στον αριθμό των κερατοκυττάρων στο φωτοαποδομημένο στρώμα και στις δύο ομάδες, συγκρίσιμη με αυτήν της ομάδας ελέγχου. Ο πολλαπλασιασμός των κερατοκυττάρων ξεκίνησε πρώτα στην ομάδα ελέγχου, στη συνέχεια στην ομάδα που εφαρμόστηκε μυτομυκίνη C για 1 λεπτό και τελευταία στην ομάδα που εφαρμόστηκε μυτομυκίνη C για 2 λεπτά. Μετά από 4 εβδομάδες, η πυκνότητα των κερατοκυττάρων στο πρόσθιο στρώμα ήταν σημαντικά χαμηλότερη στις ομάδες που έλαβαν μυτομυκίνη C και μάλιστα η πυκνότητα ήταν χαμηλότερη όταν ο χρόνος έκθεσης ήταν μακρύτερος.

Ο παράγοντας, που σχετίζεται ξεκάθαρα με την ανάπτυξη κερατοειδικών θολώσεων είναι το βάθος της φωτοεκτομής. Ατομικοί και φυλετικοί παράγοντες, μπορεί να οδηγήσουν σε διαφορετικές κερατοειδικές επουλωτικές διαδικασίες σε διαφορετικούς ασθενείς, που υποβάλλονται στην ίδια χειρουργική επέμβαση. Παρ' όλα αυτά δεν υπάρχει ένα κοινώς αποδεκτό βάθος φωτοεκτομής, κάτω από το οποίο να μην υπάρχει κίνδυνος κερατοειδικών θολώσεων. Ορισμένοι συγγραφείς συστήνουν την προφυλακτική εφαρμογή μυτομυκίνης C κατά τη θεραπεία της

μυωπίας όταν η φωτοεκτομή υπερβαίνει ένα συγκεκριμένο αριθμό διοπτριών (για παράδειγμα τις -6.00 D), ένα ορισμένο βάθος εκτομής (50μm, 75μm ή 100μm), ή όταν ο λόγος βάθους εκτομής προς πάχους κερατοειδούς είναι ίσος ή μεγαλύτερος από 0.18.

Η επιφανειακή φωτοεκτομή είναι λιγότερο δημοφιλής για τη θεραπεία της υπερμετρωπίας, επειδή η LASIK επιτυγχάνει καλύτερα αποτελέσματα. Ορισμένες μελέτες, πάρα ταύτα, συμπεραίνουν ότι οι προηγμένες επιφανειακές φωτοεκτομές θα ήταν πιο ασφαλείς, αποτελεσματικές και προβλέψιμες σε αυτούς τους οφθαλμούς. Καμία μελέτη δεν έχει προτείνει ενδείξεις για προφυλακτική χρήση μυτομυκίνης C σε υπερμετρωπικές προηγμένες επιφανειακές φωτοεκτομές. Η επίπτωση των κερατοειδικών θολώσεων, ύστερα από υπερμετρωπική επιφανειακή φωτοεκτομή φαίνεται να είναι υψηλότερη σε σχέση με τη φωτοεκτομή στη μυωπία και εντοπίζεται στη μέση περιφέρεια του κερατοειδούς, οδηγώντας σε σημαντικά διαθλαστικά προβλήματα. Παρ' όλα αυτά συστήνεται η χρήση της μυτομυκίνης C, ακόμη και σε χαμηλές υπερμετρωπικές διορθώσεις έως ότου έχουμε στη διάθεση μας περισσότερες μελέτες.

Εφαρμογή της μυτομυκίνης C

Υπάρχουν διάφοροι τρόποι εφαρμογής της MMC στο στρώμα του κερατοειδούς μετά την φωτοαποδόμηση. Ο ευκολότερος τρόπος για να αποφευχθεί η διαρροή της MMC προς τον περιφερικό κερατοειδή ή το σκληροκερατειδικό όριο, με την χρήση ενός στρογγυλού σφουγγαριού κυτταρίνης περίπου 7 - 9 χιλιοστά σε διάμετρο. Αυτό εμποτίζεται με διάλυμα MMC και τοποθετείται προσεκτικά στο στρώμα του κερατοειδούς. Η παραπάνω διαδικασία έχει ως αποτέλεσμα την απελευθέρωση ενός προβλέψιμου ποσού MMC. Οι Jain et al πρότειναν τη χρήση ενός δαχτυλιδιού αντί

του πλήρους δίσκου, προκειμένου να μειωθεί η έκθεση του κεντρικού κερατοειδούς στην ΜΜC, και αναφέρουν καλά αποτελέσματα.

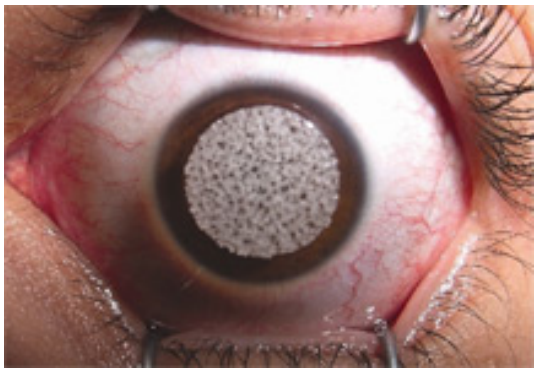

Εφαρμογή μιτομυκίνης στον κερατοειδή σε επέμβαση PRK

Παρενέργειες μιτομυκίνης C

Οι Rajan et al εφάρμοσαν 0,02% ΜΜC για 1 και 2 λεπτά σε ανθρώπινους κερατοειδείς in vitro, όπου παρατηρήθηκε μια στατιστικά σημαντική καθυστέρηση μέχρι την ολοκλήρωση της επιθηλιοποίησης του κερατοειδούς στην ομάδα που έλαβε ΜΜC για 2 λεπτά. Παρά αυτές τις πειραματικές παρατηρήσεις, υπάρχουν κλινικές μελέτες που υποδηλώνουν έλλειψη επιθηλιακής τοξικότητας. Επιπλέον, μελέτες επαναλαμβανόμενης τοπικής εφαρμογής της ΜΜC για τη θεραπεία νεοπλασιών της οφθαλμικής επιφάνειας, όπου το φάρμακο, επίσης, έρχεται σε επαφή με το ΣΚΟ, δεν εμφανίζουν αλλαγές του επιθηλίου, γεγονός που υποδηλώνει την απουσία τοξικότητας. Υπήρξε μόνο μία αναφορά επιθηλιακής τοξικότητας μετά εφαρμογή του 0,02% ΜΜC διεγχειρητικά για 2 λεπτά, σε μία περίπτωση επίμονης στικτής επιθηλιοπάθειας.

Τα κερατοκύτταρα αποτελούν το δεύτερο κυτταρικό τύπο που εκτίθεται στη μυτομυκίνη. Είναι στην πραγματικότητα οι κυτταροτοξικές και κυτταροστατικές ιδιότητες της μυτομυκίνης (ΜΜC) στα κύτταρα του κερατοειδικού στρώματος που εξηγούν την μείωση της μετεγχειρητικής κερατοειδικής θόλωσης (haze), δεδομένου ότι εμποδίζουν την ενεργοποίηση, τον πολλαπλασιασμό και τη διαφοροποίηση των

κερατοκυττάρων σε μυοίνοβλάστες. Αυτή η αντιμιτωτική επίδραση έχει οδηγήσει σε προβληματισμούς σχετικά με μια πιθανή μακροπρόθεσμη μείωση του πληθυσμού των κερατοκυττάρων. Όλες οι μελέτες που μιλούν για μείωση κερατοκυττάρων είναι μελέτες σε πειραματικά μοντέλα ζώων ή εργαστηριακές μελέτες και όλες έχουν μικρή μετεγχειρητική παρακολούθηση (1 έως 3 μήνες). Οι μελέτες σε πειραματικά μοντέλα ζώων ή σειρές ασθενών με μακροπρόθεσμη μετεγχειρητική παρακολούθηση (6 μήνες ή περισσότερο) καταδεικνύουν ότι, μετά από μια αρχική μείωση, τα κερατοκύτταρα πολλαπλασιάζονται, και καμία σημαντική μείωση στην πυκνότητα τους δεν ανευρίσκεται 6 έως 12 μήνες μετά από τη χρήση MMC. Η πυκνότητα των κερατοκυττάρων, η οποία είναι αναγκαία ώστε ο κερατοειδής να διατηρήσει τη φυσιολογική του λειτουργία δεν είναι γνωστή. Επιπρόσθετα, μια πιθανή μείωση των κερατοκυττάρων δεν έχει αποδειχθεί ότι αυξάνει το ρίσκο της αποσταθεροποίησης του κερατοειδή. Η επίδραση της MMC στον στρωματικό κυτταρικό πληθυσμό δεν είναι γνωστό εάν οδηγεί σε εκτασία μετά από επιφανειακή φωτοεκτομή ή σε κερατοειδική τήξη καθώς δεν έχει μέχρι στιγμής περιγραφεί κανένα περιστατικό.

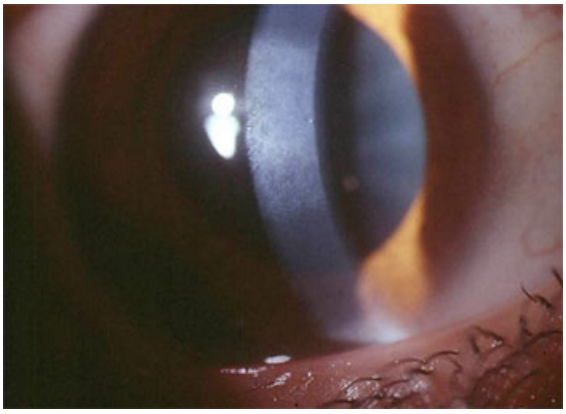

Ασθενής που παρουσιάζει θόλωση του κερατοειδή (haze) έπειτα από διαθλαστική επέμβαση PRK.

Οι Torres και Song ανίχνευσαν την παρουσία MMC στο υδατοειδές υγρό μετά από εφαρμογή της σε αποεπιθηλιοποιημένους κερατοειδείς σε μοντέλα ζώων

αποδεικνύοντας ότι ο φαρμακευτικός παράγοντας έρχεται σε επαφή με τα βαθύτερα στρώματα του κερατοειδούς και το ενδοθήλιο. Το παραπάνω εγείρει την απορία για πιθανή τοξικότητα του βαθύτερου στρώματος ή του ενδοθηλίου ή άλλων ενδοφθάλμιων δομών. Άμεση έκθεση του ενδοθηλίου σε μυτομυκίνη σε συγκεντρώσεις που χρησιμοποιούνται στην οφθαλμική επιφάνεια θα είχε ως αποτέλεσμα την ταχεία καταστροφή του. Όπως έχει αποδειχθεί η συγκέντρωση της MMC που φτάνει στον πρόσθιο θάλαμο, είναι κατά πολύ μικρότερη από αυτή στην οποία εκτίθεται η επιφάνεια του κερατοειδή. Οι McDermott και συνεργατες και Garweg και συνεργάτες, απέδειξαν ότι άμεση εφαρμογή MMC σε in vitro ανθρώπινους κερατοειδείς και καλλιέργειες ενδοθηλιακών κυττάρων σε συγκεντρώσεις 100 μg/ml (0.01%) ή χαμηλότερες δεν ήταν τοξική για το ενδοθήλιο σε αντίθεση με συγκεντρώσεις 200 μg/ml (0.02%) MMC οι οποίες οδηγούν σε κερατοειδικό οίδημα και σε σαφείς ιστολογικές διαφοροποιήσεις. Η μοναδική περίπτωση αναφοράς κερατοειδικού οιδήματος μετά από εφαρμογή MMC κατά τη διάρκεια διαθλαστικής χειρουργικής, ήταν αποτέλεσμα μετεγχειρητικής τοπικής ενστάλαξης διαλύματος μυτομυκίνης. Ο Garweg και συνεργάτες απέδειξαν ότι η εμφάνιση της κυτταροτοξικότητας με την εφαρμογή MMC ήταν αποτέλεσμα συνεχούς χρήσης για 7 ημέρες ακόμη και σε χαμηλές συγκεντρώσεις, πράγμα το οποίο εξηγεί την εμφάνιση κερατοειδικού οιδήματος σε αυτό τον ασθενή. Η έλλειψη κλινικά εμφανούς τοξικότητας των ενδοθηλιακών κυττάρων και οι αναφερόμενες μελέτες συστήνουν ότι μια εφαρμογή MMC με χαμηλή συγκέντρωση, που χρησιμοποιείται στη διαθλαστική χειρουργική, είναι μάλλον ανεπαρκής για να προκαλέσει σημαντική κυτταροτοξική επίδραση στο ενδοθήλιο. Μακροπρόθεσμες μελέτες χρειάζονται για την απόδειξη της ασφάλειαςαυτής της χειρουργικής μεθόδου.

Αρκετές μελέτες έχουν υποδηλώσει την κυτταροτοξική επίδραση της τοπικής ΜΜC σχετικά με το ακτινωτό σώμα όταν εφαρμόζεται διεσκληρικά, και αυτή η κυτταροτοξικότητα μπορεί να σχετίζεται με τη μετεγχειρητική υποτονία που μπορεί να εμφανιστεί μετά τη χρήση της σε χειρουργεία γλαυκώματος. Μόνο μία πρόσφατη μελέτη αναλύει αυτή την επίδραση μετά την εφαρμογή της ΜΜC στο φωτοαποδομημένο κερατοειδή. Ο Κυμιωνής και οι συνεργάτες εφάρμοσαν ΜΜC σε ποσοστό 0.02% κατά τη διάρκεια 2 λεπτών σε 20 κερατοειδείς κουνελιών που είχαν προηγουμένως υποστεί σε βαθιά επιφανειακή φωτοεκτομή ζώνης διαμέτρου 7 χιλιοστών και βάθους εκτομής 150 μικρομέτρων. Οι ετερόπλευροι οφθαλμοί ορίσθηκαν ως μάρτυρες. Δεν βρέθηκαν διαφορές στην ενδοφθάλμια πίεση ανάμεσα στους οφθαλμούς που έλαβαν θεραπεία με ΜΜC και στους έταιρους οφθαλμούς έως και 3 μήνες μετεγχειρητικά. Επίσης, δεν βρέθηκε καμία διαφορά μεταξύ προεγχειρητικής και μετεγχειρητικής ενδοφθάλμιας πίεσης. Η οπτική και η ηλεκτρονική μικροσκοπία δεν έδειξαν μορφολογικές αλλαγές στο ακτινωτό σώμα. Τα αποτελέσματα αυτά υποδηλώνουν ότι το ποσό της ΜΜC που εισέρχεται στον πρόσθιο θάλαμο και έρχεται σε επαφή με το ακτινωτό σώμα είναι ανεπαρκές για να προκαλέσει τοξικότητα.

1.6 Συνεστιακή Μικροσκοπία (Confocal Microscopy)

Το συνεστιακό μικροσκόπιο αποτελεί μια σχετικά νέα τεχνική απεικόνισης ανθρώπινων ιστών. Στην οφθαλμολογία, η καινοτομία ήρθε με τα κλινικά συνεστιακά μικροσκόπια που απεικονίζουν τον διάφανο κερατοειδή ταχύτατα, με μεγέθυνση που φτάνει τις 630x και χωρίς να παρεμβαίνουν ανεπιθύμητα στο ζόντα οφθαλμό (*non-invasive, in-vivo technique*). Ο κερατοειδής απεικονίζεται σε οβελιαίες τομές, όπου μπορούν να αναλυθούν οι κυτταρικές του δομές.

Η αρχή της ομοεστιακής (συνεστιακής) απεικόνισης που χρησιμοποιείται από όλα τα σύγχρονα ομοεστιακά (συνεστιακά) μικροσκόπια εφευρέθηκε από τον *Marvin Minsky* το 1957. Η αρχή λειτουργίας του συνεστιακού μικροσκοπίου βασίζεται στο ότι το πεδίο απεικόνισης (field of view) περιορίζεται παρέχοντας υψηλότερη ευκρίνεια.

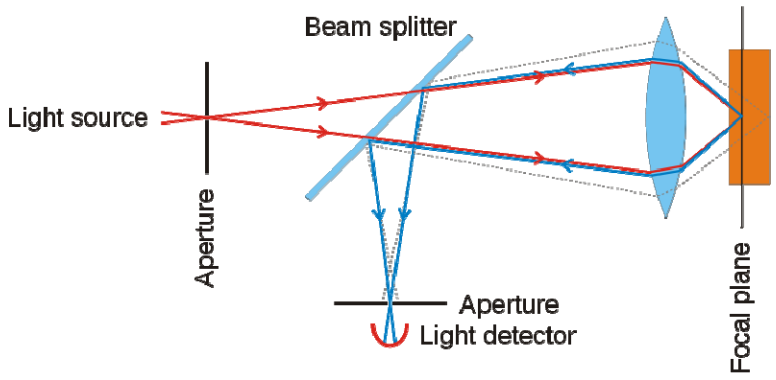

Αρχή Συνεστιακής Μικροσκοπίας

Σε αντίθεση με το συμβατικό μικροσκόπιο, η μέθοδος σχηματισμού εικόνας σε ένα ομοεστιακό μικροσκόπιο είναι εντελώς διαφορετική. Στον οπτικό δρόμο του φωτισμού, στην αρχική διαμόρφωση του Minsky χρησιμοποίειται μια οπή που τοποθετείται μπροστά από μια πηγή ζιρκονίου. Ο φωτισμός του δείγματος

επιτυγχάνεται με την σάρωση αυτής της σημειακής πηγής η οποία εστιάζεται στο επιθυμητό εστιακό επίπεδο του δείγματος με τη χρήση κατάλληλου φακού. Στον οπτικό δρόμο της παρατήρησης, ένας δεύτερος φακός χρησιμοποιείται για τη συλλογή του φωτός και την εστίασή του σε μία δεύτερη οπή μπροστά από τον ανιχνευτή. Η δεύτερη οπή βρίσκεται στο ίδιο εστιακό επίπεδο (όμο ή συνεστιακό επίπεδο) με την πρώτη οπή και το επιθυμητό επίπεδο του δείγματος. Η σάρωση της σημειακής πηγής πάνω στο δείγμα ανιχνεύεται σειριακά από την συσκευή ανίχνευσης μέσω της δεύτερης οπής (ή σε μερικές περιπτώσεις μιας σχισμή) και στη συνέχεια δημιουργείται η εικόνα με την χρήση κατάλληλου λογισμικού. Ως αποτέλεσμα, η δεύτερη οπή αποτρέπει το φως από ανωτέρα ή κάτωτερα επίπεδα του δείγματος από το επίπεδο εστίασης να φτάσουν στον ανιχνευτή, σε αντίθεση με τη συμβατική μικροσκοπία όπου ο δευτεροβάθμιος φωτισμός που εκπέμπεται από επίπεδα του δείγματος μακρυά από την περιοχή ενδιαφέροντος παρεμποδίζει συχνά την εμφάνιση εκείνων των χαρακτηριστικών γνωρισμάτων που βρίσκονται στο επίπεδο εστίασης. Στην περίπτωση λοιπόν της συμβατικής μικροσκοπίας, η απεικόνιση δειγμάτων με πάχος μεγαλύτερο από περίπου 2 μικρόμετρα είναι ιδιαίτερα προβληματική.

Η ομοεστιακή μικροσκοπία προσφέρει πολλά πλεονεκτήματα σε σύγκριση με την συμβατική οπτική μικροσκοπία, συμπεριλαμβανομένου του μικρότερου όγκου φωτισμού του δείγματος και κατ'επέκταση του μειωμένου βάθους πεδίου, της καλύτερης εγκάρσιας και αξονικής ανάλυσης, της αποτροπής του έντονου φωτός έξω από το επίπεδο εστίασης, και της δυνατότητας συλλογής οπτικών τμημάτων για την δημιουργία τρισδιάστατης εικόνας. Όλα αυτά συμβάλλουν στο κυριότερο πλεονέκτημα το οποίο είναι η δημιουργία εικόνων με κατά πολύ καλύτερη αντίθεση (contrast) σε σύγκριση με το συμβατικό μικροσκόπιο.

Η συνάρτηση της σημειακής κατανομής (Point Spread Function) στο ομοεστιακό επίπεδο παρατήρησης ($\zeta=0$) ενός μικροσκοπίου περιγράφεται από τον εκ περιστροφής συμμετρικό δίσκο του Airy, ο οποίος είναι το αποτέλεσμα της περίθλασης Fraunhofer ενός κυκλικού ανοίγματος. Μια χρήσιμη προσέγγιση στην έννοια της οπτικής εγκάρσιας ανάλυσης ενός μικροσκοπίου προκύπτει από το γνωστό κριτήριο του Rayleigh, το οποίο δηλώνει ότι δύο σημεία μπορούν να διακριθούν όταν το πρώτο ελάχιστο του δίσκου του Airy του πρώτου σημείου ευθυγραμμίζεται με το κεντρικό μέγιστο του δίσκου του Airy του δεύτερου σημείου. Η σχέση που προκύπτει είναι η εξής :

$$\rho = 0.61 * \lambda / NA$$

όπου ρ είναι η ακτίνα στο επίπεδο παρατήρησης, λ είναι το μήκος κύματος, και NA είναι το αριθμητικό άνοιγμα του αντικειμενικού φακού. Παρομοίως, η αξονική ανάλυση μπορεί να οριστεί ως η ελάχιστη απόσταση δύο σημείων κατά τον οπτικό άξονα ζ ($\rho=0$) ώστε να είναι διακριτά. Η συνάρτηση πάνω στον οπτικό άξονα του PSF στην περίπτωση αυτή είναι ανάλογη του $(\sin(\zeta/4)/(\zeta/4))^2$ εμφανίζει το πρώτο ελάχιστο όταν :

$$\zeta = 2\, n\, \lambda / NA^2$$

όπου n είναι ο δείκτης διάθλασης. Στη περίπτωση της συνεστιακής μικροσκοπίας, εκτός από την σημειακή παρατήρηση κατά τον οπτικό δρόμο παρατήρησης, έχουμε και τον σημειακό φωτισμό κατά τον οπτικό δρόμο του φωτισμού και τελικό τρισδιάστατο PSF είναι η συνέληξη του PSF κατά τον οπτικό δρόμο του φωτισμού με το PSF κατά τον οπτικό δρόμο παρατήρησης.



(Αριστερά) PSF κατά τον οπτικό δρόμο παρατήρησης. (Δέξια) Το τετράγωνο του PSF αριστερά και κατεπέκτασην το ολικό PSF του οπτικού δρόμου φωτισμού και του οπτικού δρόμου παρατήρησης ενός ομοεστιακού μικροσκοπίου.

Στην περίπτωση που τα οπτικά είναι τα ίδια στους δύο οπτικούς δρόμους (ή οι δύο δρόμοι είναι ίδιοι), το τελικό PSF είναι κατά προσέγγιση ίσο με το τετράγωνο του PSF του οπτικού δρόμου παρατήρησης. Στην περίπτωση αυτή οι σχέσεις της εγκάρσιας και αξονικής οπτικής ανάλυσης διαμορφώνονται ως εξής :

$$\rho = 0.44 * \lambda / NA$$

$$\zeta = 1.5\ n\ \lambda / NA^2$$

Έαν και η βελτίωση στην οπτική ανάλυση είναι μικρή, παρατηρήστε τη σημαντική μείωση των επιμέρους λοβών του συνεστιακού PSF, η οποία επιφέρει δραματική βελτίωση στο βάθος πεδίου και κατεπέκτασην στη αντίθεση της εικόνας, και την δυνατότητα δημιουργίας οπτικών τομών κατά το βάθος του δείγματος και τρισδιάστατης απεικόνισης.

Συνεστιακό Μικροσκόπιο Σάρωσης με Laser

Το πρώτο ομοεστιακό σύστημα σάρωσης με LASER (Confocal Laser Scanning Ophthalmoscope, 1987, Webb), δημιουργήθηκε για να παράγει την τρισδιάστατη απεικόνιση της ωχράς κηλίδας σε φυσιολογικούς και παθολογικούς ασθενείς. Από τότε, ομοεστιακά συστήματα σάρωσης με LASER (cSLO) έχουν χρησιμοποιηθεί

επίσης για την τρισδιάστατη απεικόνιση του κεντρικού βοθρίου του αμφιβληστροειδή και πιο πρόσφατα για την απεικόνιση του κερατοειδή.

Heidelberg Retina Tomograph Rostock Corneal Module

Ένα τέτοιο σύστημα χρησιμοποιεί ένα μικρής ισχύος διοδικό LASER, το οποίο σαρώνει (scanning) τον κερατοειδή σημείο προς σημείο. Κάθε σημείο φωτίζεται για λιγότερο από 1 μs. Επίσης, το LASER εκπέμπει μονοχρωματικό φως παρέχοντας κατά αυτόν τον τρόπο εικόνες με καλύτερο contrast και μεγαλύτερη ανάλυση. Με την βοήθεια ενός διαφράγματος (η οποία βρίσκεται στο απεικονιστικό μέρος του μηχανήματος) και της μετακίνησής του, το σύστημα έχει την δυνατότητα να πάρει εικόνες από διαφορετικά επίπεδα εστίασης του κερατοειδή (confocal, από το conjugate και focal). Φως το οποίο ανακλάται από το σημείο το οποίο είναι ομοεστιακό με το διάφραγμα περνάει από την οπή και φτάνει στον ανιχνευτή φωτός, ενώ φως το οποίο προέρχεται από άλλα σημεία σταματάει πάνω στο διάφραγμα. Αυτή η σειρά εικόνων τομέος σχηματίζει μία διαστρωμάτωση τρισδιάστατης εικόνας του κερατοειδή.

Μέθοδος εξέτασης

Στη παρούσα εργασία χρησιμοποιήθηκε ένα σύγχρονο laser confocal μικροσκόπιο HRT της εταιρίας Heidelberg. Πριν την εξέταση, το μάτι αναισθητοποιείται με ενστάλαξη τοπικού αναισθητικού. Ο πρόσθιος φακός που έρχεται σε επαφή με τον κερατοειδή απολυμαίνεται, καθώς επίσης χρησιμοποιείται μιας χρήσεως ειδικό πλαστικό κάλυμμα μπροστά από τον φακό. Μεταξύ φακού/καλύμματος και κερατοειδή τοποθετείται διαφανές υλικό υψηλού ιξώδους, γέλη δακρύων. Ο εξεταζόμενος κάθεται μπροστά απ'το μηχάνημα, όπου κοιτάζοντας ευθεία, ο εξεταστής μετακινεί τον πρόσθιο φακό ευθυγραμμίζοντας το σύστημα με τον οφθαλμό. Καλύτερης ποιότητας εικόνες των επιφανειών του κερατοειδή επιτυγχάνονται όταν το αντικείμενό μας είναι καλά κεντραρισμένο, κάθετα στη κεντρική επιφάνεια του κερατοειδή, όταν το μάτι είναι σταθερό και ακλόνητο και όταν το επίπεδο φωτεινότητας είναι το κατάλληλο σε σχέση με το επίπεδο της εγγενής ανακλαστικότητας των διαφορετικών δομών του κερατοειδή. Όταν ο φακός έρθει στη κατάλληλη απόσταση από την επιφάνεια του κερατοειδή, το μηχάνημα αρχίζει να καταγράφει εικόνες. Με τη βοήθεια ηλεκτρονικού υπολογιστή και κατάλληλου λογισμικού, οι εικόνες επεξεργάζονται δίνοντας το τελικό αποτέλεσμα.

1.7 Μορφολογία φυσιολογικού κερατοειδή με χρήση ομοεστιακού μικροσκοπίου

Οι πλειοψηφία των διαφορετικών επιπέδων του κερατοειδή είναι ορατές και ευδιάκριτες με τη χρήση συνεστιακής μικροσκοπίας. Οι μεμβράνες του Bowman και η Δεσκεμέτειος σε φυσιολογικούς οφθαλμούς, είναι αρκετά διαφανείς ώστε να μπορούν να γίνουν αντιληπτές με τη χρήση ομοεστικής μικροσκοπίας. Είναι όμως πολύ πιθανό να γίνουν κι αυτές ορατές σε περιπτώσεις ανωμαλίας ή αλλαγής στη μορφολογία από παθολογικά αίτια, όπως η δυστροφία της μεμβράνης Bowman σε συγγενές γλαύκωμα.

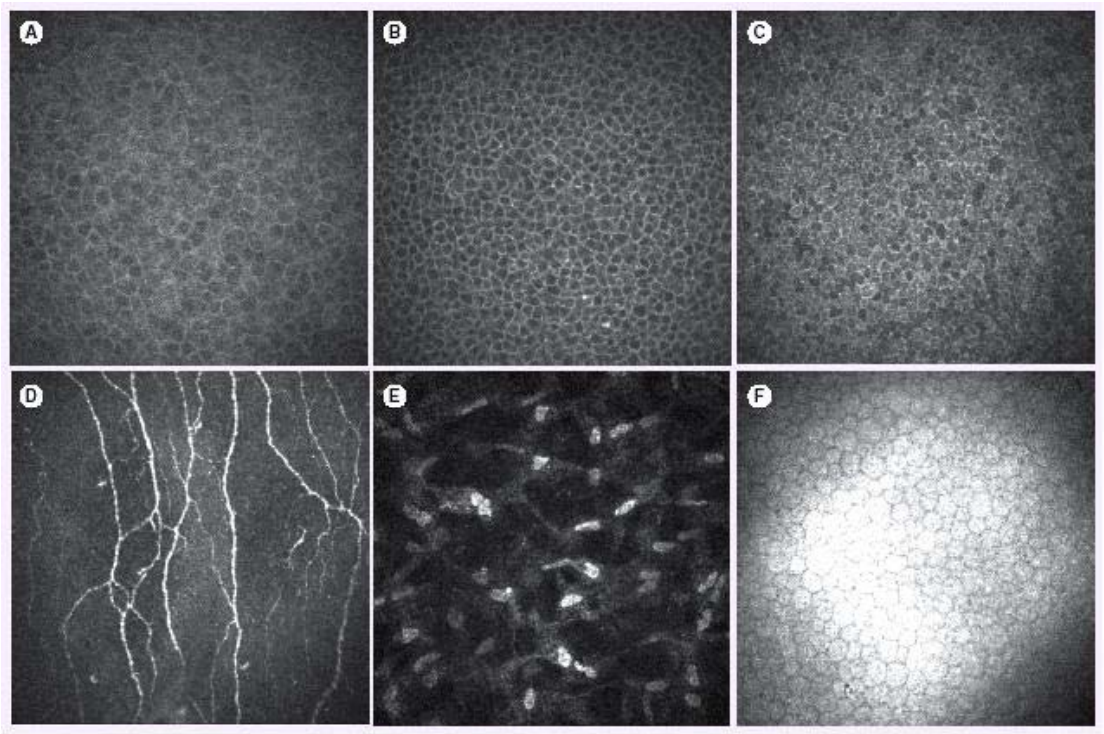

Ομοεστιακή μικροσκοπία φυσιολογικού κερατοειδούς. (A) Κερατοειδικό επιθήλιο, επιφανειακά κύτταρα. (B) Κερατοειδικό επιθήλιο, πτερυγοειδή κύτταρα. (C) Κερατοειδικό επιθήλιο, βασικά κύτταρα. (D) Υποεπιθηλιακό νευρικό πλέγμα. (E) Κεταροειδικό στρώμα. (F) Ενδοθήλιο.

Επιθήλιο

Το ανθρώπινο κερατοειδικό επιθήλιο αποτελείται από πέντε με έξι κυτταρικά επίπεδα από τα οποία είναι δυνατόν να αναγνωρίστουν τρία διαφορετικά είδη κυττάρων.

- Επίπεδα, ανώτερα κύτταρα (δυο με τρία επίπεδα)
- Πολύγωνικά, ενδιάμεσα κύτταρα (δυο με τρία επίπεδα)
- Κυλινδρικά, βασικά κύτταρα (ένα επίπεδο)

Οι φυσιολογικές τιμές του μεγέθους και της πυκνότητας των κυττάρων ποικίλουν εξαιρετικά στο φυσιολογικό πληθυσμό. Το εμβαδόν των ανώτερων επιθηλιακών κυττάρων είναι 900 ± 300 μm² κατά μέσο όρο (με εύρος από 520 έως 2100) ενώ η μέση πυκνότητά τους είναι 1200 ± 370 cells/mm². Αντίστοιχα στα βασικά επιθηλιακά κύτταρα το εμβαδόν είναι 180 ± 20 μm² (με εύρος από 138 έως 242) και η μέση πυκνότητά τους 5700 ± 600 cells/mm².[69]

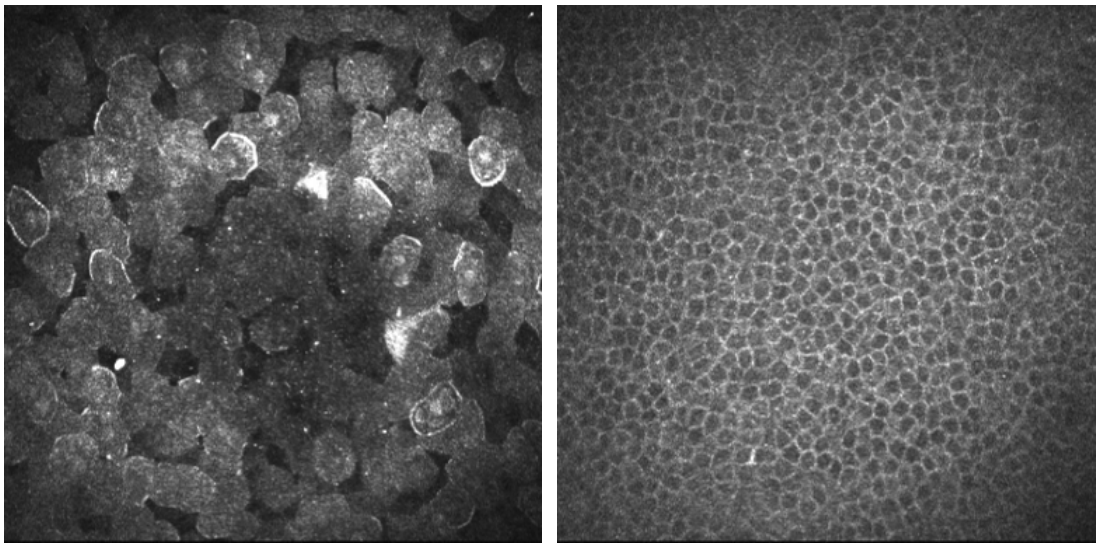

<u>Αριστερά:</u> Ανώτερα Επιθηλιακά κύτταρα. Επίπεδα πολυγωνικά κύτταρα με εμφανώς φωτεινό πυρήνα. Τα κυτταρικά όρια είναι εύκολα αναγνωρίσιμα. <u>Δεξιά:</u> Βασικά επιθηλιακά κύτταρα. Τα κυτταρικά όρια διαφαίνονται από λευκά ανακλαστκά πλαίσια. Οι πυρήνες δεν είναι ορατοί.

Νευρικό Πλέγμα

Το νευρικό πλέγμα του κερατοειδή διακρίνεται σε υπό-βασικό πλέγμα (sub-basal nerve plexus) μεταξύ των βασικών κυττάρων του επιθηλίου και το πρόσθιο κομμάτι της μεμβράνης Bowman, και το υποεπιθηλιακό νευρικό πλέγμα (subepithelial nerve plexus) κάτω από τη μεμβράνη του Bowman. Η συνεστιακή μικροσκοπία είναι η μόνη μέθοδος που δίνει τη δυνατότητα λεπτομερούς εξέτασης της μορφολογίας του νευρικού πλέγματος του κερατοειδή in vivo.[70] Το υπό-βασικό επιθηλιακό νευρικό πλέγμα σχετίζεται ανατομικά με το βασικό επιθηλιακό κυτταρικό επίπεδο και με την υποκείμενη βασική μεμβράνη. Το υποεπιθηλιακό νευρικό πλέγμα επικοινωνεί με το ανώτερο κερατοειδικό στρώμα κάτω από τη μεμβράνη του Bowman. Οι στρωματικές νευρικές ίνες, αντιθέτως, βρίσκονται μεταξύ πρόσθιου και ενδιάμεσου επιπέδου του στρώματος. Αυτό το πλέγμα είναι γενικά ορατό με συνεστίαση μικροσκοπία, λεπτές φωτεινές και ανακλαστικές νευρικές ίνες, βρίσκονται σε κάθετη ή πλαγίως παράλληλη διάταξη. Το πάχος μιας υποβασικής νευρικής ίνας κυμαίνεται από 2 έως 4 μm ενώ οι υποεπιθηλιακές νευρικές ίνες είναι από 3μm έως 7μm σε πλάτος.

Το φυσιολογικό νευρικό πλέγμα εμφανίζεται ως μακριές παράλληλες νευρικές ίνες ομαδοποιημένες κατά δέσμες. Οι ίνες είναι φωτεινές και φαίνονται σε αντίθεση με το θαμπό σκοτεινό φόντο. Η ανακλαστικότητα δεν είναι πάντα ομογενείς κατά μήκος των νευρικών ινών.[71]

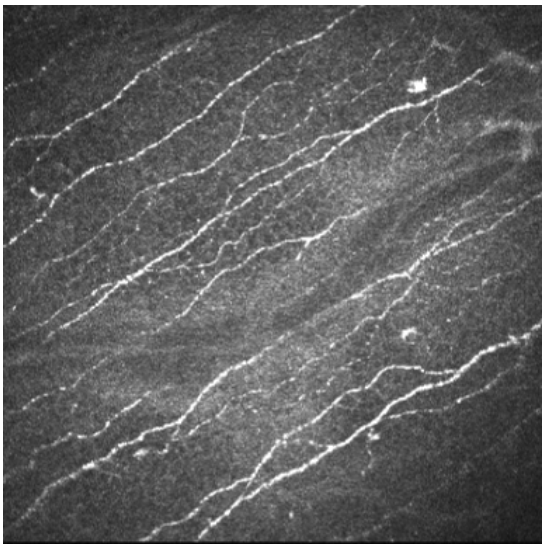

Υποεπιθηλιακό Νευρικό Πλέγμα κάτω από τη μεμβράνη του Bowman.

Στρώμα

Σε μια τυπική εικόνα του κερατοειδικού στρώματος με χρήση συνεστίασης μικροσκοπίας διακρίνονται φωτεινά ακανόνιστα οβάλ σώματα, τα οποία αντιπροσωπεύουν τους κερατοκυτταρικούς πυρήνες, μέσα σε μία σχεδόν διάφανη (σκούρα γκρί ή μαύρη) ακυτταρική μήτρα. Το στρώμα διαιρείται στις εξής υποστοιβάδες: πρόσθιο στρώμα (ακριβώς μετά τη μεμβράνη του Bowman), μέσο-πρόσθιο στρώμα, ενδιάμεσο στρώμα και οπίσθιο στρώμα. Η μέση πυκνότητα των κερατοκυττάρων είναι υψηλότερη στο πρόσθιο στρώμα (γενικά μεταξύ 600 με 1600 cells/mm², μέση τιμή 1058 ± 217 cells/mm²), η οποία μειώνεται όσο πλησιάζουμε το οπίσθιο στρώμα όπου κυμαίνεται από 500 έως 1100 cells/mm² με μέση τιμή τα 771 ± 135 cells/mm².[69] Σε αντίθεση με την κυτταρική πυκνότητα, ο κυτταρικός όγκος αυξάνεται πηγαίνοντας από το πρόσθιο στο οπίσθιο στρώμα.[72] Συχνά τα κερατοκύτταρα έχουν μεταξύ τους διαφορά σε φωτεινότητα και ανακλαστικότητα. Αυτό οφείλεται στην ενεργοποίηση του μεταβολισμού των κυττάρων. Ενεργοποιημένα κερατοκύτταρα (activated keratocytes) βρίσκονται σε φυσιολογικούς

κερατοειδείς, αλλά κατά βάση αποτελούν δείγμα φλεγμονής ή ουλής όπως κατά τη περίοδο επούλωσης του κερατοειδή έπειτα από διαθλαστική επέμβαση.[73]

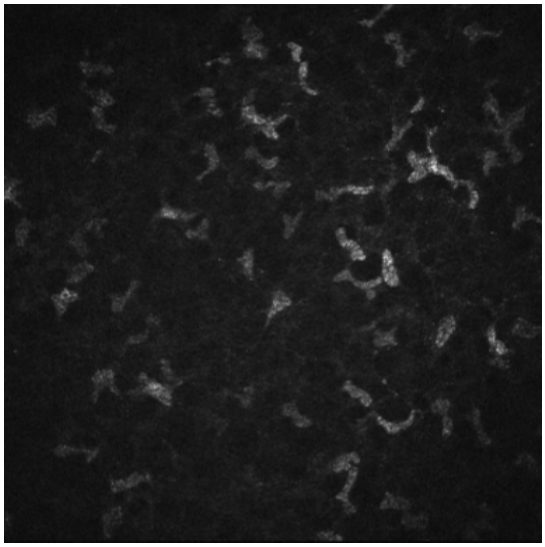

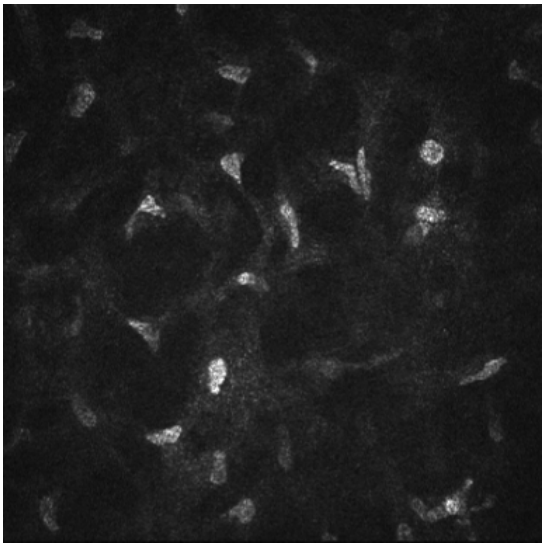

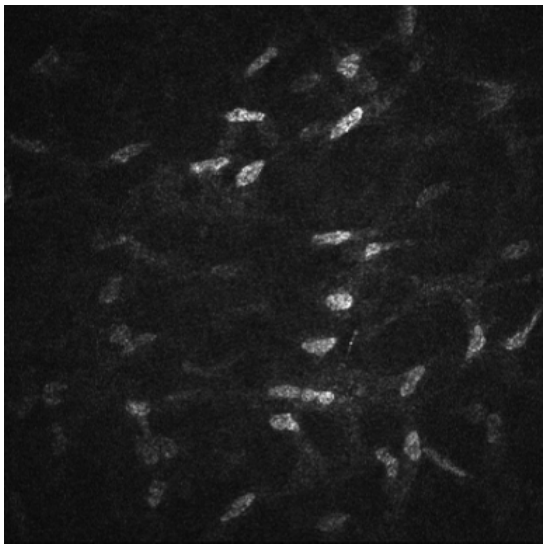

<u>Πάνω Αριστερά:</u> Κύτταρα πρόσθιου στρώματος. <u>Πάνω Δεξιά:</u> Κύτταρα ενδιάμεσου στρώματος. <u>Κάτω:</u> Κύτταρα οπίσθιου στρώματος. Οι πυρήνες των κερατοκυττάρων εμφανίζονται με οβάλ ή στρογγυλό σχήμα φασολιού. Το κολλαγόνο του εξωκυττάριου ιστού είναι διαφανές.

Ενδοθήλιο

Το ενδοθήλιο είναι το τελευταίο στρώμα του κερατοειδή και όπως και η Δεσκεμέτειος μεμβράνη, δεν νευρώνονται στον άνθρωπο. Η ενδοθηλιακή κυτταρική πυκνότητα είναι υψηλότερη κατά τη γέννηση, φτάνει τα 7500 cells/mm², η οποία αρχίζει να μειώνεται από τα πρώτα χρόνια ζωής, φτάνοντας τη μέση τιμή των 2700 cells/mm² στους ενήλικες.[74] Όταν η κυτταρική ενδοθηλιακή πυκνότητα μειωθεί

περισσότερο από 300 με 500 cells/mm² λόγω παθολογικών αιτιών, η εμφάνιση κερατοειδικού οιδήματος κερατοειδούς είναι πιθανόν να εμφανιστεί. Στη παιδική ηλικία, τα ενδοθηλιακά κύτταρα έχουν ομοιόμορφο εξάγωνο σχήμα και υπάρχει ομοιογένεια στο μέγεθός τους, με πυκνότητα που κατά κανόνα είναι μεγαλύτερη απ'ότι σε πρεσβύτερη ηλικία.[74] Κατά την διάρκεια της ζωής, σημαντικό ποσοστό ενδοθηλιακών κυττάρων παρουσιάζεται σε διαφορετικά πολυγωνικά σχήματα καθώς η κυτταρική πυκνότητα μειώνεται. Ο πολυμεγεθισμός αποτελεί παρατυπία στο φυσιολογικό μωσαϊκό πρότυπο.

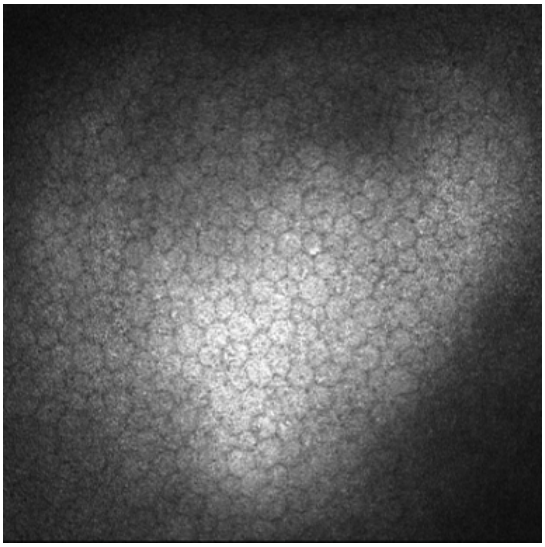

Χρησιμοποιώντας τη συνεστιακή μικροσκοπία, το ενδοθήλιο του κερατοειδή μπορεί εύκολα να αναγνωριστεί. Φαίνεται ως φωτεινή, ομοκυτταρική μεμβράνη αποτελούμενη από εξάγωνα ή πολύγωνα επίπεδα κύτταρα σε κανονική διάταξη. Ο κυτταρικός πυρήνας δεν είναι αναγνωρίσιμος, ενώ το κυτταρικό σώμα είναι φωτεινό και λευκό. Φαίνονται ευκρινώς τα όρια των ενδοθηλιακών κυττάρων ως λεπτές σκοτεινές γραμμές που περικλείουν το κυτταρικό σώμα. Η μέση τιμή του εμβαδόν των ενδοθηλιακών κυττάρων είναι 334 ± 51 μm² (εύρος: 273 εως 553).

Ο σημαντικός ρόλος της συνεστιακής μικροσκοπίας στην εκτίμηση, ως φυσιολογικού ή παθολογικού κερατοειδή είναι εμφανής, όχι μόνο λόγω λεπτομερούς απεικόνισης των κερατοειδικών στρωμάτων, αλλά επίσης για το γεγονός ότι προσφέρει επαναληπτική εξέταση ανά επιθυμητά χρονικά διαστήματα που επιτρέπουν τη μελέτη της προόδου και των αλλαγών των κλινικών μικροσκοπικών χαρακτηριστικών, που πιθανόν να λάβουν χώρα κατά τη διάρκεια της μετεγχειρητικής περιόδου, χωρίς καμία επέμβαση στον κερατοειδή.

1.8 Στόχοι διδακτορικής διατριβής

Όπως αναφέρθηκε, η διαθλαστική χειρουργική αποτελεί σήμερα την πιο συχνή κατ' επιλογήν χειρουργική επέμβαση. Λόγω της φύσης της οφείλει να επιδεικνύει υψηλού επιπέδου προφίλ ασφάλειας, αποτελεσματικότητα και επαναληψιμότητα. Όταν το 1995 η επιφανειακή φωτοδιαθλαστική κερατεκτομή (PRK), έλαβε έγκριση από τον οργανισμό τροφίμων και φαρμάκων των ΗΠΑ, αποτέλεσε την πρώτη αποτελεσματική επιλογή για τη διόρθωση αμετρωπιών στο επίπεδο του κερατοειδούς. Τα προβλήματα τα οποία αντιμετώπισαν οι χειρουργοί με την εφαρμογή αυτής της επέμβασης ήταν ο μετεγχειρητικός πόνος των ασθενών, μέχρι την πλήρη επαναεπιθηλιοποίηση – διάστημα 4-5 ημερών, η αργή αποκατάσταση της οπτικής οξύτητας και τα σημαντικότερα όλων, η δημιουργία θόλωσης του κερατοειδικού στρώματος και η υποστροφή των διαθλαστικών αποτελεσμάτων. Τα δύο τελευταία, είχαν ως αποτέλεσμα τη μειωμένη οπτική δυνατότητα του ασθενούς, τόσο σε ποσότητα (οπτική οξύτητα) όσο και σε ποιότητα (ευαισθησία φωτεινής αντίθεσης). Τα παραπάνω οδήγησαν στην εξέλιξη των χειρουργικών τεχνικών και στην εισαγωγή της LASIK το 1999 (έγκριση από τον οργανισμό τροφίμων και φαρμάκων των ΗΠΑ), η οποία λόγω της δημιουργίας κερατοειδικού κρημνού και κατ' επέκταση της αποφυγής τραυματισμού του επιθηλίου (με συνέπεια έναρξη φλεγμονώδους διαδικασίας), είχε ως αποτέλεσμα την αποφυγή δημιουργίας κερατοειδικής θόλωσης και υποστροφής των διαθλαστικών αποτελεσμάτων. Η LASIK ξεπέρασε με μεγάλη επιτυχία τις επιπλοκές των επιφανειακών εκτομών και μέχρι σήμερα αποτελεί την πλέον δημοφιλή διαθλαστική επέμβαση του κερατοειδούς σε παγκόσμιο επίπεδο. Παρ' όλο την υψηλή αποτελεσματικότητα της μεθόδου πρώιμα μετεγχειρητικά και αυτή παρουσίασε επιπλοκές, με την πλέον σημαντική να είναι η όψιμη μετεγχειρητική κερατοειδική εκτασία. Αυτή η ιατρογενής επιπλοκή λόγω της

βιομηχανικής αποστεθεροποίησης του κερατοειδούς, αρκετές φορές οδηγούσε στην ολικού πάχους μεταμόσχευση, κατάσταση και εξέλιξη μη αποδεκτή για ένα κατ' επιλογήν χειρουργείο. Για την αποφυγή αυτού του φαινομένου πιο ευαίσθητες προεγχειρητικές μετρήσεις-εξετάσεις, όπως οι βελτιωμένες κερατοειδικές τοπογραφίες καθώς επίσης και η βελτίωση των χειρουργικών τεχνικών έχουν βοηθήσει σημαντικά. Σε χειρουργικό επίπεδο η επιστροφή σε επιφανειακές φωτοδιαθλαστικές επεμβάσεις σε επιλεγμένους ασθενείς με υψηλό ρίσκο εμφάνισης εκτασίας αποτέλεσε μονόδρομο. Οι γνωστές σήμερα προηγμένες – τροποποιημένες – εξελιγμένες επιφανειακές εκτομές έχουν ως στόχο την αποτελεσματική διόρθωση των αμετρωπιών, χωρίς την εμφάνιση των ανεπιθύμητων επιπλοκών τους. Οι δύο κύριες νέες επιφανειακές τεχνικές είναι η epi-LASIK και η PRK MMC, η πρώτη με την ατραυματική δημιουργία επιθηλιακού κρημνού στοχεύει στον περιορισμό εισαγόμενης φλεγμονής, ενώ η δεύτερη με τη φαρμακευτική χρήση της μιτομυκίνης στοχεύει στην αποτροπή της κυταρρικής (κερατοκύτταρα) απάντησης στην φλεγμονή.

Η epi-LASIK έχει μελετηθεί εκτενώς αναφορικά με την ασφάλεια, αποτελεσματικότητα, προβλεψιμότητα και σταθερότητα των αποτελεσμάτων της. Η χρήση της μιτομυκίνης λόγω της κεντρικής (αλκυλίωση της έλικας του DNA), σε επίπεδο κυττάρου, δράσης που επιδεικνύει, αποτελεί μέχρι και σήμερα αντικείμενο μελέτης. Η δράση της μιτομυκίνης C και η προφυλακτική χρήση της στην διαθλαστική χειρουργική, έχει εγείρει ερωτήματα αναφορικά με την πιθανότητα τοξικότητας σε διάφορες κυτταρικές ομάδες του κερατοειδούς πέραν των κερατοκυττάρων του προσθίου στρώματος, όπως και σε άλλες ενδοφθάλμιες ιστικές δομές. Ένας ακόμη στόχος της διαθλαστικής κοινότητας είναι η δημιουργία νομογράμματος χρήσης με σκοπό τη μείωση του χρόνου έκθεσης.

Οι στόχοι της διδακτορικής διατριβής είναι σε πειραματικό επίπεδο η ανεύρεση του ελάχιστου χρόνου έκθεσης μιτομυκίνης C, για την αποφυγή κερατοειδικής θόλωσης μετά από επιφανειακές φωτοδιαθλαστικές κερατεκτομές, με τη χρήση τόσο των κλασικών μεθόδων εκτίμησης της θόλωσης (βιομικροσκοπία και οπτική μικροσκοπία) όσο και με τη χρήση in vivo ομοεστιακής μικροσκοπίας. Επίσης θα μελετηθεί η συμπεριφορά διεισδυτικότητας της μιτομυκίνης C στο πρόσθιο θάλαμο του οφθαλμού και η πιθανή τοξικότητα που μπορεί να εισάγει η χρήση της στο επίπεδο του ακτινωτού σώματος.

Σε κλινικό επίπεδο θα γίνει μελέτη πιθανής τοξικότητας της χρήσης μιτομυκίνης C στο επίπεδο των ενδοθηλιακών κυττάρων του κερατοειδούς, με την βοήθεια ομοεστιακής μικροσκοπίας. Τέλος θα μελετηθούν οι διαφορές τόσο σε κλινικό (διαθλαστικά και οπτικά αποτελέσματα) όσο και σε μορφολογικό επίπεδο (αλλαγές στο επίπεδο του υποεπιθηλιακού νευρικού πλέγματος, πυκνότητας κερατοκυττάρων και πυκνότητας ενδοθηλιακών κυττάρων) σε κερατοειδείς που θα υποβληθούν σε επιφανειακή διαθλαστική επέμβαση epi-LASIK και PRK MMC.

ΕΙΔΙΚΟ ΜΕΡΟΣ

1. ΠΕΙΡΑΜΑΤΙΚΕΣ ΜΕΛΕΤΕΣ

2. ΚΛΙΝΙΚΕΣ ΜΕΛΕΤΕΣ

2.1.1 Εύρεση ελάχισου και αποτελεσματικού χρόνου έκθεσης της μιτομυκίνης C για την αποφυγή σχηματισμού θόλωσης του κερατοειδούς

Στην πρώτη φάση της διδακτορικής διατριβής έγινε μελέτη της ανεύρεσης του ελάχιστου και αποτελεσματικού χρόνου έκθεσης της μιτομυκίνης C, για την αποφυγή σχηματισμού (προφυλακτική θεραπεία) θόλωσης του κερατοειδούς μετά από επιφανειακές φωτοδιαθλαστικές κερατεκτομές. Για το σκοπό αυτό χρησιμοποιήθηκε το πειραματικό μοντέλο του κουνελιού. Όπως έχει αναφερθεί παραπάνω η συγκέντρωση του διαλύματος της μιτοκυκίνης C είναι 0,02%, το οποίο κυρίως αποτελεί αποτέλεσμα κλινικής εμπειρίας και έχει αποδειχθεί ότι δεν προκαλεί τοξικότητα στους οφθαλμικούς ιστούς.

Αρχικά χρησιμοποιήθηκαν 30 κουνέλια τα οποία χωρίστηκαν σε 3 επιμέρους ομάδες (10 ανά ομάδα). Οι οφθαλμοί όλων των κουνελιών υποβλήθηκαν σε επιφανειακή φωτοδιαθλαστική κερατεκτομή, με επιδιωκόμενη διόρθωση 10 διοπτριών και ζώνη εκτομής 5,5 mm. Όλες οι διαδικασίες έγιναν κατόπιν γενικής και τοπικής στον οφθαλμό αναισθησίας, ακολουθήθηκαν δε, οι οδηγίες για χρήση πειραματόζωων (ARVO decleration). Ο ένας οφθαλμός των κουνελιών χρησιμοποιήθηκε ως οφθαλμός παρατήρησης (control), ενώ ο άλλος ως οφθαλμός μελέτης (experimental) που εκτέθηκε μετά τη φωτεκτομή σε προφυλακτική θεραπεία με μιτομυκίνη C. Στην πρώτη ομάδα ο υπό μελέτη οφθαλμός εκτέθηκε σε διάλυμα μιτομυκίνης C 0,02% για 10 δευτερόλεπτα, στη δεύτερη ομάδα για ένα λεπό, ενώ στην τρίτη ομάδα για 2 λεπτά. Μετά τη χειρουργική επέμβαση, οι οφθαλμοί έλαβαν τοπική θεραπεία με αντιβιοτικό εώς ότου έγινε πλήρης επαναεπιθηλιοποίηση του κερατοειδούς (περίπου 4 ημέρες). Σε καθημερινή βάση γινόταν έλεγχος στους οφθαλμούς για τυχόν ευρήματα λοίμωξης (κερατίτιδα) ή φλεμονής. Μετά το πέρας

ενός μήνα, που αποτελεί για το συγκεκριμένο μοντέλο ζώων την κορύφωση της επουλωτικής δραστηριότητας του κερατοειδούς, τα κουνέλια υποβλήθηκαν σε εξέταση ομοεστιακής μικροσκοπίας (στην οποία είχαν υποβληθεί και προεγχειρητικά – Εικονά 1), έπειτα θανατώθηκαν και ο κετατοειδικός ιστός προετοιμάστηκε για εξέταση με οπτική και ηλεκτρονική μικροσκοπία.

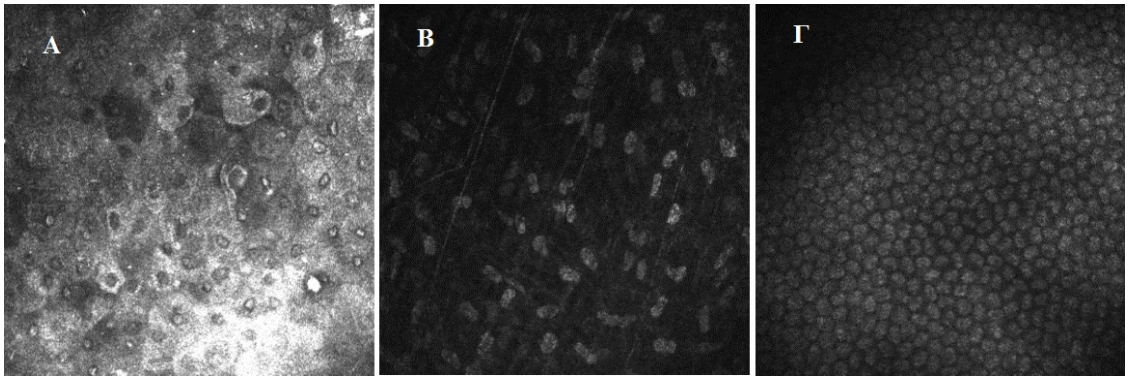

Εικόνα 1: Απεικόνιση κερατοειδούς κουνελιού με χρήση ομοεστιακλης μικροσκοπίας. Α: Επιθήλιο, Β: Πρόσθιο στρώμα και Γ: Ενδοθήλιο

Τα ευρήματα από αυτές τις ομάδες έδειξαν ότι για τη συγκεκριμένη διόρθωση των 10 διοπτριών, οι κερατοειδείς που εκτέθηκαν σε 10 δευτερόλεπτα διαλύματος μυτομυκίνης C εμφάνισαν σημαντική κλινικά (grade 3-4) θόλωση του πρόσθιου κερατοειδικού στρώματος (Εικόνα 2α), η οποία έγινε αντιληπτή από όλα τα μέσα απεικόνισης (Εικόνα 2β). Στις άλλες δύο ομάδες, ενώ παρατηρήθηκε ενεργοποίηση των κερατοκυτάρρων του στρώματος, δεν βρέθηκε κλινικά σημαντική θόλωση σε κανένα από τους οφθαλμούς (Εικόνα 2γ). Αναφορικά με τους οφθαλμούς παρατήρησης σε όλες τις ομάδες βρέθηκε κλινικά σημαντική θόλωση (grade 4).

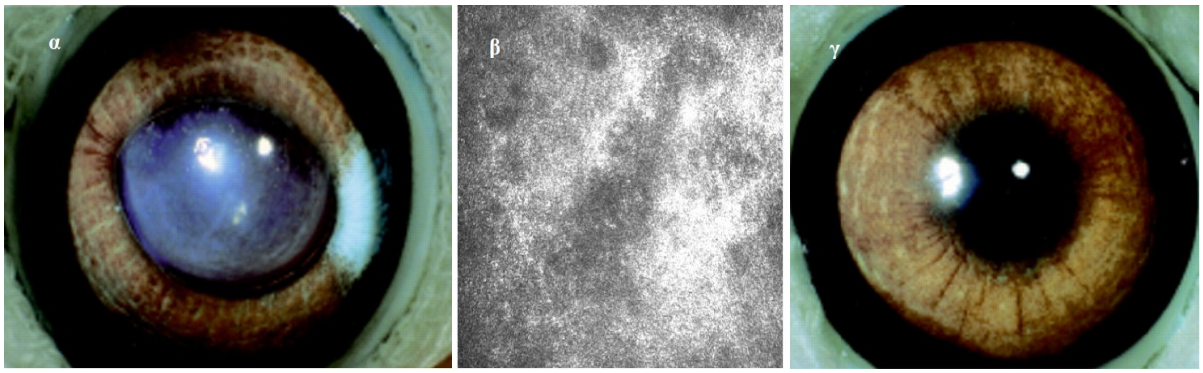

Εικόνα 2

Μετά το πέρας του πρώτου πειράματος έγινε αντιληπτό ότι η προφυλακτική χρήση μιτομυκίνης C για διάστημα 1-2 λεπτών μετά από επιφανειακή φωτοδιαθλαστική κερατεκτομή αποτρέπει τον σχηματισμό κερατοειδικής θόλωσης. Αυτό οδήγησε σε δεύτερο χρόνο σε πείραμα κατά το οποίο έγινε επανάληψη του προηγούμενου με διαφορετικούς χρόνους έκθεσης της μιτομυκίνης. Στο δεύτερο πείραμα χρησιμοποιήθηκαν 30 κουνέλια χωρισμένα σε 3 επιμέρους ομάδες (10 ανά ομάδα). Οι οφθαλμοί όλων των κουνελιών υποβλήθηκαν σε επιφανειακή φωτοδιαθλαστική κερατεκτομή με επιδιωκόμενη διόρθωση 10 διοπτριών και ζώνη εκτομής 5,5 mm. Στην πρώτη ομάδα, ο υπό μελέτη οφθαλμός εκτέθηκε σε διάλυμα μιτομυκίνης C 0,02% για 30 δευτερόλεπτα, στη δεύτερη ομάδα για 40 δευτερόλεπτα, ενώ στην τρίτη ομάδα για 50 δευτερόλεπτα. Ακολουθήθηκαν οι διαδικασίες όπως αναφέρονται στο πρώτο πείραμα και μετά το πέρας ενός μήνα παρατηρήθηκε ότι και στους τρεις αυτούς χρόνους έκθεσης υπήρξε κλινικά σημαντικη θόλωση (grade 1-3 Εικόνα 3) στο πρόσθιο στρώμα του κερατοειδούς, η οποία έγινε αντιληπτή και με τη χρήση των απεικονιστικών μεθόδων.

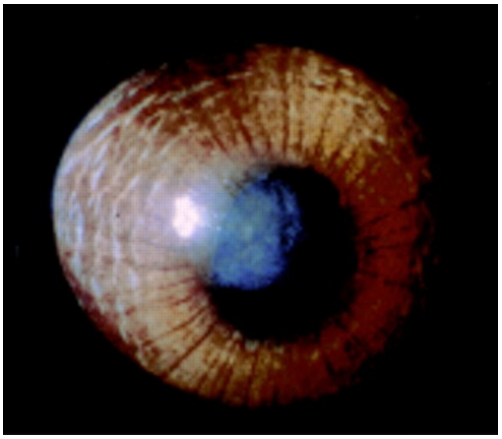

Εικόνα 3

Από τα παραπάνω δύο πειράματα βρέθηκε ότι για την ακραία δίορθωση των 10 διοπτριών, η προφυλακτική χρήση χρήση διαλύματος μυτομυκίνης C 0,02% με χρόνο έκθεσης ενός λεπτού επαρκεί για την αποτροπή σχηματισμού κερατοειδικής θόλωσης μέτα από επιφανειακές φωτοδιαθλαστικές κερατεκτομές. Επίσης για τον έλεγχο πιθανής κυτταροτοξικής δράσης της μιτομυκίνης C στο επίπεδο των ενδοθηλιακών κυττάρων έγινε μέτρηση της πυκνότητας των κυττάρων αυτών με τη χρήση της ομοεστικής μικροσκοπίας προεγχειρητικά και ένα μήνα μετεγχειρητικά. Από τις μετρησεις αυτές βρέθηκε ότι δεν υπήρξε στατιστικά σημαντική μεταβολή της πυκνότητας των ενδοθηλιακών κυττάρων σε κανέναν από τους χρόνους έκθεσης.

Παρόλο που ο χρόνος έκθεσης του ενός λεπτού ήταν επαρκής για την αποτροπή δημιουργίας θόλωσης στο πειραματικό μοντέλο του κουνελιού, η εφαρμογή αυτού στον ανθρώπινο οφθαλμό δεν είχε αξία, καθώς κλινικές μελέτες σε ανθρώπους είχαν αποδείξει ότι η έκθεση μιτομυκίνης C από 12 έως και 30 δευτερόλεπτα ήταν επαρκής για την αποφυγή του φαινομένου. Οι διαφορές στην επίπτωση της εμφάνισης κερατοειδικής θόλωσης μεταξύ του ανθρώπινου κερατοειδούς και του κερατοειδούς του κουνελιού, ίσως να είναι αποτέλεσμα διάφορων παραγόντων. Μία βασική δοαφορά μεταξύ των κερατοειδών αυτών των δύο ειδών του ζωικού βασιλείου, είναι οι ανατομικές διαφοροποιήσεις. Αυτές

συνίστανται στην απουσία της μεμβράνης του Bowman στον κερατοειδή του κουνελιού, καθώς επίσης και στη σημαντική διαφορά του πάχους του κερατοειδικού ιστού, όπου στον άνθρωπο είναι 550 μικρόμετρα και στο κουνέλι 350 μικρόμετρα. Ένα ακόμα στοιχείο το οποίο δεν είναι ακόμα αγνωστό, είναι οι διαφορές της επουλωτικής αντίδρασης των κερατοειδών μεταξύ αυτών των δύο ειδών. Τα παραπάνω μας οδηγούν στο συμπέρασμα, ότι η πιθανή εμφάνιση θόλωσης του κερατοειδούς μετά από επιφανεικακές φωτοδιαθλαστικές κερατεκτομές, διαφέρουν σημαντικά μεταξύ ανθρώπου και κουνελιού, με αποτέλεσμα τη μη ασφαλή αναγωγή των αποτελεσμάτων μας στο πειραματικό αυτό μοντέλο στην καθ' ημέραν κλινική πράξη και κατ' επέκταση στον άνθρωπο.

Αναφορικά με την ανεύρεση ενός νομογράμματος προφυλακτικού χρόνου έκθεσης μιτομυκίνης στους ανθρώπους, για την αποφυγή σχηματισμού θόλωσης του κερατοειδούς μετά από επιφανειακή φωτοδιαθλαστική κερατεκτομή, δεν έχει γίνει εφικτό παρόλες τις μελέτες που έχουν δημοσιευτεί. Η δυσκολία του εγχειρήματος έχει αποδωθεί σε διάφορες αιτίες, όπως φύλο, βάθος εκτομής, διάμετρο φωτεκτομής, φυλή, κλιματολογικές συνθηκές κ.α. Παρόλο που δεν υπάρχει κοινής αποδοχής νομόγραμμα αναφορικά με τον χρόνο έκθεσης σε μιτομυκίνης C, οι κλινικές μελέτες έχουν δείξει ότι έκθεση 15 δευτερολέπτων είναι επαρκείς για επιφανειακές φωτεκτομές μετρίου βαθμού μυωπίας (μέχρι 5 διοπτρίες).

Το ενδιαφέρον της επιστημονικής κοινότητας μετά τα ενθαρρυντικά αποτελέσματα της αποφυγής δημιουργίας θόλωσης σε χαμηλούς χρόνους έκθεσης, ήταν η ασφάλεια της χρήσης της μιτομυκίνης C αναφορικά με την πιθανή τοξικότητα στο επίπεδο των ενδοθηλιακών κυττάρων του κερατοειδούς και σε άλλους ενδοφθάλμιους ιστούς. Για το λόγο αυτό έγιναν δύο επιμέρους μελέτες σε κουνέλια για την ανεύρεση της συγκέντωσης μιτομυκίνης C που εντοπίζεται στο υδατοειδές

υγρό μετά από φωτοδιαθλαστική κερατεκτομή, καθώς επίσης και τις επιπτώσεις της μιτομυκίνης C στο ακτινωτό σώμα και της ενδοφθάλμιας πίεσης μετεγχειρητικά.

2.1.2 Συγκέντρωση Μιτομυκίνης C στο υδατοειδές υγρό μετά από διαθλαστική κερατεκτομή: Μια πειραματική μελέτη

Εισαγωγή: Όπως έχει αναφερθεί προηγουμένως τα τελευταία χρόνια, η Μιτομυκίνη C έχει χρησιμοποιηθεί διεγχειρητικά μετά από επιφανειακές φωτοδιαθλαστικές κερατεκτομές μειώνοντας τη επίπτωση εμφάνισης θόλωσης του κερατοειδούς. Αυτό γίνεται εφικτό με την αλκιλίωση της διπλής έλικας του DNA των κερατοκυττάρων με αποτέλεσμα την απόπτωσή τους ή την παρεμπόδιση του μεταβολισμού και κατ' επέκταση την αποτροπή δημιουργίας νέου κολλαγόνου.[85-89] Παρά την αναστολή του σχηματισμού θόλωσης του κερατοειδούς η κυτταροστατική δράση της μιτομυκίνης έχει εγείρει ερωτήματα σχετικά με τις δυσμενείς επιπτώσεις που μπορει να προκαλέσει σε διάφορους οφθαλμικούς ιστούς και σε σχέση με τη μακροπρόθεσμη ασφάλεια μετά από χρήση της.[90-96] Σε αυτήν την πειραματική μελέτη, ερευνήσαμε τη συσχέτιση της συγκέντρωσης της μιτομυκίνης στο υδατοειδές υγρό σε σχέση με το χρόνο εφαρμογής της και σε σχέση με το υπολειπόμενο πάχος του κερατοειδή μετά από φωτοδιαθλαστική κερατεκτομή.

Μεθοδολογία: Είκοσι τέσσερις οφθαλμοί από δώδεκα κουνέλια, βάρους 2.5 - 3.5 kg χρησιμοποιήθηκαν σ'αυτή τη μελέτη. Τα ζώα χωρίστηκαν σε 4 επιμέρους ομάδες (6 μάτια ανά ομάδα), σύμφωνα με την επιδιωκούμενη διαθλαστική διόρθωση [-5.00 Διοπτρίες (D) και -10.00 D], καθώς και το χρονικό διάστημα της εφαρμογής μιτομυκίνης στο στρώμα του κερατοειδούς (60 και 120 δευτερόλεπτα). Οι ομάδες 1 και 2 υποβλήθηκαν σε PRK για να διορθωθούν -5.00 D σε 6 χιλιοστά οπτικής ζώνης, ενώ μικρό στρογγυλό τεμάχιο απορροφητικού υλικού εμποτισμένο με μιτομυκίνη C (0,02%) εφαρμόστηκε στο εκτεθειμένο στρώμα του κερατοειδούς για 60 και 120 δευτερόλεπτα αντίστοιχα. Ομοίως, οι ομάδες 3 και 4 υποβλήθηκαν σε PRK για να διορθωθούν -10.00 D σε 6 χιλιοστά οπτικής ζώνης με χρόνο έκθεσης μιτομυκίνης C

των 60 και 120 δευτερόλεπτων, αντίστοιχα. Όλα τα ζώα αναισθητοποιήθηκαν με ενδομυϊκή ένεση από ένα μείγμα υδροχλωρικής ξυλαζίνης (5mg/kg) και υδροχλωρικής κεταμίνης (50mg/kg).

Μετά από τη φωτοεκτομή, μικρό στρογγυλό τεμάχιο απορροφητικού υλικού εμποτισμένο σε 1ml MMC 0,2 mg / ml (Kyowa Hakko Kogyo Co, Ltd, Tokyo, Japan) εφαρμόστηκε πάνω στο στρώμα του κερατοειδούς για 60 δευτερόλεπτα (ομάδες 1 και 3) ή 120 δευτερόλεπτα (ομάδες 2 και 4). Το τεμάχιο αυτό στη συνέχεια απομακρυνόταν, και ακολουθούσε άμεση πλύση με 20 ml BSS για την απομάκρυνση του πλεονάσματος μιτομυκίνης.

Η αναρόφηση του υδατοειδούς υγρού (50 με 100 μl) από τον πρόσθιο θάλαμο γινόταν 10 λεπτά μετά τη θεραπεία μιτομυκίνης από όλους τους οφθαλμούς. Το υδατοειδές υγρό τοποθετούνταν σε σωληνάρια Eppendorf (συνολικής χωρητικότητας 2ml) και τα δείγματα άμεσα αναλύονταν με τη χρήση υγρής χρωματογραφίας υψηλής απόδοσης (HPLC, Spectra Physics 8800, San Jose, California, USA) για την ποσοτικοποίηση της συγκέντρωσης μιτομυκίνης στο διάλυμα. Η στατιστική ανάλυση έγινε χρησιμοποιώντας JMP 5.01 στατιστικό λογισμικό.

Αποτελέσματα: Το μέσο υπολειπόμενο πάχος του κερατοειδούς (RCBT) μετά την αφαίρεση του επιθηλίου και την φωτεκτομή του στρώματος ήταν 233,5 ± 14,13 μm, 241,83 ± 13,02 μm, 170 ± 45,42 μm και 162,33 ± 29,96 μm για τις ομάδες 1, 2, 3 και 4, αντίστοιχα. Η μέση συγκέντρωση της μιτομυκίνης στο υδατοειδές υγρό βρέθηκε 0,23 ± 0,03 μg / ml, 0,39 ± 0,05 μg / ml, 0,28 ± 0,04 μg / ml, και 0,52 ± 0,16 μg / ml για τις ομάδες 1, 2, 3 και 4 αντίστοιχα.

Τόσο το υπολειπόμενο πάχος του κερατοειδή όσο και ο χρόνος εφαρμογής μιτομυκίνης είχαν στατιστικά σημαντική επίδραση στη συγκέντρωση της μιτομυκίνης που μετρήθηκε στο υδατοειδές ύγρό ($p = 0,019$ και $p < 0,0001$, αντίστοιχα), ενώ η

αλληλεπίδρασή τους δεν είχε στατιστικά σημαντική επίδραση στου μοντέλο (p = 0,2843). Επιπλέον, η παράμετρος παλινδρόμησης του χρόνου εφαρμογής (-0,1 μg / ml) ήταν υψηλότερη σε απόλυτες τιμές από την παράμετρο οπισθοδρόμησης της διόρθωσης (-0.045 μg / ml), γεγονός που αποτελεί ένδειξη διαφοράς στις συγκεντρώσεις μιτομυκίνης μεταξύ των δύο χρονικών ομάδων (0,20 μg / ml, 95% CI 0,13 - 0,27 μg / ml) μεγαλύτερη από τη διαφορά μεταξύ των δύο διορθωτικών ομάδων (0,09 μg / ml, 95% CI 0,017 - 0,17 μg / ml).

Πίνακας συγκεντρώσεων μιτομυκίνης C στο υδατοειδές υγρό

Group Number	MMC Concentration (μg/ml)
1	0.23 ± 0.03
2	0.39 ± 0.05
3	0.28 ± 0.04
4	0.52 ± 0.16

Συζήτηση: Η ανασκόπηση των τελευταίων μελετών αποκαλύπτει μια τάση μείωσης του χρόνου έκθεσης της μιτομυκίνης C μετά από φωτοδιαθλαστικές κερατεκτομές.[88,89,92,97] Η έλλειψη μίας καθιερωμένης συγκέντρωσης διαλύματος της μιτομυκίνης C και η απουσία νομογράμματος αναφορικά με το χρόνο εφαρμογής της σε σχέση με την επιδιωκόμενη διόρθωση, αποτελούν σημαντικά θέματα για την ανάγκη περαιτέρω μελετών, οι οποίες θα εξετάζουν τις παραπάνω μεταβλητές, καθώς και την αποτελεσματικότητα της χρήσης της στην αποτροπή σχηματισμού θόλωσης του κερατοειδούς.

Στην παρούσα μελέτη, βρέθηκε μια σημαντική συσχέτιση της συγκέντρωσης μιτομυκίνης C στο υδατοειδές υγρό σε σχέση με τη διάρκεια εφαρμογής της. Επιπλέον, ερευνήσαμε την επίδραση της διαθλαστικής διόρθωσης στη συγκέντρωση μιτομυκίνης C και βρέθηκε στατιστικά σημαντική επίδραση στις συγκεντρώσεις της που δεν είχαν μέχρι τώρα μελετηθεί. Σε αντίθεση με τις προηγούμενες μελέτες, τα επίπεδα συγκέντρωσης της μιτομυκίνης C στο υδατοειδές υγρό ήταν υψηλότερες, οι οποίες κατά πάσα πιθανότητα σχετίζονται με τις αλλαγές της παχυμετρίας του κερατοειδή μετά την φωτεκτομή και / ή των διαφορετικών χρόνων αναρόφησης του υδατοειδούς υγρού που χρησιμοποιήθηκε σε αυτή τη μελέτη.

Ένας σημαντικός περιορισμός αυτής της μελέτης είναι ότι οι κερατοειδείς χιτώνες των κουνελιών είναι περίπου το μισό σε παχυμετρία σε σχέση με τους ανθρώπινους, καθώς και το ότι η ανατομία μεταξύ των δύο ειδών διαφέρει (ο κερατοειδής του κουνελιού δεν έχει μεμβράνη του Bowman). Αυτό έχει ως αποτέλεσμα τη μη δυνατή αναγωγή των αποτελεσμάτων μας στον άνθρωπο και κατ' επέκταση στην κλινική μας πράξη.

Συμπερασματικά, τόσο ο χρόνος εφαρμογής MMC όσο και το υπολειπόμενο στρώμα του κερατοειδούς, επηρεάζουν τις συγκεντρώσεις της μιτομυκίνης C στο υδατοειδές υγρό μετά από επιφανειακές φωτοδιαθλαστικές κερατεκτομές. Αυτές οι παράμετροι μαζί με τη συγκέντρωση του διαλύματος μιτομυκίνης C, που εφαρμόζεται, θα πρέπει να ληφθούν υπόψη προκειμένου να ελαχιστοποιηθεί η διείσδυση μιτομυκίνης C στον πρόσθιο θάλαμο.

2.1.3 Επιπτώσεις της τοπικής Μιτομυκίνης C στο ακτινωτό σώμα και την ενδοφθάλμια πίεση μετά από PRK: Μια Πειραματική Μελέτη

Σκοπός: Όπως αναφέρθηκε παραπάνω η ασφάλεια χρήσης της μιτομυκίνης C στην χειρουργική του οφθαλμού, είναι εξαιρετικής σημασίας, τόσο για τον ιστό στόχο όσο και για τους παρακείμενους ιστούς, καθώς πολλές ανεπιθύμητες ενέργειες της μιτομυκίνης C έχουν αναφερθεί. [80] Η αθροιστική δόση της μιτομυκίνης C μειώθηκε σταδιακά σε οφθαλμικές θεραπείες, με ταυτόχρονα σημαντική μείωση στην τοξικότητα και χωρίς εμφανή μείωση της αποτελεσματικότητας της. [81] Η διείσδυση της μιτομυκίνης C στον πρόσθιο θάλαμο μετά από επιφανειακές φωτοδιαθλαστικές κετατεκτομές, έχει αποδειχθεί πρόσφατα από μελέτες (και από την παρούσα διδακτορική διατριβή), [82] αυξάνοντας τις ανησυχίες για τις πιθανές παρενέργειες στις διάφορες δομές του οφθαλμού μετά την εφαρμογή της. Η παρακάτω μελέτη εξετάζει την πιθανή επίπτωση εφαρμογής της μιτομυκίνης C στην ιστολογική μορφολογία του ακτινωτού σώματος και σε τυχόν μεταβολές τις ενδοφθάλμιας πίεσης (ΕΟΠ), σε οφθαλμούς κουνελιών μετά από επέμβαση επιφανειακής φωτοδιαθλαστικής κερατεκτομής.

Μεθοδολογία: Σαράντα οφθαλμοί 20 κουνελιών, βάρους 2.5 - 3.5 kg, χρησιμοποιήθηκαν στη μελέτη. Τα πειραματόζωα αναισθητοποιήθηκαν με χρήση ενδομυϊκής ένεσης ξυλαζίνης (5 mg/kg) και κεταμίνης (50 mg/kg). Ειδικός διαστολέας τοποθετήθηκε για να διαχωρίσει τα βλέφαρα, ενώ ενσταλάχθηκαν δύο σταγόνες αναισθητικού τοπικά. Μετά από 2 λεπτά, μηχανική αποεπιθηλιοποίηση του κερατοειδούς ζώνης 7,5 mm πραγματοποιήθηκε ακολουθούμενη από μυωπική φωτοεκτομή με τη χρήση του excimer laser Wavelight ALLEGRETTO 400 μήκος κύματος 193 nm (180 mJ/cm^2 ανά παλμό). Το laser ήταν προγραμματισμένο για διόρθωση -8.00D και 5 mm οπτική ζώνη, αφαιρώντας 73 μm στρώματος.

Το μέσο προεγχειρητικό κεντρικό πάχος του κερατοειδή ήταν 362,6 μm (εύρος: 320 - 455 μm) ενώ μετεγχειρητικά ήταν 330,4 μm (εύρος: 287 - 430 μm). Οι μετρήσεις έγιναν με παχύμετρο υπερήχων (Corneo-Gage Plus; Sonogage Inc, Cleveland, Ohio).

Αμέσως μετά τη φωτοεκτομή, μικρό στρογγυλό τεμάχιο απορροφητικού υλικού εμποτισμένο με 0,1 mL μιτομυκίνη C 0,02% (Kyowa Hakko Kogyo Co Ltd, Τόκιο, Ιαπωνία), εφαρμοζόταν στον ένα οφθαλμό (ομάδα μελέτης) για 2 λεπτά. Στον έταιρο οφθαλμό (ομάδα ελέγχου), μικρό στρογγυλό τεμάχιο απορροφητικού υλικού εμποτισμένο με BSS εφαρμόστηκε για το ίδιο χρονικό διάστημα. Μετά από 2 λεπτά, τα μικρό στρογγυλά τεμάχια απορροφητικού υλικού αφαιρέθηκαν ενώ ακολούθησε πλύση με 20 mL από BSS. Αντιβιωτική αλοιφή εφαρμόστηκε ημερησίως σε όλους τους οφθαλμούς μέχρι την πλήρη αποεπιθηλιοποίηση.

Η Ενδοφθάλμια πίεση (ΕΟΠ) μετρήθηκε προεγχειρητικά και 5, 15, 30, και 90 ημέρες μετά την επέμβαση. Όλες οι μετρήσεις της ΕΟΠ έγιναν με φορητό τονόμετρο (Tono-Pen XL; Medtronic, Jacksonville, FLA) υπό τοπική αναισθησία (proparacaine 0,5%). Τέσσερα κουνέλια θυσιάστηκαν προεγχειρητικά και χρησιμοποιήθηκαν για την ιστολογική μελέτη του ακτινωτού σώματος και την ενδοφθάλμια πίεση (ομάδα άθικτων). Τέσσερα κουνέλια, στη συνέχεια, θυσιάστηκαν στις 5, 15, 30, και 90 ημέρες μετά την επιφανειακή φωτοδιαθλαστική κερατεκτομή. Μετά την εξόρυξη, οι οφθαλμοί προετοιμάτηκαν για τη μελέτη σε οπτικό και ηλεκτρονικό μικροσκόπιο με τη χρήση κρύας γλουταραλδεΰδης 2,5% σε 0,1 M cacodylate buffer (pH 7,4). Το ακτινωτό σώμα αφαιρέθηκε και τοποθετήθηκε στο ίδιο στερεωτικό υλικό για μονιμοποίηση. Δείγματα ιστού τοποθετήθηκαν σε τετροξείδιο οσμίου 2% σε 0,1 buffer cacodylate M για μία ώρα στους 4°C, τα δείγματα ιστού αφυδατώθηκαν σε μια σειρά από αλκοόλες και οξειδίο του προπυλενίου, και στη συνέχεια εντάχθηκαν σε

εποξική ρητίνη. Για την εξέταση με οπτικό μικροσκόπιο, 1 και 3 μm ιστικά τμήματα ετοιμάστηκαν και υποβήθηκαν σε χρώση με tziehrome 1%. Για το ηλεκτρονικό μικροσκόπιο, οι επιλεγμένες περιοχές ήταν διαχωρισμένες και υποβήθηκαν σε στρώση με οξική ουρανυλίου και κιτρικού μόλυβδου. Η εξέταση έγινε με το JOEL ηλεκτρονικό μικροσκόπιο. Για την ανάλυση της ΕΟΠ με την πάροδο του χρόνου και την επίδραση της θεραπείας στην ΕΟΠ χρησιμοποιήθηκε η στατιστική μέθοδος ANOVA.

Αποτελέσματα: Η οπτική μικροσκοπία της μορφολογίας του ακτινωτού σώματος, δεν έδειξε καμία διαφορά ανάμεσα στις 3 ομάδες (μελέτης, ελέγχου και άθικτων). Σε όλες τις 3 ομάδες, παρατηρήθηκε τοπική επιπέδωση των μη χρωματισμένων επιθηλιακών κυττάρων. Τα περισσότερα από τα non-pigmented κύτταρα του ακτινωτού επιθηλίου είχαν κυβοειδές σχήμα με στρογγυλεμένους κεντρικούς πυρήνες. Και στις τρείς ομάδες, παρατηρήθηκε κυτταρόπλασμα τυλιγμένο στη βάση του μη-χρωστικού ακτινωτού επιθηλίου, τοποθετημένο σε παράλληλες σειρές. Σε όλα τα δείγματα, τα κύτταρα του επιθηλίου που περιείχαν χρωστική ουσία εμφάνισαν λιγότερα μιτοχόνδρια σε σύγκριση με τα μη χρωματισμένα κύτταρα του ακτινωτού επιθήλιου. Σημαντικός αριθμός στρογγυλών κόκκων με χρωστική μελανίνης παρατηρήθηκε, καθώς και ορισμένοι κόκκοι με ελλειπτικό σχήμα. Κανένα επιθηλιακό κύτταρο δεν έδειξε δείγματα τοξικότητας, οιδήματος ή άλλες παθολογικές αλλαγές δεν βρέθηκαν στο αγγειακό δίκτυο του ακτινωτού σώματος.

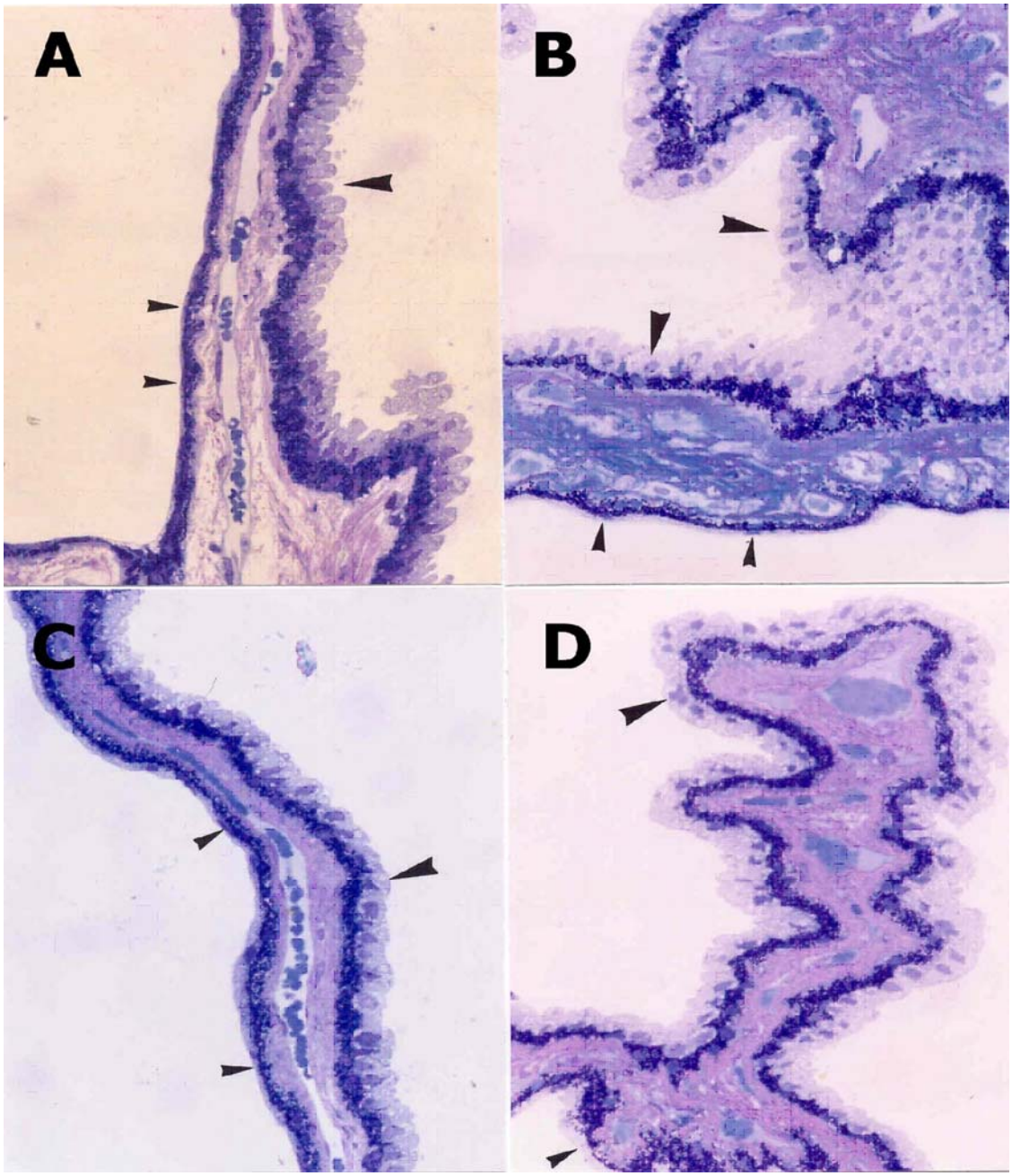

Εικόνα οπτικού μικροσκοπίου: Ιστικά τεμάχια ακτινωτού σώματος (προεγχειρητικά) (A), ομάδα ελέγχου (BSS) (15 μέρες) (B), ομάδα μελέτης (MMC) [15 μέρες (C) και 3 μήνες (D) μετά από PRK]. Κανένα από τα ιστικά τεμάχια δεν εμφανίζει κάποια μορφολογική μεταβολή σε σύγκριση με την ομάδα ελέγχου. Επιπρόσθετα του τυπικού κυβοειδούς σχήματος με στρογγυλούς πυρήνες (μεγάλα βέλη) μη μελαγχρωστικού επιθηλίου, σε όλες τις ομάδες υπήρχαν οι ζώνες με επιμηκισμένους οβάλ πυρήνες (μικρά βέλη).

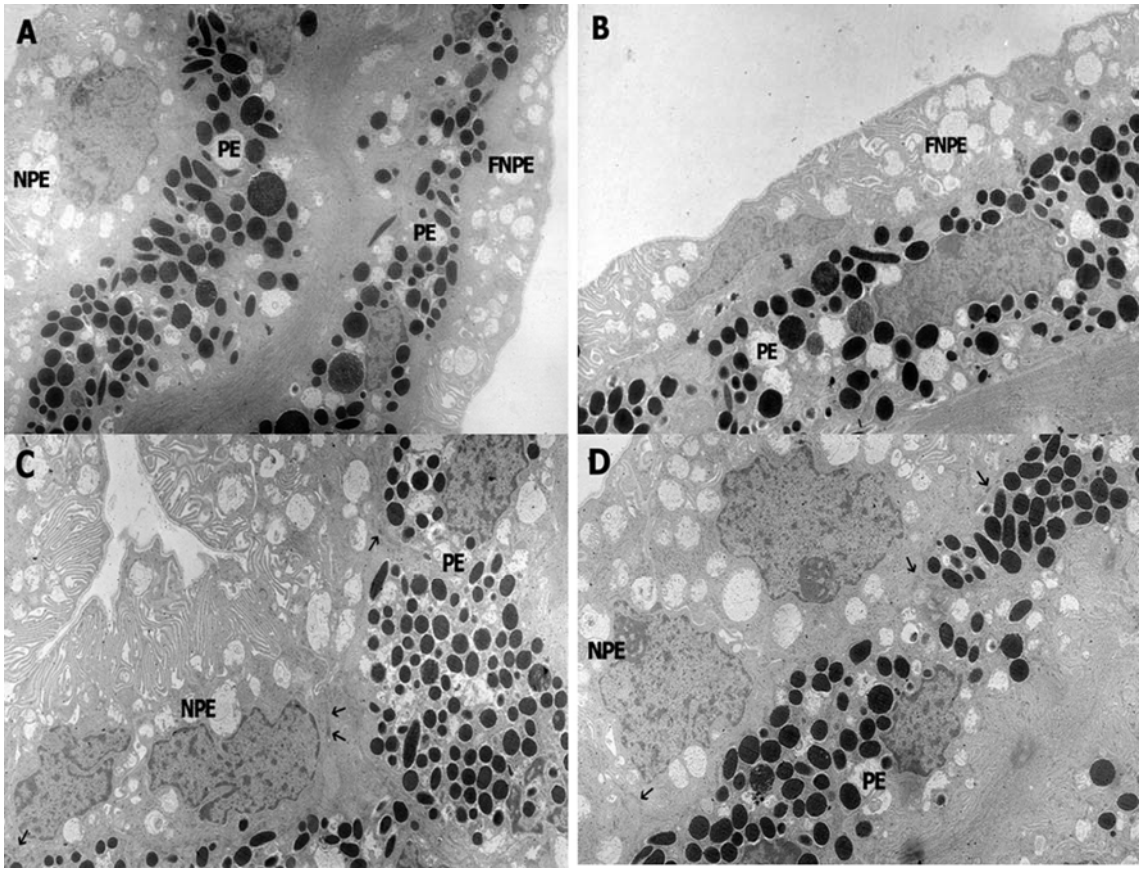

Εικόνα ηλεκτρονικού μικροσκοπίου: Ιστικά τεμάχια ακτινωτού σώματος (προεγχειρητικά) (A), (original magnification x2600), B (ομάδα ελέγχου), (x2600), και ομάδα μελέτης [C: 15 μέρες, (x3300) και D: 3 μήνες μετά απο PRK), (x3300)]. Το μη μελάγχρουν επιθηλίο παρουσίασε ίδια μορφολογία σε όλες τις ομάδες. The non pigmented epithelium that contained both the zones of flattened cells (FMPE) and the zones of cuboidal cells (NPE).

Σχετικά με την ΕΟΠ δεν βρέθηκαν στατιστικά σημαντικές αλλαγές μετά από την επέμβαση. Οι μέσες προεγχειρητικές τιμές ΕΟΠ ήταν 13.13 ± 1.25 και 13.13 ± 1.00 mmHg για την ομάδα μελέτης και ελέγχου αντίστοιχα. Στη τελευταία μετεγχειρητική εξέταση (90 ημέρες), τα επίπεδα ΕΟΠ ανέρχονταν σε 12.75 ± 0.50 και 13.25 ± 0.63 κατ'ακολουθία (P=0.27).

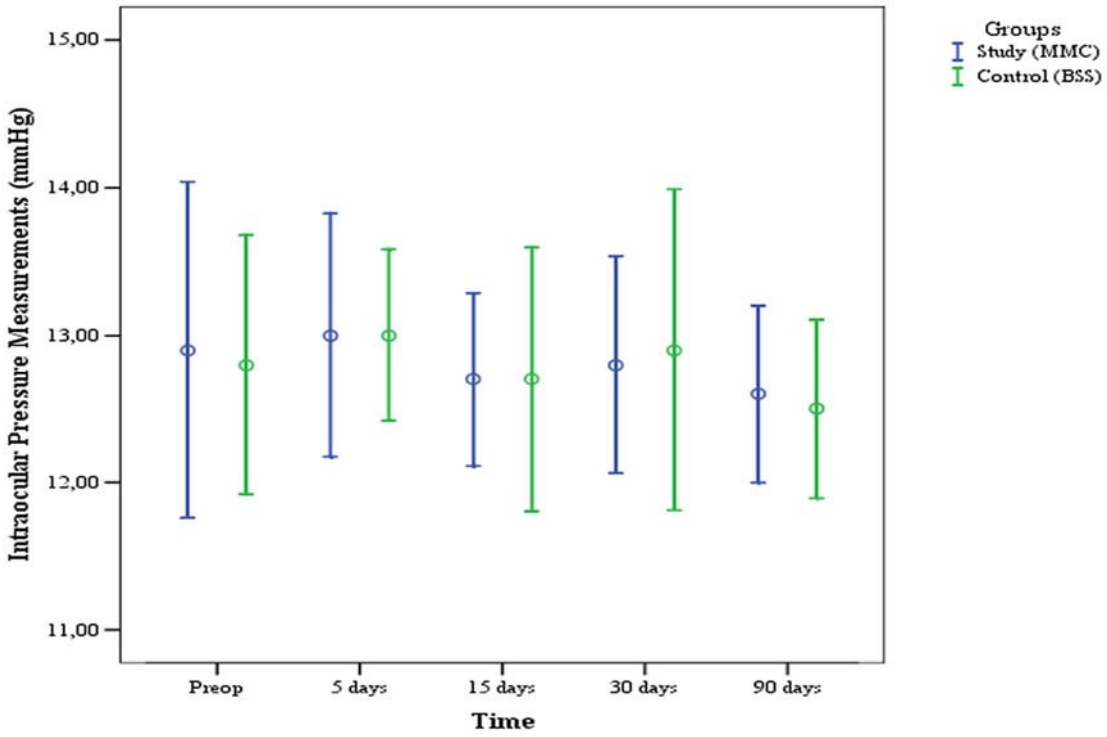

Διάγραμμα μεταβολών ΕΟΠ

Συζήτηση: Παρόλο που προηγούμενες μελέτες αναφέρουν αλλαγή στην ιστολογική μορφολογία του επιθηλίου του ακτινωτού σώματος μετά από εφαρμογή μιτομυκίνης C σε οφθαλμούς κουνελιών, η συγκεκριμένη μελέτη δεν είχε όμοια αποτελέσματα. Η συγκέντρωση της μιτομυκίνης η οποία ανιχνεύεται στον πρόσθιο θάλαμο μετά από επιφανειακή φωτοδιαθλαστική κερατεκτομή (όπως βρέθηκε και από η μελέτη στην παρούσα διδακτορική διατριβή)[82,83] φαίνεται να μην είναι επαρκής, ώστε να προκαλέσει τοξικότητα στο επίπεδο του ακτινωτού σώματος.

Η μελέτη αυτή έχει μερικούς πιθανούς περιορισμούς. Το μικρό μέγεθος του δείγματος, τη πιθανή διαφορά στην παθοφυσιολογική συμπεριφορά των κουνελιών και των ανθρώπινων οφθαλμών, η απουσία των μετρήσεων συγκέντρωσης μιτομυκίνης C στο υδατοειδές υγρό στην παρούσα μελέτη, και η ανακρίβεια των μετρήσεων της ΕΟΠ μετά από διαθλαστικά χειρουργεία[84], είναι τα βασικά

προβλήματα. Παρόλα αυτά, η εφαρμογή διαλύματος μιτομυκίνης C με χρόνο έκθεσης 2 λεπτών που χρησιμοποιήθηκε στην παρούσα μελέτη είναι εξαιρετικά μεγάλη σε σχέση με τη διάρκεια της εφαρμογής της στις περισσότερες ανθρώπινες κλινικές - χειρουργικές, ενώ ο κερατοειδής χιτώνας του κουνελιού είναι πιο λεπτός από τον ανθρώπινο κερατοειδή. Αυτό μπορεί να αυξήσει την πιθανή διείσδυση της μιτομυκίνης C στον πρόσθιο θάλαμο με συνέπεια στον ανθρώπινο οφθαλμό, η διείσδυση αυτή να είναι μικρότερη.

Εν κατακλείδι, η μιτομυκίνη C δεν φαίνεται να προκαλεί ιστολογικά μορφολογικές αλλαγές στο επίπεδο του ακτινωτού σώματος ή μεταβολές στην ενδοφθάλμια πίεση μετά από επιφανειακές φωτοδιαθλαστικές κερατεκτομές. Τα ευρήματα αυτά είναι ιδιαίτερα σημαντικά λόγω της τρέχουσας αυξανόμενης δημοτικότητας των επεμβάσεων διαθλαστικής χειρουργικής με τη χρήση excimer laser όπως οι PRK και Epi-LASIK. Παρά τα θετικά ευρήματα σχετικά με την πιθανότητα τοξικότητας στο ακτινωτό σώμα, αυξανόμενη ανησυχία εξακολουθεί να υπάρχει για τις μακροπρόθεσμες πιθανές παρενέργειες σε άλλες ενδοφθάλμιες δομές με τη χρήση της μιτομυκίνης C. Η σχέση κινδύνου-οφέλους και η συζήτηση στη διαθλαστική χειρουργική κοινότητα για την αποδοχή της χρήσης μιτομυκίνη C μετά από επιφανειακές φωτοδιαθλαστικές κερατεκτομές εξακολουθούν να υπάρχουν. Περαιτέρω μελέτες σχετικά με το ζήτημα της μακροπρόθεσμης ασφάλειας του φαρμάκου που χρησιμοποιείται με αυτόν τον τρόπο, οφείλουν να διεξαχθούν.

2.2.1 Μεταβολές στην ενδοθηλιακή κυτταρική πυκνότητα έπειτα από φωτοδιαθλαστική κερατεκτομή με διεγχειρητική - προφυλακτική χρήση μιτομυκίνης C

Σκοπός: Σκοπός της μελέτης ήταν η διασαφήνιση του ρόλου της διεγχειρητικής χρήσης της μιτομυκίνης C στην ενδοθηλιακή κυτταρική πυκνότητα έπειτα από φωτοδιαθλαστική επέμβαση PRK, σε ανθρώπινους οφθαλμούς. Η χρήση της μιτομυκίνης με σκοπό την βελτίωση των αποτελεσμάτων μετά από PRK, όσον αφορά το σχηματισμό κερατοειδικής θολερότητας (haze) και υποστροφής των διαθλαστικών αποτελεσμάτων (regression),[75,76] είναι ευρέως διαδεδομένη, η αποτελεσματικότητα και ασφάλεια της εφαρμογής της όμως παραμένει αμφιλεγόμενη. Σε πρόσφατες μελέτες, απώλεια των ενδοθηλιακών κυττάρων έχει αναφερθεί μετά από διόρθωση υψηλών επιπέδων μυωπίας χωρίς τη χρήση της MMC.[77,78] Στη παρούσα μελέτη γίνεται εκτίμηση της επαναληψιμότητας των μετρήσεων των ενδοθηλιακών κυττάρων και προσπάθεια διευκρίνησης, αν και κατά πόσο η εφαρμογή μυτομικίνης προσβάλει και μεταβάλλει τη πυκνότητα των εδοθηλιακών κυττάρων έπειτα από PRK. Στα ενδοθηλιακά κύταρρα του κερατοειδούς δίνεται ιδιαίτερη βαρύτητα, διότι αποτελούν ομάδα κυττάρων η οποία δεν παρουσιάζει κυτταρικό πολλαπλασιασμό. Συνεπώς μία μείωση της πυκνότητάς τους μετά από χρήση μιτομυκίνης (ιατρογενής) θα είναι μη αναστρέψιμη, με γνωστές συνέπειες, όπως κερατοειδικό οίδημα.

Μεθοδολογία: Στη μελέτη συμμετείχαν 15 άτομα (30 οφθαλμοί) με αμφίπλευρη μυωπία. Με τυχαία σειρά, ο ένας οφθαλμός υποβλήθηκε σε φωτοδιαθλαστική κερατεκτομή με διεγχειρητική χρήση διαλύματος Μιτομυκίνης C 0,02%, (PRK-MMC – ομάδα μελέτης) για 15 δευτερόλεπτα, ενώ ο έτερος οφθαλμός υποβλήθηκε σε φωτοδιαθλαστική επέμβαση Epi-LASIK (Epi-LASIK – ομάδα ελέγχου) για την διόρθωση μέσου βαθμού μυωπίας.

Για την αφαίρεση του κερατοειδικού επιθηλίου χρησιμοποιήθηκε και στις δυο περιπτώσεις επικερατόμος Centurion SES (Norwood Abbey EyeCare, Victoria, Australia). Στους Epi-LASIK οφθαλμούς, ο κρημνός διατηρήθηκε έπειτα από τον διαχωρισμό, από τον ρινικό σύνδεσμο, ενώ μικρό τεμάχιο απορροφητικού υλικού 8.00 mm διαμέτρου (Medtronic Xomed Ophthalmics Inc, Jacksonville, Florida, USA), εμποτισμένο με αλατούχο διάλυμα (BSS) τοποθετήθηκε πάνω στο κερατοειδικό στρώμα για 15 δευτερόλεπτα. Στη συνέχεια, ο επιθηλιακός κρημνός επανατοποθετήθηκε επί της κερατοειδικής επιφάνειας. Αντίστοιχα, στους οφθαλμούς της ομάδας μελέτης, ο κρημνός αφαιρέθηκε και ο κεντρικός κερατοειδής εκτέθηκε σε διάλυμα MMC 0.02% με τη χρήση μικρού τεμαχίου απορροφητικού υλικού 8.00 mm διαμέτρου για 15 δευτερόλεπτα και στη συνέχεια ακολουθήθηκε πλύση με 30 ml BSS. Και στις δυο περιπτώσεις, μαλακός φακός επαφής τοποθετήθηκε μέχρι την ολοκλήρωση της επανεπιθηλιοποίησης. Για όλες τις διαδικασίες χρησιμοποίηθηκε το ίδιο laser, Allegretto 400 Hz (Wavelight Laser Technologie AG, Erlangen, Germany).

Πλήρης οφθαλμολογική εξέταση πραγματοποιήθηκε προεγχειρητικά για να αποκλειστούν οφθαλμικές ασθένειες ή καταστάσεις όπως προηγούμενη ενδοφθάλμια ή κερατοειδική χειρουργική επέμβαση, ιστορικό έρπητα στον κερατοειδή, νοσημάτα συνδετικού ιστού ή ατοπικό σύνδρομο και κερατοειδικά τοπογραφικά ευρήματα ύποπτα για κερατόκωνο.

Οι ασθενείς παρακολουθήθηκαν σε καθημερινή βάση μέχρι την πλήρη επούλωση του επιθηλίου. Στο τέλος οι θεραπευτικοί φακοί επαφής αφαιρούνταν. Οι προεγχειρητικές και μετεγχειρητικές εξετάσεις (1, 3, 6 και 12 μηνών μετεγχειρητικά) συμπεριλάμβαναν καταμέτρηση της πυκνότητας των ενδοθηλιακών κυττάρων. Οι εικόνες του ενδοθηλίου καταγράφονταν με τη χρήση συνεστιακού μικροσκοπίου (Heidelberg Retina Tomograph II/ Rostock Corneal Module, Heidelberg Engineering

Gmbh, Dossenheim, Germany). Η λήψη δισδιάστατων εικόνων των στρωμάτων του κερατοειδή όπως έχει αναφερθεί γίνεται εφικτή με την προσθήκη εξαρτήματος Rostock Cornea Module. Μετά από ενστάλαξη τοπικού αναισθητικού (μία σταγόνα proparacaine υδροχλωρική) και υψηλού ιξώδους γέλη δακρύων (καρβομερή 3.0 mg / g), οι ασθενείς κλήθηκαν να εστιάσουν το βλέμμα τους σε εξωτερικό σταθερό στόχο. Μετά την λήψη των εικόνων γινόταν χρήση κατάλληλου λογισμικού και οι εικόνες επεξεργάζονταν, μέτρηση της πυκνότητας των ενδοθηλιακών κυττάρων. Για την αξιοπιστία των μετρήσεων και των αποτελεσμάτων, τουλάχιστον 50 κύτταρα μετρούνταν σε περιοχή όπου τα ενδοθηλιακά κύτταρα ήταν σαφώς ορατά, όπως έχει υποδειχθεί από τον κατασκευαστή.

Προεγχειρητικά έγινε σε όλους τους οφθαλμούς λήψη του ενδοθηλίου 3 φορές, για να γίνει η αξιολόγηση της επαναληψιμότητας μέτρησης της ενδοθηλιακής κυτταρικής πυκνότητας στο συγκεκριμένο ομοεστιακό μικροσκόπιο. Ανάλυση της διακύμανσης των επαναλαμβανόμενων μετρήσεων πραγματοποιήθηκε για την αξιολόγηση της επίδρασης της θεραπείας στις χρονικές μεταβολές της ενδοθηλιακής κυτταρικής πυκνότητας (προεγχειρητικά, ένα, τρείς, έξι και δώδεκα μήνες μετεγχειρητικά). Και στις δυο αξιολογήσεις που πραγματοποιήθηκαν χρησιμοποιήθηκαν τεχνικές των Bland and Altman[79].

<u>Αποτελέσματα:</u> Για την ομάδα PRK-MMC, η μέση τιμή (±SE) διορθούμενου σφαιρικού ισοδύναμου ήταν -3.32 ± 0.479 διοπτρίες (εύρος από -2.00 έως -4.75 D). Προεγχειρητικά το μέσο πάχος κερατοειδή και το μέσο βάθος εκτομής ήταν 555.7 ± 28.7 μm (εύρος 501 εως 599) και 49.8 ± 11.8 μm, αντίστοιχα. Για την ομάδα Epi-LASIK (control group), η μέση διόρθωση ήταν -3.54 ± 0.65 D (εύρος -2.75 εως -5.00 D) και μέσο πάχος 556.0 ± 27.7 μm, βάθος εκτομής 53.1 ± 9.8 μm. Δεν υπήρχαν στατιστικά σημαντικές διαφορές μεταξύ των δυο ομάδων στην επιδιωκούμενη

διαθλαστική διόρθωση (P= 0,72), μέση προεγχειρητική παχυμετρία (P= 0,88), και βάθος εκτομής (P= 0,72). Όσον αφορά το σφάλμα μέτρησης της ενδοθηλιακής κυτταρικής πυκνότητας, ο συντελεστής της επαναληψιμότητας ανήλθε σε 148 cells/mm², ενώ η τυπική απόκλιση των μετρήσεων δεν ήταν συνδεδεμένη με το μέγεθος της μέτρησης.

Όσον αφορά τα ενδοθηλιακά κύτταρα και στις δύο ομάδες οφθαλμών, δεν υπήρξε σημαντική διαφορά στην προεγχειρητική μέτρηση των ενδοθηλιακών κυττάρων (ομάδα μελέτης 2757 ± 117, ομάδα ελέγχου 2769 ± 158, p=0.82). Επαναλαμβανόμενες αναλύσεις των μετρήσεων διακύμανσης της πυκνότητας των κυττάρων δεν έδειξαν σημαντική επίδραση της θεραπείας σχετικά με τις χρονικές αλλαγές σε διάρκεια τριών μηνών (p= 0.83). Παρ 'όλα αυτά, μια γενική επίδραση του χρόνου στην ενδοθηλιακή πυκνότητα των κυττάρων παρατηρήθηκε, η οποία όμως δεν ήταν στατιστικά σημαντική (p=0.056). Παρόμοια με την επαναλαμβανόμενη ανάλυση των μετρήσεων της διακύμανσης, η θεραπεία δεν είχε σημαντική επίδραση στις μέσες διαφορές των μετρήσεων ενδοθηλιακής πυκνότητας των κυττάρων. Τέλος, ποιοτική ανάλυση των ενδοθηλιακών κυττάρων έδειξε εξαγωνικής μορφολογίας κύτταρα (στα περισσότερα ενδοθηλιακά κύτταρα) και έλλειψη πολυμορφισμού και πολυμεγεθισμού.

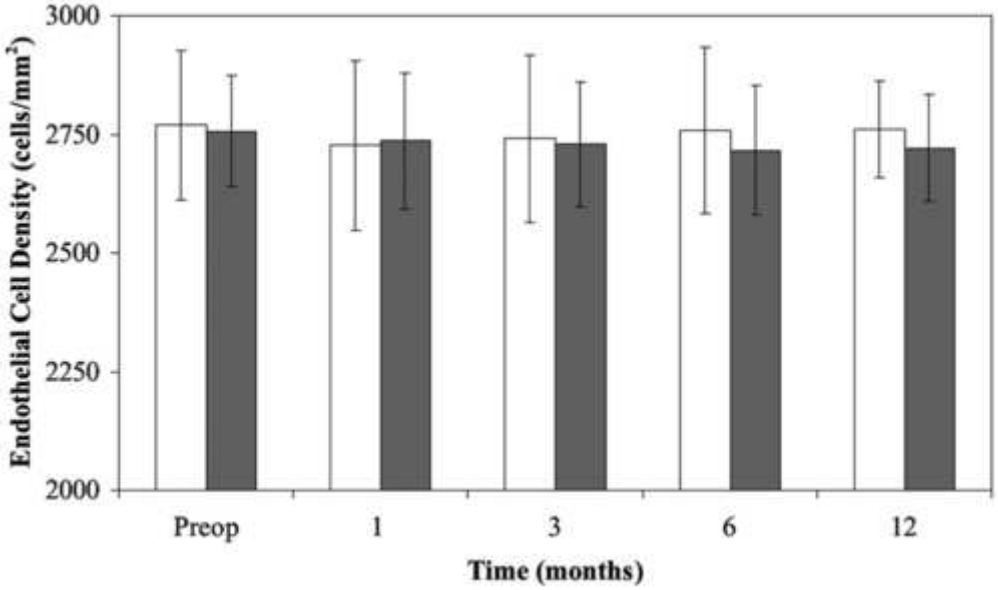

Πίνακας πυκνότητας ενδοθηλιακών κυττάρων σε σχέση με τον χρόνο μεταξύ των 2 ομάδων – γκρι χρωματισμός αφορά τους οφθαλμούς που έλαβαν μιτομυκίνη C και λευκός χρωματισμός τους οφθαλμούς που δεν έλαβαν μιτομυκίνη C.

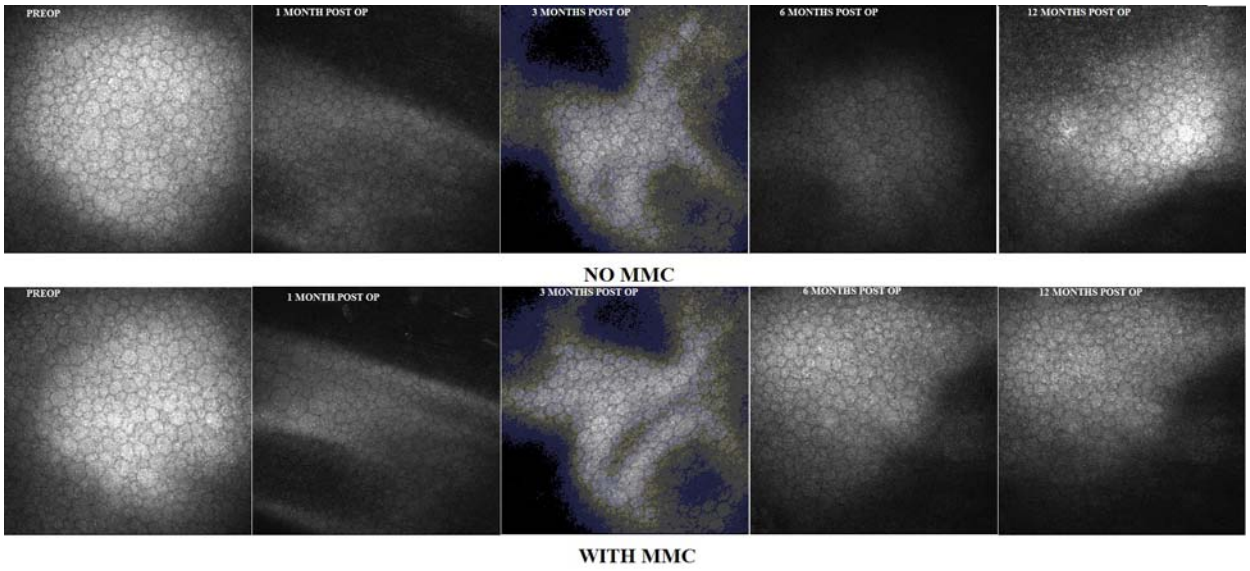

Εικόνα ομοεστιακού μικροσκοπίου: Στην επάνω σειρά εικόνων απεικονίζονται ενδοθηλιακά κύτταρα σε ανθενείς που δεν έλαβαν μιτομυκίνη C και στην κάτω σειρά εικόνων ενδοθηλιακά κύτταρα σε ανθενείς που έλαβαν μιτομυκίνη C.

Συζήτηση: Στην παρούσα μελέτη, η διεγχειρητική χρήση της MMC για 15 δευτερόλεπτα μετά από PRK δεν φαίνεται να επηρεάζει την πυκνότητα των ενδοθηλιακών κυττάρων. Παρ 'όλα αυτά, η ενδοθηλιακή κυτταρική πυκνότητα παρουσίασε μείωση και στις δύο ομάδες οφθαλμών, ένα και τρεις μήνες μετά τη χειρουργική επέμβαση, χωρίς όμως να ληφθεί υπόψη η επαναληψιμότητα μέτρησης των ενδοθηλιακών κυττάρων. Αρκετοί πιθανοί περιορισμοί είναι εμφανείς σε αυτή τη μελέτη, όπως το μικρό δείγμα των οφθαλμών που μελετήθηκε, η έλλειψη των διαφορετικών συγκεντρώσεων MMC και διαφορετικών διαθλαστικών διορθώσεων, και το μικρό χρονικό εύρος παρακολούθησης.

2.2.2 Προοπτική συγκριτική μελέτη επιφανειακών φωτοδιαθλαστικών κερατεκτομών: κλινικά και μορφολογικά αποτελέσματα

Σκοπός: Στην τελευταία αυτή μελέτη της διδακτορικής διατριβής έγινε σύγκριση μεταξύ των επιφανειακών φωτοδιαθλαστικών κερατεκτομών, PRK με διεγχειρητική χρήση μιτομυκίνης και epi-LASIK αναφορικά με την ασφάλεια, αποτελεσματικότητα, προβλεψιμότητα και σταθερότητα των μεθόδων, καθώς και εκτίμηση των μορφολογικών αλλαγών των κερατοειδών με τη χρήση ομοεστιακής μοκροσκοπίας.

Μεθοδολογία: Σε αυτήν την προοπτική συγκριτική μελέτη συμπεριελήφθηκαν 35 ασθενείς (70 οφθαλμοί) με μυωπία. Τα κριτήρια αποκλεισμού για είσοδο στη μελέτη ήταν: ενεργός πάθηση του προσθίου ημιμορίου του οφθαλμού, προηγούμενη ενδοφθάλμια ή κερατοειδική επέμβαση, ιστορικό κερατοειδικού έρπητα, ασθένεια του συνδετικού ιστού, ατοπικό σύνδρομο και τοπογραφικά ευρήματα ύποπτα για κερατόκωνο.

Με τυχαία επιλογή οι ασθενείς υποβλήθηκαν σε epi-LASIK στον έναν οφθαλμό και σε PRK MMC στον έταιρο οφθαλμό. Για την αποεπιθηλιοποίηση και στις δύο ομάδες χρησιμοποιήθηκε ο επικερατόμος Centurion SES (Norwood Abbey EyeCare, Victoria, Australia). Στην ομάδα οφθαλμών που υποβήθηκαν σε epi-LASIK, αμέσως μετά τη φωτεκτομή τοποθετήθηκε μικρό τεμάχιο απορροφητικού υλικού εμποτισμένο με διάλυμα άλατος για 15 δευτερόλεπτα. Μετά ο επιθηλιακός κρημνός (στηριζόμενος σε μίσχο ρινικής εντόπισης) επανατοποθετήθηκε μετά τη φωτεκτομή και εφαρμόστηκε θεραπευτικός φακός επαφής μέχρι την πλήρη επαναεπιθηλιοποίηση του κερατειδούς. Μία παρόμοια διαδικασία ακολουθήθηκε και στην ομάδα των PRK MMC οφθαλμών, με διαφορά ότι μετά τη φωτεκτομή το

κερατοειδικό στρώμα εκτέθηκε σε διάλυμα μιτομυκίνης C 0,02% για 15 δευτερόλεπτα ακολουθούμενο από πλύση με 30 ml BSS. Ο επιθηλιακός κρημνός σε αυτή την ομάδα δεν επανατοποθετήθηκε, ενώ τοποθετήθηκε και σε αυτή την ομάδα θεραπευτικός φακός επαφής μέχρι την πλήρη επαναεπιθηλιοποίηση.

Όλοι οι οφθαλμοί υποβήθηκαν σε φωτεκτομή με τη χρήση της ίδιας laser πλατφόρμας, Allegretto 400hz (Wavelight Laser Technologie AG, Erlangen, Germany). Όλοι οι αθενείς που συμμετείχαν στη μελέτη είχαν ενημερωθεί για την φύση της ενώ υπέγραψαν έντυπο συγκατάθεσης σύμφωνα με τις οδηγίες του τμήματος βιοηθικής της Ιατρικής σχολής του Πανεπιστημίου Κρήτης και της συνθήκης του Ελσίνκι.

Η κλινική παρακολούθηση των ασθενών μετά το χειρουργείο ήταν καθημερινή μέχρι την πλήρη επανεπιθηλιοποίηση, όπου αφαιρούνταν ο προστατευτικός φακός επαφής. Ο προεγχειρητικός και μετεγχειρητικός έλεγχος (1, 3, 6, 12, 24) περιελάμβανε την λήψη μη διορθωμένης οπτικής οξύτητας (UDVA), διορθωμένης (CDVA), υποκειμενική διάθλαση και εξέταση με ομοεστιακό μικροσκόπιο.

Όπως αναφέρθηκε πριν, οι ασθενείς υποβλήθηκαν σε εξέταση με ομοεστιακή μικροσκοπία. Έγινε ποσοτικοποίηση σε τρεις ιστικές δομές του κερατοειδούς, με επιμέρους στόχευση στην ποσοτικοποίηση. Αναφορικά με το υποεπιθηλιακό νευρικό πλέγμα έγινε ανάλυση και ποσοτικοποίηση σε επίπεδο αριθμού νευρικών ινών ανά τετραγωνικό χιλιοστό, μήκος νευρικών ινών σε χιλιοστά ανά τετραγωνικό χιλιοστό και αριθμός νευρικών διακλαδώσεων ανά τετραγωνικό χιλιοστό. Η ανάλυση των εικόνων για να επιτευχθεί η παραπάνω ποσοτικοποίηση έγινε με ειδικό λογισμικό που αναπτύξαμε στο Βαρδινογιάννειο Εργαστήριο Μεταμοσχεύσεων και Μικροχειρουργικής Οφθαλμού, χρησιμοποιώντας το λογισμικό MATLAB

(Mathworks, MA, USA). Τα κερατοκύτταρα ποσοτικοποιήθηκαν αναφορικά με τον αριθμό των κυττάρων ανα τετραγωνικλό χιλιοστό σε τρία διαφορετικά επίπεδα του κερατοειδικού στρώματος : πρόσθιο στρώμα (σε βάθος 10% του συνολικού πάχους του στρώματος), μέσο στρώμα (σε βάθος 50% τους συνολικού πάχους του στώματος) και οπίσθιου στρώματος (σε βάθος 90% του συνολικού πάχους του στρώματος). Τέλος τα ενδοθηλιακά κύτταρα ποσοτικοποιήθηκαν αναφορικά με αριθμό κυττάρων ανα τετραγωνικό χιλιοστό, όσον αφορά τα κερατοκύτταρα και τα ενδοθηλιακά η ποσοτικοποίησή τους έγινε με τη χρήση λογισμικού διαθέσιμο από τον κατασκευαστή του ομοεστιακού μικροσκοπίου.

Η στατιστική ανάλυση πραγματοποιήθηκε με τη χρήση λογισμικού βάσης δεδομένων Excel 2007 (Microsoft, Ca, USA) και SPSS 20 (IBM, Ca, USA). Στη βάση δεδομένων έγινε συλλογή και καταγραφή των διαθλαστικών δεδομένων, ενώ ακολούθησε διανυσματική ανάλυση σε σχέση με την προεγχειρητική, μετεγχειρητική, επιδιωκούμενη και η επιτευχθείσα διάθλαση. Το πρόγραμμα SPSS χρησιμοποιήθηκε για την ανάλυση της σχέσης μεταξύ διαφόρων παραμέτρων. Όλες οι παράμετροι ακολούθησαν κανονική κατανομή και paired t-test χρησιμοποιήθηκε για την ανάλυσή τους. Στατιστικά σημαντική τιμή p ορίστηκε ως μεγαλύτερη του 0.05.

Αποτελέσματα : Από το σύνολο των 35 ασθενών που συμπεριελήφθησαν στη μελέτη, οι 15 ήταν άνδρες και οι 20 γυναίκες. Η μέση ηλικία των ασθενών ήταν 31.8 ± 4.9 (εύρος από 24 έως 38 έτη). Ο μέσος χρόνος παρακολούθησης ήταν 29.65 ± 4.24 (εύρος από 19.7 έως 35.2 μήνες).

Το μέσο σφαιρικό ισοδύναμο στην ομάδα οφθαλμών που υποβλήθηκε σε PRK MMC ήταν -3.84 ± 1.59 (εύρος από -1.50 έως -8.75 διοπτρίες) που μειώθηκε 24 μήνες μετά το χειρουργείο σε -0.21 ± 0.44 (εύρος από 0.50 έως -1.00 διοπτρίες). Αντίστοιχα στην ομάδα οφθαλμών που υποβήθηκε σε epi-LASIK το μέσο σφαιρικό

ισοδύναμο προεγχειρητικά ήταν -3.91 ± 1.48 (εύρος από -1.50 έως -8.63 διοπτρίες) και μειώθηκε 24 μήνες μετά το χειρουργείο σε -0.18 ± 0.36 (εύρος από 0.63 έως -0.63 διοπτρίες). Ακολουθούν αναλυτικοί πίνακες αναφορικά και με τις δύο ομάδες οφθαλμών σε όλα τα χρονικά διαστήματα που μελετήθηκαν, που αναλύουν τα διαθλαστικά αποτελέσματα, την όραση και τα κερατομετρικά ευρήματα.

Αποτελέσματα ομάδας PRKMMC						
	PreOp	***1 Month***	***3 Months***	***6 Months***	***12 Months***	***24 Months***
Mean SEQ	-3.84±1.59 [-1.50 to -8.75]	-0.08±0.20 [0.5 to -0.38]	0.04±0.28 [0.63 to -0.75]	-0.06±0.34 [0.50 to -0.75]	0.06±0.30 [0.5 to -0.25]	-0.21±0.44 [0.5 to -1.00]
Mean Sphere	-3.55±1.6 [-1.25 to -8.50]	0.17±0.26 [1.00 to 0]	0.18±0.32 [0.75 to -0.50]	0.02±0.35 [0.75 to -0.75]	0.09±0.30 [0.5 to -0.25]	-0.08±0.44 [0.75 to -0.75]
Mean Cylinder	-0.57±0.42 [0 to -2.00]	-0.5±0.32 [0 to -1.00]	-0.26±0.22 [0 to -0.75]	-0.16±0.20 [0 to -0.50]	-0.06±0.12 [0 to -0.25]	-0.25±0.21 [0 to -0.75]
Mean Defocus	4.12±1.6 [9.00 to 1.75]	0.41±0.28 [1.00 to 0]	0.31±0.30 [1.00 to 0]	0.31±0.30 [0.75 to 0]	0.25±0.19 [0.50 to 0]	0.52±0.32 [1.25 to 0]
Rem SEQ		-0.04±0.27 [0.63 to -0.38]	0.08±0.32 [0.63 to -0.75]	-0.02±0.36 [0.5 to -0.75]	0.11±0.33 [0.63 to -0.25]	-0.18±0.45 [0.50 to -1]
Rem Defocus		0.45±0.31 [1.00 to 0]	0.38±0.31 [1.00 to 0]	0.39±0.24 [0.75 to 0]	0.31±0.22 [0.75 to 0]	0.53±0.28 [1.25 to 0.24]
LogMar CDVA	-0.02±0.06 [0.06 to -0.16]	0.01±0.06 [0.10 to -0.10]	-0.05±0.06 [0.04 to -0.18]	-0.06±0.07 [0.06 to -0.18]	-0.08±0.07 [0 to -0.18]	-0.09±0.05 [0 to -0.18]
Mean Snellen	20/20	20/21	20/18	20/18	20/17	20/17
LogMar UDVA	1.87±0.40 [2.00 to 0.70]	0.04±0.08 [0.20 to -0.08]	-0.01±0.09 [0.22 to -0.18]	-0.03±0.10 [0.22 to -0.18]	-0.07±0.08 [0.04 to -0.18]	-0.03±0.07 [0.06 to -0.18]
Mean Snellen	20/1471	20/23	20/20	20/19	20/18	20/19
Mean Stepp K	42.99±0.90 [45.07 to 41.48]					
Mean Flat K	43.91±1.20 [47.88 to 42.22]					
Mean Pachymetry	546±33 [599 to 485]					

Αποτελέσματα ομάδας EPILASIK						
	PreOp	*1 Month*	*3 Months*	*6 Months*	*12 Months*	*24 Months*
Mean SEQ	-3.91±1.48 [-1.50 to -8.63]	-0.11±0.38 [0.75 to -0.63]	-0.04±0.28 [0.50 to -0.50]	-0.10±0.30 [0.50 to -0.75]	0.16±0.22 [0.50 to -0.13]	-0.18±0.36 [0.63 to -0.63]
Mean Sphere	-3.62±1.48 [-1.25 to -8.25]	0.16±0.41 [1.25 to -0.5]	0.09±0.29 [0.50 to -0.25]	0±0.32 [0.75 to -0.50]	0.25±0.27 [0.50 to 0]	-0.03±0.42 [0.75 to -0.50]
Mean Cylinder	-0.58±0.34 [0 to -1.25]	-0.53±0.29 [0 to -1.00]	-0.26±0.24 [0 to -0.75]	-0.20±0.21 [0 to -0.50]	-0.19±0.22 [0 to -0.50]	-0.30±0.24 [0 to -0.75]
Mean Defocus	4.20±1.51 [9 to 1.75]	0.61±0.28 [1.25 to 0]	0.35±0.22 [0.75 to 0]	0.31±0.30 [1.00 to 0]	0.28±0.25 [0.50 to 0]	0.48±0.22 [0.75 to 0]
Rem SEQ		-0.01±0.41 [0.88 to -0.63]	0.05±0.35 [0.88 to -0.5]	-0.02±0.38 [0.75 to -0.50]	0.20±0.32 [0.75 to -0.25]	-0.05±0.37 [0.63 to -0.63]
Rem Defocus		0.58±0.29 [1.25 to 0]	0.39±0.29 [1.13 to 0]	0.47±0.31 [1.25 to 0]	0.44±0.26 [0.75 to 0]	0.50±0.23 [0.75 to 0]
LogMar CDVA	0±0.06 [0.10 to -0.18]	0.02±0.06 [0.12 to -0.08]	-0.04±0.07 [0.10 to -0.16]	-0.05±0.06 [0.10 to -0.18]	-0.09±0.07 [0 to -0.18]	-0.07±0.05 [0.02 to -0.18]
Mean Snellen	20/20	20/21	20/19	20/18	20/17	20/17
LogMar UDVA	1.87±0.40 [2.00 to 0.50]	0.07±0.09 [0.30 to -0.06]	0±0.07 [0.10 to -0.10]	-0.02±0.09 [0.16 to -0.18]	-0.06±0.10 [0.08 to -0.18]	-0.01±0.07 [0.08 to -0.18]
Mean Snellen	20/1478	20/24	20/20	20/20	20/18	20/20
Mean Stepp K	42.99±1.00 [45.76 to 41.51]					
Mean Flat K	43.92±1.10 [47.22 to 42.27]					
Mean Pachymetry	549±30 [589 to 500]					

Αναφορικά με την προβλεψιμότητα των μεθόδων, η επιδιωκόμενη η επιτευχθείσα διάθλαση στην ομάδα των epi-LASIK οφθαλμών εκφραζόμενη σε σφαιρικό ισοδύναμο δεν ήταν στατιστικά σημαντική p=0.541, ενώ και στην ομάδα των PRK MMC οφθαλμών επίσης δεν ήταν στατιστικά σημαντική p=0.301. Ακολουθούν διαγράμματα προβλεψιμότητας και για τις 2 ομάδες.

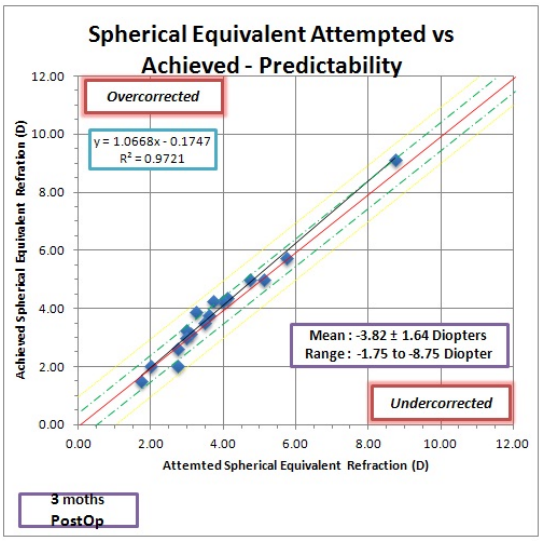

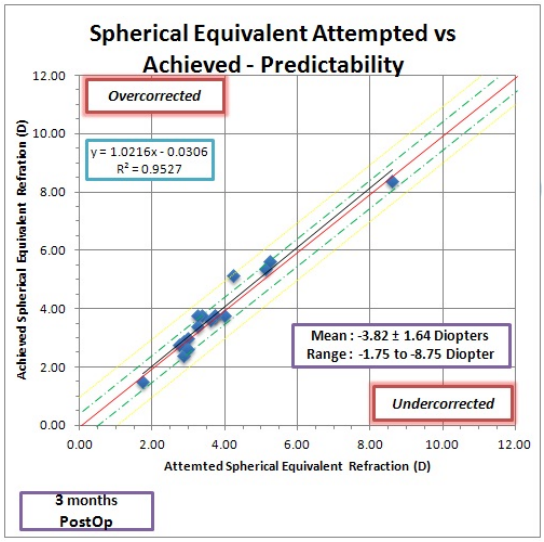

Epi-LASIK PRK MMC

Αναφορικά με την αποτελεσματικότητα των μεθόδων δεν υπήρξε στατιστικά σημαντική διαφορά μεταξύ τους. Ακολουθούν διαγράμματα της μη διορθούμενης οπτικής οξύτητας, που αντιπαραθέτουν το ποσοστό των οφθαλμών σε σχέση με την οπτική οξύτητα εκφραζόμενη σε Snellen και για τις δύο ομάδες.

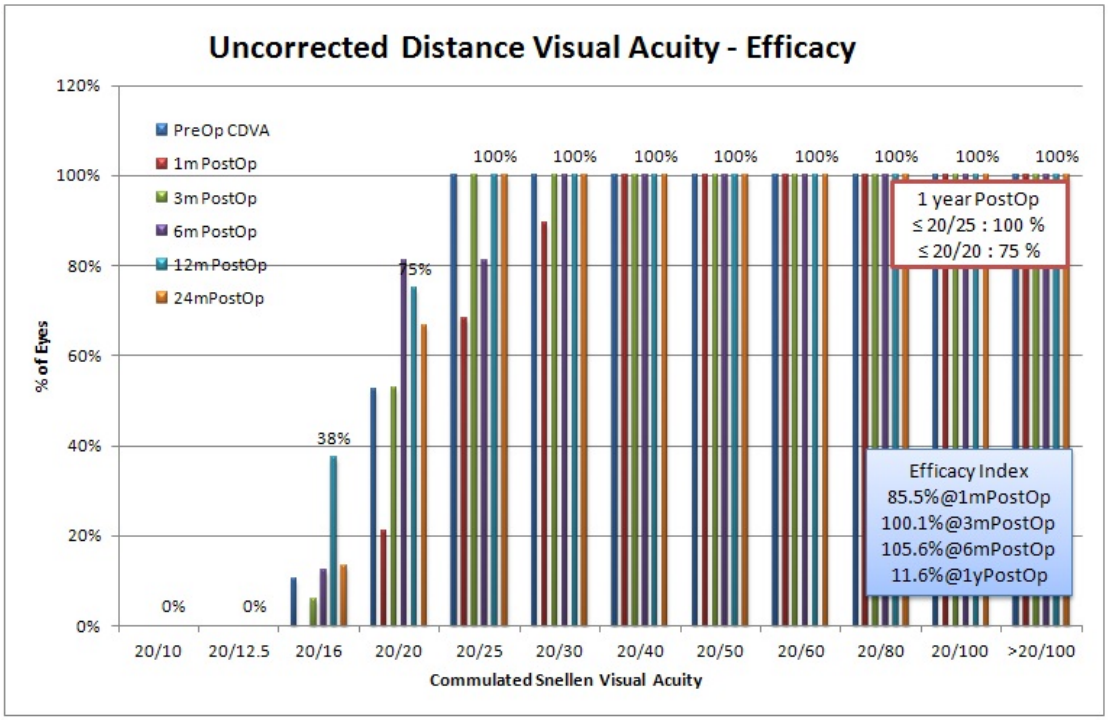

Epi-LASIK

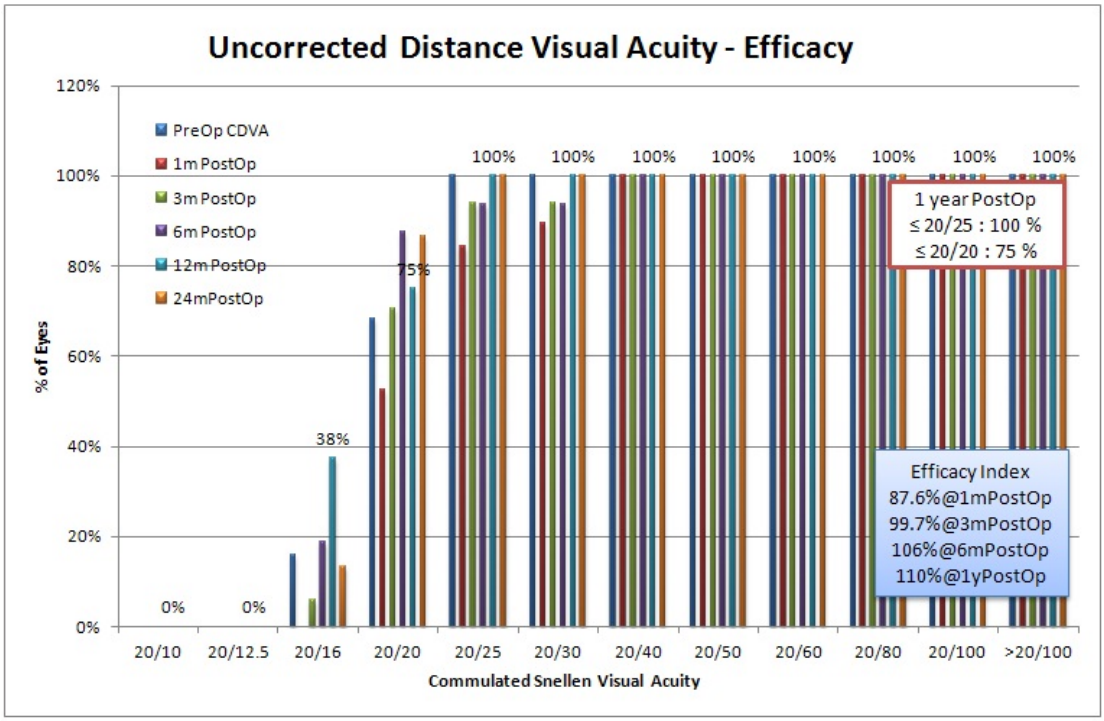

PRK-MMC

Αναφορικά με την ασφάλεια των μεθόδων δεν υπήρχε στατιστικά σημαντική διαφορά μεταξύ τους, αφού η μέση απώλεια ή κέρδος γραμμών οπτικής οξύτητας μεταξύ epi-LASIK και PRK MMC ήταν συγκρίσιμη. Ακολουθούν διαγράμματα

ποσοστού απώλειας – κέρδους γραμμών οπτικής οξύτητας σε όλα τα χρονικά διαστήματα παρακολούθησης και για τις δύο ομάδες, καθώς και πίνακας με τις μέσες τιμές.

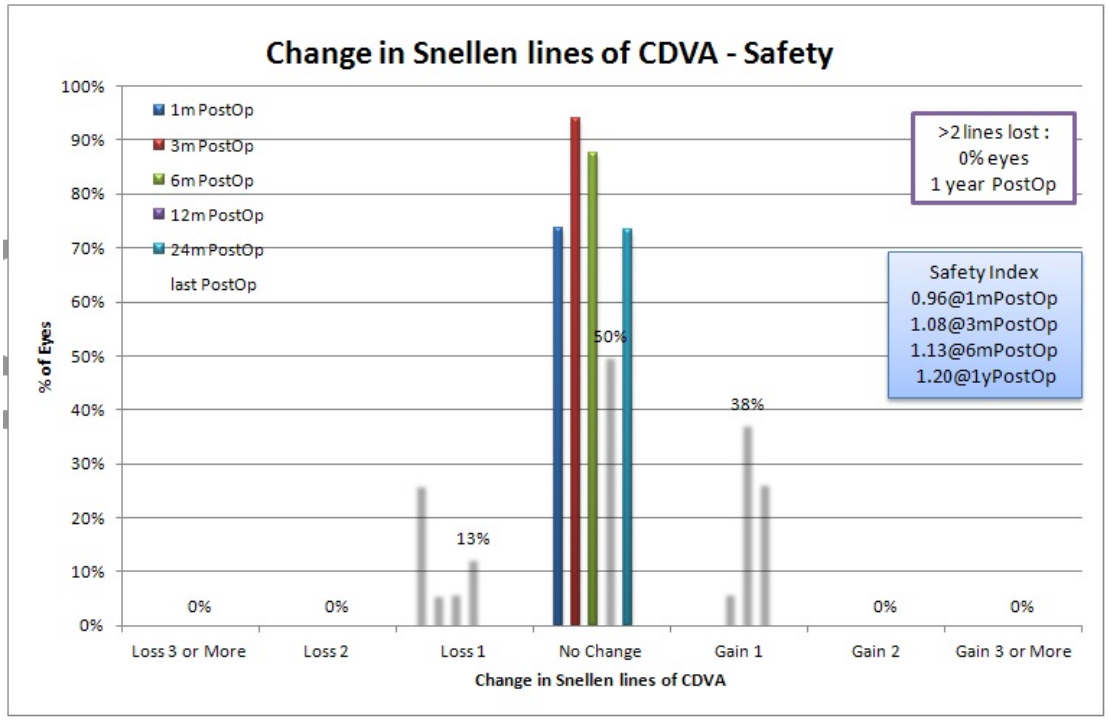

Epi-LASIK

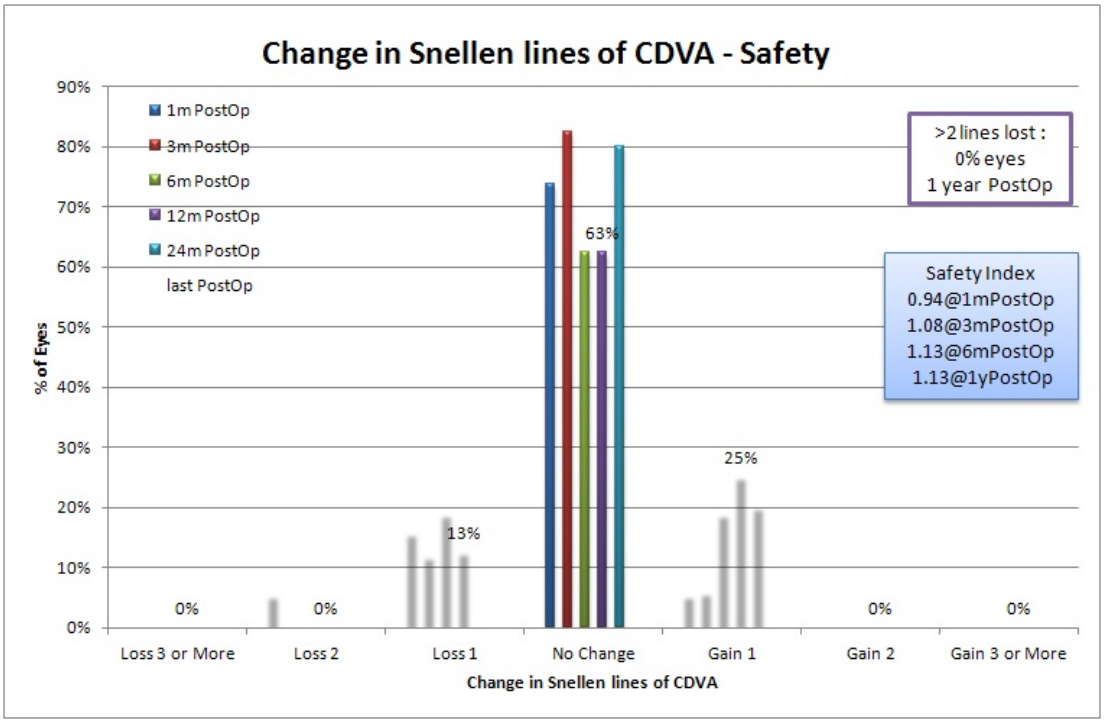

PRK-MMC

Αναφορικά με τη σταθερότητα των διαθλαστικών αποτελεσμάτων και στις δύο μεθόδους, δεν υπήρξε σημαντική μεταβολή του υπολειπόμενου σφαιρικού ισοδύναμου καθ' όλη τη διάρκεια του μετεγχειρητικού ελέγχου (epi-LASIK p=0.58 και PRK MMC p=0.21). Ακολουθούν διαγράμματα σταθερότητας που εκφράζονται σε μέσο υπολειπόμενο σφαιρικό ισοδύναμο σε σχέση με το χρόνο και για τις δύο μεθόδους.

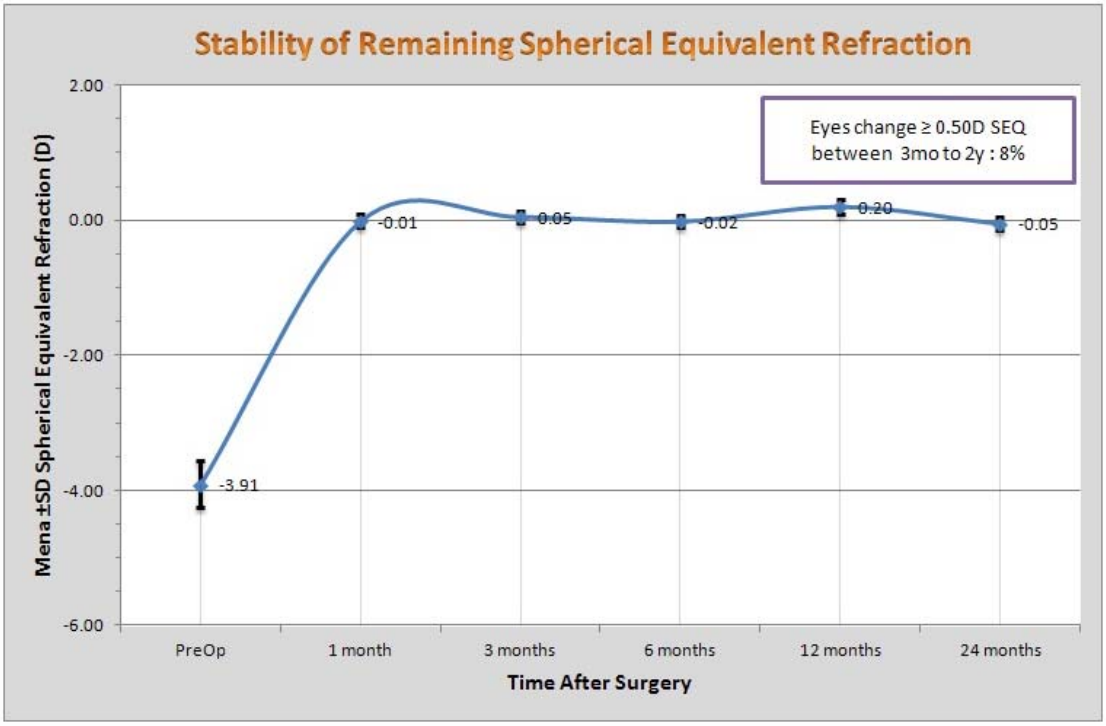

Epi-LASIK

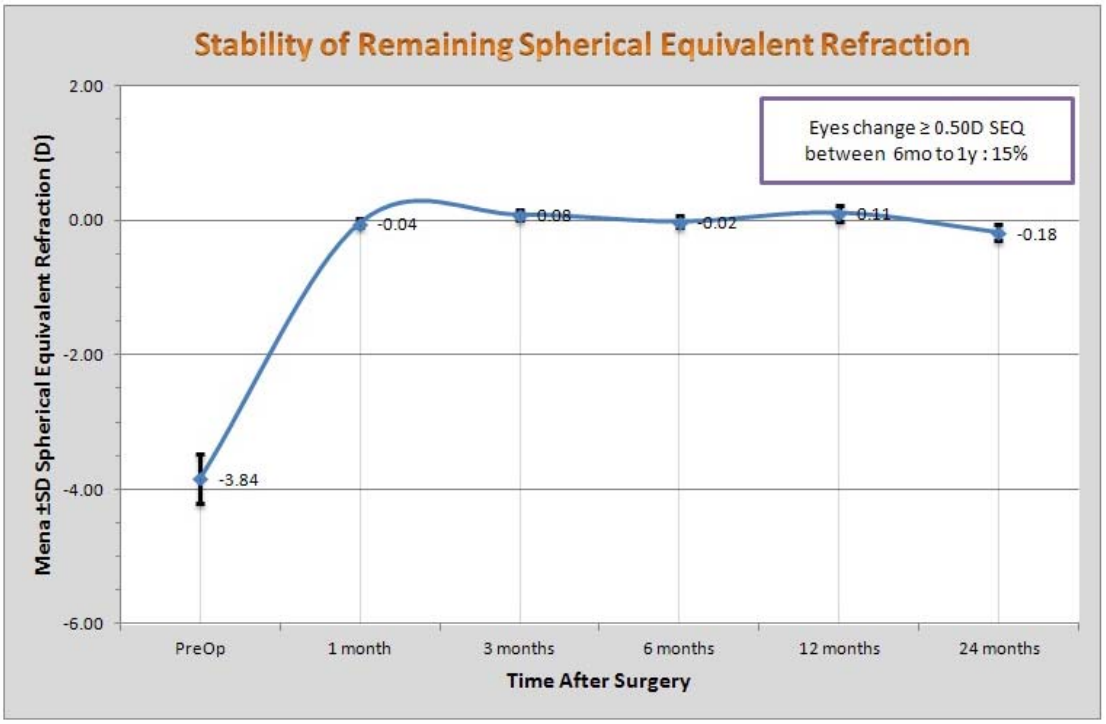

PRK-MMC

Πέρα από τα διαθλαστικά αποτέσματα και τα αποτελέσματα όρασης των υπό μελέτη ασθενών, έγινε και μορφολογική εκτίμηση των κερατοειδών των ασθενών προεγχειρητικά και μετεγχειρητικά (1, 3, 6, 12 και 24 μήνες μετά το χειρουργείο) με τη χρήση ομοεστιακού μικροσκοπίου. Καθώς ο επιθηλιακός ιστός του κερατοειδή είναι εξαιρετικά δυναμικός, δεν έγινε ποσοτικοποίηση αυτού. Σε όλους τους ασθενείς παρατηρήθηκε πλήρης επαναεπιθηλιοποίηση μέχρι την 5^{η} μετεγχειρητική ημέρα (μέσος όρος επαναεπιθηλιοποίησης 3.5 ± 0.43 (εύρος από 3 έως 5 ημέρες).

Το υποεπιθηλιακό νευρικό πλέγμα εμφάνισε μεταβολές άμεσα μετεγχειρητικά λόγω του ότι ο κεντρικός κερατοειδής σε διάμετρο ζώνης 6.5 χιλιοστών υποβλήθηκε σε φωτεκτομή. Αυτό είχε ως συνέπεια πέρα από την εξάχνωση του κερατοειδικού στρώματος να γίνει και εξάχνωση του νευρικού πλέγματος, αυτή ήταν όμοια και στις δύο ομάδες οφθαλμών, καθώς επίσης δεν παρατηρήθηκε στατιστικά σημαντική διαφοροποίηση στην αναγέννηση του νευρικού πλέγματος μεταξύ των ομάδων σε καμία μετεγχειρητική περίοδο. Προεγχειρητικά, ο μέσος αριθμός νευρικών ινών ανά

τετραγωνικό χιλιοστό ήταν 5.7 ± 1.3 (εύρος από 4 έως 6 νευρικές ίνες) για την ομάδα epi-LASIK, ενώ για την ομάδα PRK-MMC ήταν 5.9 ± 1.1 (εύρος από 4 έως 6 νευρικές ίνες), τον πρώτο μήνα μετεγχειρητικά υπήρχε σημαντική μείωση των ινών (μέσος αριθμός νευρικών ινών ανά τετραγωνικό χιλιοστό ήταν 0.5 ± 0.3, (εύρος από 0 έως 1 νευρικές ίνες) για την ομάδα epi-LASIK και 0.6 ± 0.4, (εύρος από 0 έως 1 νευρικές ίνες) για την ομάδα PRK MMC. Αναφορικά με τον αριθμό των νευρικών διακλαδώσεων προεγχειρητικά ήταν 7.5 ± 2.4 (εύρος από 6 έως 8 νευρικές διακλαδώσεις ανά τετραγωνικό χιλιοστό), τέλος το συνολικό μήκος των νευρικών ινών προεγχειρητικά ήταν 2.7 ± 0.7 (εύρος από 2.2 έως 3.2 χιλιοστά ανά τετραγωνικό χιλιοστό). Όπως αναφέρθηκε πριν υπήρξε στατιστικά σημαντική μείωση στον αριθμό των νευρικών ινών, το ίδιο παρατηρήθηκε και στα άλλα δύο μεγέθη τα οποία ποσοτικοποιήσαμε. Κατά τη διάρκεια του μετεγχειρητικού ελέγχου παρατηρήθηκε αναγέννηση του υποεπιθηλιακού νευρικού πλέγματος, η οποία φαίνεται να ολοκληρώθηκε 12 μήνες μετά από το χειρουργείο. Στην τελευταία μετεγχειρητική εξέταση (24 μήνες) παρατηρήθηκε συνολικό μήκος νευρικών ινών (2.6 ± 0.9 χιλιοστά ανά τετραγωνικό χιλιοστό), μέγεθος μη στατιστικά διαφορετικό από την προεγχειρητική μέτρηση. Μη στατιστικά σημαντική διαφορά βρέθηκε και στις άλλες δύο κατήγοριες, συνολικό αριθμό νευρικών ινών και στον αριθμό των διακλαδώσεων 24 μήνες μετά το χειρουργείο (ακολουθούν πίνακες και εικόνες του ομοεστιακού μικροσκοπίου).

	Preop	1	3	6	12	24
Epi-LASIK	5.7	0.5	1.2	1.8	5.3	5.4
PRK MMC	5.9	0.6	1.0	1.9	5.4	5.4

Αριθμός νευρικών ινών/mm^2

	Preop	1	3	6	12	24

Epi-LASIK	5.3	0.7	1.7	2.5	5.5	5.4
PRK MMC	5.0	0.6	1.9	2.3	5.3	5.4

Αριθμός νευρικών διακλαδόσεων/ mm^2

	Preop	1	3	6	12	24
Epi-LASIK	6.6	0.5	2.9	3.5	5.7	6.9
PRK MMC	6.7	0.6	2.8	3.6	5.6	6.7

Μήκος νευρικών ινών σε mm/ mm^2

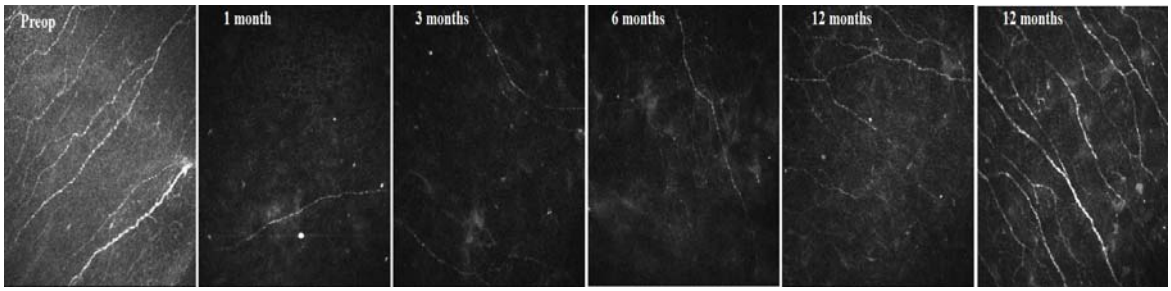

Αναφορικά με την πυκνότητα των κερατοκυττάρων στο στρώμα του κερατοειδούς (πρόσθιο, μέσο και οπίσθιο), παρατηρήθηκαν τιμές παρόμοιες με αυτές που έχουν περιγραφεί από άλλες μελέτες. Προεγχειρητικά για την ομάδα των οφθαλμών που υποβλήθηκαν σε PRK MMC, η μέση πυκνότητα των κερατοκυττάρων στο πρόσθιο στρώμα ήταν 1123 ± 224 κύτταρα ανά τετραγωνικό χιλιοστό, ενώ για την ομάδα epi LASIK ήταν 1132 ± 213 αντίστοιχα. Ένα μήνα μετεγχειρητικά υπήρξε στατιστικά σημαντική μείωση των κερατοκυττάρων στο πρόσθιο στρώμα και στις δύο ομάδες. Επανεποίκιση από κερατοκύτταρα παρατηρήθηκε και στις δύο ομάδες οφθαλμών 3 μήνες μετά το χειρουργείο, όμως στην ομάδα που υποβλήθηκε σε PRK MMC παρέμενε στατιστικά σημαντική μείωση της πυκνότητας των κερατοκυττάρων σε σύγκριση με την προεγχειρητική πυκνότητα. Στις υπόλοιπες μετεγχειρητικές περιόδους, δεν παρατηρήθηκε στατιστικά σημαντική διαφορά στην πυκνότητα των κερατοκυττάρων του προσθίου στρώματος σε σχέση με την προεγχειρητική πυκνότητα. Αναφορικά με την πυκνότητα των κερατοκυττάρων στο μέσο και οπίσθιο

στρώμα, δεν παρατηρήθηκε στατιστικά σημαντική μείωση για καμία από τις δύο ομάδες οφθαλμών σε καμία από τις μετεγχειρητικές περιόδους (ακολουθούν εικόνες από ομοεστιακό μικροσκόπιο).

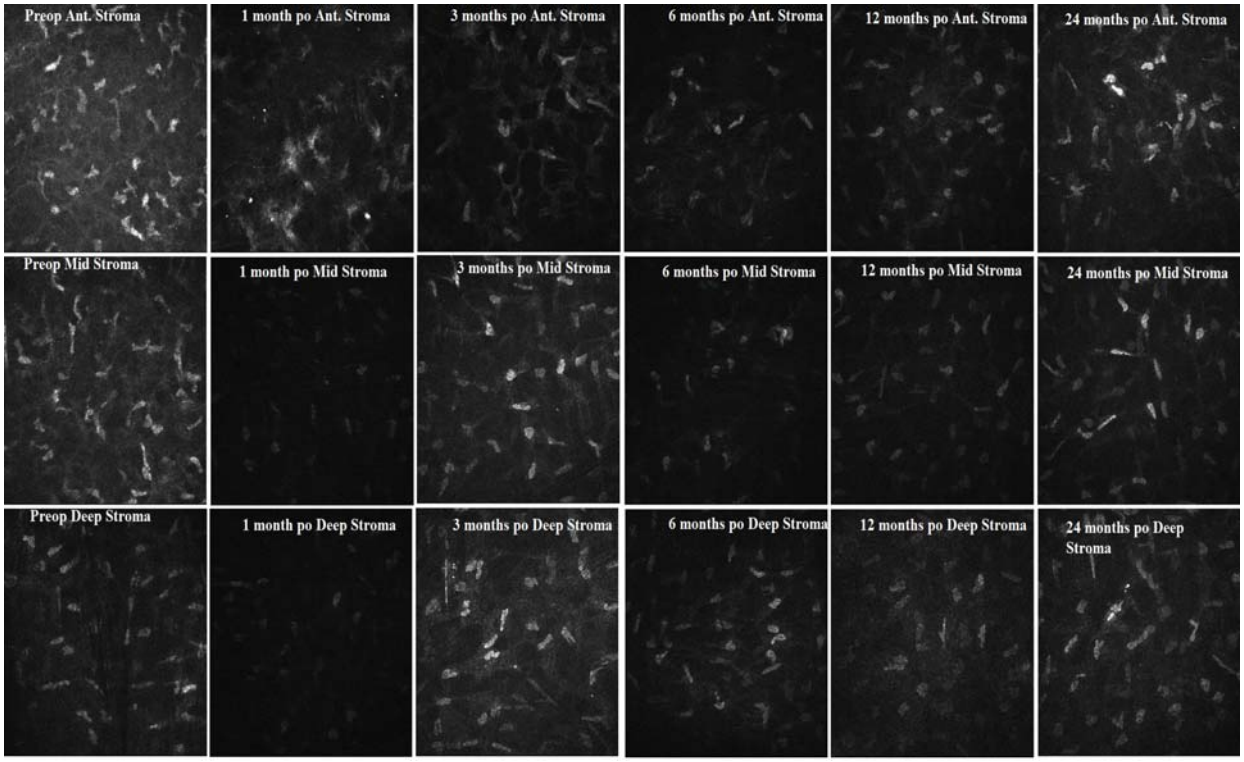

Τέλος, αναφορικά με την πυκνότητα των ενδοθηλιακών κυττάρων (ομάδα κυττάρων, η οποία όπως έχει αναφερθεί δεν παρουσιάζει μίτωση και πιθανή τοξικότητα στο επίπεδο των κυττάρων αυτών, κρίνεται ως σημαντική), δεν παρατηρήθηκε στατιστικά σημαντική διαφορά σε καμία από τις δύο ομάδες οφθαλμών σε σχέση με τη προεγχειρητική πυκνότητα. Κατά συνέπεια από την μελέτη αυτή στην οποία έγινε χρήση μιτομυκίνης 0.02% με διάρκεια έκθεσης 15 δευτερολέπτων, δεν φαίνεται να επηρεάζεται η πυκνότητα των ενδοθηλιακών κυττάρων (ακολουθεί διάγραμμα).

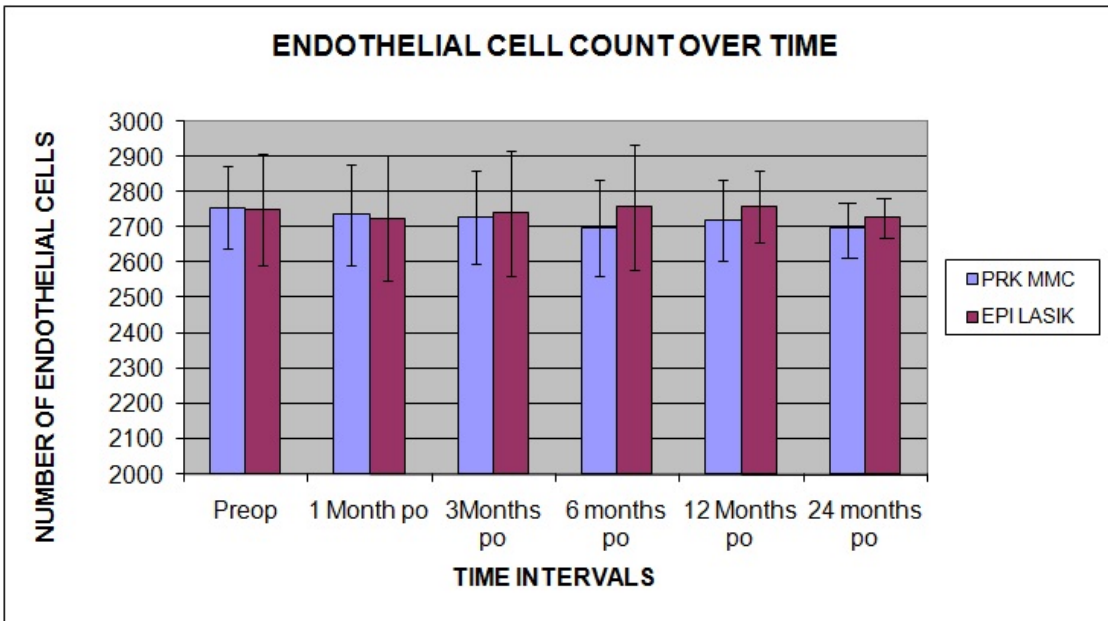
ENDOTHELIAL CELL COUNT OVER TIME
NUMBER OF ENDOTHELIAL CELLS
3000
2900
2800
2700
2600
2500
2400
2300
2200
2100
2000
Preop
1 Month po
3Months po
6 months po
12 Months po
24 months po
TIME INTERVALS
PRK MMC
EPI LASIK

2.3 Συζήτηση – Επίλογος

Συμπερασματικά η προσπάθεια στο πειραματικό μοντέλο του κουνελιού για την ανεύρεση του ελάχιστου αποτελεσματικού χρόνου έκθεσης σε μιτομυκίνη C, για την ακραία διόρθωση των 10 διοπτριών, είχε ως αποτέλεσμα ότι χρόνος έκθεσης ενός λεπτού είναι επαρκής, ενώ μικρότερος χρόνος έκθεσης οδηγεί στην εμφάνιση κλινικά σημαντικής θόλωσης του κερατοειδούς. Η αναγωγή του αποτελέσματος αυτού στην κλινική πράξη και κατ' επέκταση στον άνθρωπο, δεν έχει εφαρμογή διότι διορθώσεις της τάξης των 10 διοπτριών δεν αποτελούν κοινή πρακτική, καθώς επίσης η επουλωτική διαδικασία και εμφάνισης θόλωσης του κερατοειδούς στο κουνέλι, διαφέρουν από αυτή στον άνθρωπο. Η αδυναμία της μελέτης αυτής να ορίσει νομόγραμμα χρήσης, συνάδει με την αδυναμία και άλλων ερευνητικών ομάδων με ίδιο στόχο, τόσο σε πειραματικό όσο και σε κλινικό επίπεδο. Σήμερα ο χρόνος έκθεσης της μιτομυκίνης έχει καθοριστεί κυρίως με έμμεσο τρόπο, βασιζόμενο σε κλινικές μελέτες. Πλέον για διορθώσεις μεσαίου μεγέθους (5 διοπτρίες), ο χρόνος έκθεσης δεν ξεπερνά τα 30 δευτερόλεπτα[93,97]. Η κεντρική δράση, σε κυτταρικό επίπεδο, που επιδεικνύει η μιτομυκίνη και η αδυναμία κατάρτησης νομογράμματος χρόνου έκθεσης, πρέπει να οδηγήσει τους ερευνητές στο μέλλον στη χρήση άλλων φαρμακευτικών παραγόντων με κύρια δράση στο φλεγμονώδες επίπεδο. Πρόσφατες μελέτες παρουσιάζουν την αποτελεσματικότητα χρήσης αντινεοαγγειακών παραγόντων στην εμφάνιση κερατοειδικής θόλωσης μετά από φωτοδιαθλαστικές επεμβάσεις[98].

Πειραματικές μελέτες έχουν αποδείξει ότι η χρήση μιτομυκίνης C μετά απο επιφανειακές φωτοδιαθλαστικές επεμβάσεις, οδηγεί στην είσοδο του φαρμακευτικού αυτού παράγοντα στον πρόσθιο θάλαμο[82]. Στην παρούσα μελέτη αυτής της διδακτορικής διατριβής, βρέθηκε ότι το επίπεδο διεισδυτικότητας της μιτομυκίνης C

(της συγκέντρωσης) εξαρτάται από την παχυμετρία του κερατοειδούς και το χρόνο έκθεσης. Από τη μελέτη αυτή βρέθηκε ότι οι συγκεντρώσεις μιτομυκίνης που επιτυγχάνονται στον πρόσθιο θάλαμο, είναι 400 έως 1200 φορές χαμηλότερες από αυτές στις οποίες εκτίθεται το πρόσθιο στρώμα του κερατοειδούς. Εάν συνυπολογιστεί ότι συγκεντρώσεις 0,01% μιτομυκίνης σε in vitro καλλιέργειες ενδοθηλιακών κυττάρων δεν ήταν τοξικές[87], τότε οι μετρούμενες συγκεντρώσεις στη δική μας πειραματική διάταξη, πιθανώς να μην είναι αρκετές να προκαλέσουν τοξική δράση στο επίπεδο των ενδοθηλιακών κυττάρων. Μία από τις αδυναμίες της συγκεκριμένης μελέτης είναι ότι δεν έγινε ποσοτικοποίηση της συκέντρωσης της μιτομυκίνης C στον κερατοειδικό ιστό. Πιθανότατα ο κερατοειδής να εμφανίζει μεγαλύτερες συγκεντρώσεις, οι οποίες πρέπει να μελετηθούν και να αναχθούν σε πιθανή τοξική δράση.

Εφόσον η μιτομυκίνη διεισδύει στον πρόσθιο θάλαμο του οφθαλμού, ερωτήματα σε σχέση με την πιθανή τοξική δράση της σε άλλες ενδοφθάλμιες ιστικές δομές, εγείρονται. Για το λόγο αυτό μελετήσαμε την πιθανή τοξική δράση στο επίπεδο του ακτινωτού σώματος και δεν βρήκαμε καμία μορφολογική μεταβολή του. Συμπερασματικά, φαίνεται ότι η μιτομυκίνη διεισδύει στον πρόσθιο θάλαμο, αλλά τα επίπεδα συγκέντρωσης τα οποία επιτυγχάνει δεν είναι αρκετά για να προκαλέσουν ανεπιθύμητες βλάβες σε ενδοφθάλμιες δομές.

Σε κλινικό επίπεδο ήταν σημαντική η διασαφήνιση του ρόλου της μιτομυκίνης σε σχέση με την πυκνότητα των ενδοθηλιακών κυττάρων. Από τη μελέτη μας βρέθηκε ότι, για μικρού μεγέθους αμμετρωπίες και χρόνο έκθεσης μιτομυκίνης που δεν ξεπερνά τα 15 δευτερόλεπτα, δεν επηρρεάζεται στατιστικά σημαντικά η πυκνότητα των ενδοθηλιακών κυττάρων. Τα αποτελέσματα αυτά συνάδουν με τις περισσότερες παρόμοιες κλινικές μελέτες[94,97], οι οποίες επίσης επιβεβαιώνουν τη μη

σημαντική μείωση της πυκνότητας των ενδοθηλιακών κυττάρων, μετά από χρήση μιτομυκίνης C. Υπάρχουν λίγες μελέτες[95], οι οποίες επιδεικνύουν μείωση της πυκνότητας των ενδοθηλιακών κυττάρων μετά από χρήση μιτομυκίνης. Για τον λόγο αυτό κρίνονται αναγκαίες μελλοντικές κλινικές μελέτες, με μεγαλύτερο αριθμό ασθενών και μεγαλύτερη μετεγχειρητική παρακολούθηση.

Στην τελευταία φάση της διδακτορικής διατριβής, έγινε η συγκριτική μελέτη των δύο πιο σημαντικών τροποποιημένων επιφανειακών κερατεκτομών epi-LASIK και PRK MMC. Στη μελέτη αυτή με χρόνο παρακολούθησης τα 2 έτη, βρέθηκε ότι δεν υπήρχε σημαντική διαφορά μεταξύ των διαθλαστικών και οπτικών αποτελεσμάτων. Το παραπάνω αποδεικνύει ότι, για μικρού μεγέθους αμμετρωπίες (κάτω των 4 διοπτριών) οι δύο αυτές τεχνικές επιδεικνύουν παρόμοια αποτελεσματικότητα – προβλεψιμότητα – ασφάλεια και σταθερότητα. Σε μορφολογικό επίπεδο με τη βοήθεια της ομοεστιακής μικροσκοπίας βρέθηκε ότι η συμπεριφορά αναγέννησης του υποεπιθηλιακού νευρικού πλεγματος, επενεποίκησης με κερατοκύτταρα του προσθίου κερατοειδικού στρώματος και η αμετάβλητη πυκνότητα των ενδοθηλιακών κυττάρων ήταν όμοια και στις δύο χειρουργικές τεχνικές. Επιπρόσθετα η επουλωτική διαδικασία του κερατοειδούς που βρέθηκε με τη χρήση του ομοεστιακού μικροσκοπίου με αυτή που έχει περιγραφεί από προηγούμενες μελέτες[73]. Μία καθ' όλα σημαντική ποσοτικοποίηση η οποία δεν έγινε στη συγκεκριμένη μελέτη, ήταν αυτή της κερατοειδικής θόλωσης. Μέχρι σήμερα η κερατοειδική θόλωση εκτιμάται και ποσοτικοποιείται υποκειμενικά, αυτό δεν αποτελεί ενδεδειγμένο τρόπο ειδικά για ερευνητικές μελέτες. Κρίνεται λοιπόν αναγκαία στο μέλλον η ανάπτυξη ειδικού λογισμικού για την αντικειμενική ποσοτικοποίηση της κερατοειδικής θόλωσης. Τέλος, η ανάπτυξη λογισμικού για την αυτόματη ποσοτικοποίηση των κυτταρικών δομών, όπως το υποεπιθηλιακό νευρικό

πλέγμα, κερατοκύτταρα και ενδοθηλιακά κύτταρα, θα βοηθήσει σημαντικά στην ταχύτητα εκτέλεσης τέτοιων μελετών, καθώς επίσης και στην αποφυγή λαθών οφειλόμενων στον ανθρώπινο παράγοντα κατά τη διάρκεια των μετρήσεων.

Βιβλιογραφικές αναφορές

1. Fine BS, Yanoff M: Ocular Histology, ed 2. Hagerstown, MD, Harper & Row Publishers, Inc, 1979.
2. Hogan MJ, Alvarado JA, Weddell JE: Histology of the Human Eye. Philadelphia, WB Saunders Co, 1971.
3. Murphy C, Alvarado JA, Juster R: Prenatal and postnatal growth of the human Descemet's membrane. Invest Opthalmol 25: 1402-1415, 1984.
4. Johnston MC, Noden DM, Hazelton RD, et al: Origins of avian ocular and periocular tissues. Exp Eye Res 29: 27-43, 1979.
5. Iwamoto T, Smelser GK: Electron microscopy of the human cornea endothelium with reference to transport mechanisms. Invest Ophthalmol 4: 270-84, 1965.
6. Παναγοπούλου Σοφία, Σημειώσεις «Excimer Laser», Μεταπτυχιακό Πρόγραμμα « Όπτική και Όραση», Έτος 2008.
7. Azar DT, Farah SG. Laser in situ keratomileusis versus photorefractive keratectomy: an update on indications and safety. Ophthalmology 1998; 105: 1357-8
8. Pallikaris IG, Papatzanaki ME, Stathi EZ, et al. Laser in situ keratomileusis. Lasers Surg Med 1990;10(5):463-8.
9. Seiler T, Wollensak J. Myopic photorefractive keratectomy with the excimer laser. One-year follow-up. *Ophthalmology*. 1991;98(8):1156-1163.
10. Baldwin HC, Marshall J. Growth factors in corneal wound healing following refractive surgery: a review. *Acta Ophthalmol Scand*. 2002; 80(3):238-247.
11. Liu JC, Steinemann TL, McDonald MB, Beuerman RW, Sunderland G. Effects of corticosteroids and mitomycin c on corneal remodeling after excimer laser photorefractive keratectomy (PRK). *Invest Ophthalmol Vis Sci*. 1991;32(suppl):1248.
12. Corbett MC, O'Brart DP, Marshall J. Do topical corticosteroids have a role following excimer laser photorefractive keratectomy? *J Refract Surg*. 1995;11(5):380-387.
13. O'Brart DP, Lohmann CP, Klonos G, et al. The effects of topical corticosteroids and plasmin inhibitors on refractive outcome, haze, and visual

performance after photorefractive keratectomy. A prospective, randomized, observer-masked study. *Ophthalmology*. 1994;101(9):1565-1574.

14. Malley DS, Steinert RF, Puliafito CA, Dobi ET. Immunofluorescence study of corneal wound healing after excimer laser anterior keratectomy in the monkey eye. *Arch Ophthalmol*. 1990;108(9):1316-1322.
15. Kommehl EW, Steinert R, Puliafito CA, Reidy W. Morphology of an irregular corneal surface following 193 nm ArF excimer laser large area ablation with 0.3% hydroxy propyl methylcellulose 2910 and 0.1% dextran 70, 1% carboxymethyl cellulose sodium or 0.9% saline. *Invest Ophthalmol Vis Sci*. 1990;31:245.
16. Del Pero RA, Gigstad JE, Roberts AD, et al. A refractive and histopathologic study of excimer laser keratectomy in primates. *Am J Ophthalmol*. 1990;109(4):419-429.
17. Marshall J, Trokel S, Rothery S, Schubert H. An ultrastructural study of corneal incisions induced by an excimer laser at 193 nm. *Ophthalmology*. 1985;92(6):749-758.
18. Seiler T, Frantes T, Waring GO, Hanna KD. Laser corneal surgery. In: Waring GO, ed. *Refractive Keratotomy*. St. Louis, Mo: Mosby-Year Book; 2001:669-745.
19. Talamo JH, Steinert RF, Puliafito CA. Update on laser corneal surgery. *Int Ophthalmol Clin*. 1991;31(1):13-23.
20. Taylor DM, L'Esperance FA Jr, Del Pero RA, et al. Human excimer laser lamellar keratectomy. A clinical study. *Ophthalmology*. 1989;96(5):654-664.
21. L'Esperance FA Jr, Taylor DM, Del Pero RA, et al. Human excimer laser corneal surgery: preliminary report. *Trans Am Ophthalmol Soc.* 1988;86:208-275.
22. L'Esperance FA Jr, Taylor DM, Warner JW. Human excimer laser keratectomy. Short-term histopathology. *Bull N Y Acad Me*d. 1989;65(5): 557-573.
23. Hanna KD, Chastang JC, Asfar L, et al. Scanning slit delivery system. *J Cataract Refract Surg*. 1989;15(4):390-396.
24. Gipson IK, Spurr-Michaud S, Tisdale A, Keough M. Reassembly of the anchoring structures of the corneal epithelium during wound repair in the rabbit. *Invest Ophthalmol Vis Sci*. 1989;30(3):425-434.

25. Gipson IK. The epithelial basement membrane zone of the limbus. *Eye*. 1989;3(Pt 2):132-140.
26. Gipson IK, Spurr-Michaud SJ, Tisdale AS. Hemidesmosomes and anchoring fibril collagen appear synchronously during development and wound healing. *Dev Biol*. 1988;126(2):253-262.
27. Gipson IK, Spurr-Michaud SJ, Tisdale AS. Anchoring fibrils form a complex network in human and rabbit cornea. *Invest Ophthalmol Vis Sci*. 1987;28(2):212-220.
28. Anhalt GJ, Jampel HD, Patel HP, et al. Bullous pemphigoid autoantibodies are markers of corneal epithelial hemidesmosomes. *Invest Ophthalmol Vis Sci*. 1987;28(5):903-907.
29. Tisdale AS, Spurr-Michaud SJ, Rodrigues M, et al. Development of the anchoring structures of the epithelium in rabbit and human fetal corneas. *Invest Ophthalmol Vis Sci*. 1988;29(5):727-736.
30. Azar DT, Spurr-Michaud SJ, Tisdale AS, Moore MD, Gipson IK. Reassembly of the corneal epithelial adhesion structures following human epikeratoplasty. *Arch Ophthalmol*. 1991;109(9):1279-1284.
31. Azar DT, Gipson IK. Repair of the corneal epithelial adhesion structures following keratectomy wounds in diabetic rabbits. *Acta Ophthalmol Suppl*. 1989;192:72-79.
32. Azar DT, Spurr-Michaud SJ, Tisdale AS, Gipson IK. Decreased penetration of anchoring fibrils into the diabetic stroma. A morphometric analysis. *Arch Ophthalmol.* 1989;107(10):1520-1523.
33. Azar DT, Spurr-Michaud SJ, Tisdale AS, Gipson IK. Altered epithelial-basement membrane interactions in diabetic corneas. *Arch Ophthalmol.* 1992;110(4):537-540.
34. Matsubara M, Zieske JD, Fini ME. Mechanism of basement membrane dissolution preceding corneal ulceration. *Invest Ophthalmol Vis Sci*. 1991;32(13):3221-3237.
35. Zieske JD, Bukusoglu G, Gipson IK. Enhancement of vinculin synthesis by migrating stratified squamous epithelium. *J Cell Biol*. 1989; 109(2):571-576.
36. Talamo JH, Gollamudi S, Green WR, et al. Modulation of corneal wound healing after excimer laser keratomileusis using topical mitomycin C and steroids. *Arch Ophthalmol*. 1991;109(8):1141-1146.

37. Hanna KD, Pouliquen YM, Savoldelli M, et al. Corneal wound healing in monkeys 18 months after excimer laser photorefractive keratectomy. *Refract Corneal Surg*. 1990;6(5):340-345.
38. Foutain TR, Azar DT, De La Cruz F, Green WR, Stark WJ. Reassembly of corneal epithelial adhesion structures following human excimer laser keratectomy. *Invest Ophthalmol Vis Sci*. 1992;33(suppl):345.
39. Seiler T, Matallana M, Sendler S, Bende T. Does Bowman's layer determine the biomechanical properties of the cornea? *Refract Corneal Surg*. 1992;8(2):139-142.
40. Wilson SE, Mohan RR, Hong JW, Lee JS, Choi R. The wound healing response after laser in situ keratomileusis and photorefractive keratectomy: elusive control of biological variability and effect on custom laser vision correction. *Arch Ophthalmol.* 2001;119(6):889-896.
41. Zieske JD. Extracellular matrix and wound healing. *Curr Opin Ophthalmol.* 2001;12(4):237-241.
42. Fini ME. Keratocyte and fibroblast phenotypes in the repairing cornea. *Prog Retin Eye Res*. 1999;18(4):529-551.
43. Sivak JM, Fini ME. MMPs in the eye: emerging roles for matrix metalloproteins in ocular physiology. *Prog Retin Eye Res*. 2002;21(1): 1-14.
44. Jester JV, Barry-Lane PA, Cavanagh HD, Petroll WM. Induction of alpha-smooth muscle actin expression and myofibroblast transformation in cultured corneal keratocytes. *Cornea*. 1996;15(5):505-516.
45. Li DQ, Tseng SC. Three patterns of cytokine expression potentially involved in epithelial-fibroblast interactions of human ocular surface. *J Cell Physiol*. 1995;163(1):61-79.
46. Rocha G, Schultz GS. Corneal wound healing in laser in situ keratomileusis. *Int Ophthalmol Clin*. 1996;36(4):9-20.
47. Desmouliere A, Geinoz A, Gabbiani F, Gabbianai G. Transforming growth factor-beta 1 induces alpha-smooth muscle actin expression in granulation tissue myofibroblasts and in quiescent and growing cultured fibroblasts. *J Cell Biol.* 1993;122(1):103-111.
48. Rockey DC, Housset CN, Friedman SL. Activation-dependent contractility of rat hepatic lipocytes in culture and in vivo. *J Clin Invest*. 1993;92(4):1795-1804.

49. You L, Kruse FE. Differential effect of activin A and BMP-7 on myofibroblast differentiation and the role of the Smad signaling pathway. *Invest Ophthalmol Vis Sci*. 2002;43(1):72-81.
50. Ronnov-Jessen L, Petersen OW. Induction of alpha-smooth muscle actin by transforming growth factor-beta 1 in quiescent human breast gland fibroblasts. Implications for myofibroblast generation in breast neoplasia. *Lab Invest*. 1993;68(6):696-707.
51. Maltseva O, Folger P, Zekaria D, Petridou S, Masur SK. Fibroblast growth factor reversal of the corneal myofibroblast phenotype. *Invest Ophthalmol Vis Sci*. 2001;42(11):2490-2495.
52. Kretzschmar M, Liu F, Hata A, Doody J, Massague J. The TGF-beta family mediator Smad1 is phosphorylated directly and activated functionally by the BMP receptor kinase. *Genes Dev*. 1997;11(8):984-995.
53. Kretzschmar M, Doody J, Massague J. Opposing BMP and EGF signalling pathways converge on the TGF-beta family mediator Smad1. *Nature*. 1997; 389(6651):618-622.
54. Lawler S, Feng XH, Chen RH, et al. The type II transforming growth factor-beta receptor autophosphorylates not only on serine and threonine but also on tyrosine residues. *J Biol Chem*. 1997;272(23): 14850-14859.
55. Masur SK, Dewal HS, Dinh TT, Erenburg I, Petridou S. Myofibroblasts differentiate from fibroblasts when plated at low density. *Proc Natl Acad Sci USA*. 1996;93(9):4219-23.
56. Zimmerman CM, Padgett RW. Transforming growth factor beta signaling mediators and modulators. *Gene*. 2000;249(1-2):17-30.
57. Corbett MC, Prydal JI, Verma S, et al. An in vivo investigation of the structures responsible for corneal haze after photorefractive keratectomy and their effect on visual function. *Ophthalmology*. 1996;103(9):1366-1380.
58. Morlet N, Gillies MC, Crouch R, Maloof A. Effect of topical interferon-alpha 2b on corneal haze after excimer laser photorefractive keratectomy in rabbits. *Refract Corneal Surg*. 1993;9(6):443-451.
59. Scardovi C, De Felice GP, Gazzaniga A. Epidermal growth factor in the topical treatment of traumatic corneal ulcers. *Ophthalmologica*. 1993;206(3):119-124.

60. Rieck P, David T, Hartmann C, et al. Basic fibroblast growth factor modulates corneal wound healing after excimer laser keratomileusis in rabbits. *Ger J Ophthalmol.* 1994;3(2):105-111.
61. Gartry DS, Muir MG, Lohmann CP, Marshall J. The effect of topical corticosteroids on refractive outcome and corneal haze after photorefractive keratectomy. A prospective, randomized, double-blind trial. *Arch Ophthalmol*. 1992;110(7):944-952.
62. Majmudar PA, Forstot SL, Dennis RF, et al. Topical mitomycin-C for subepithelial fibrosis after refractive corneal surgery. *Ophthalmology*. 2000;107(1):89-94.
63. Azar DT, Jain S. Topical MMC for subepithelial fibrosis after refractive corneal surgery. *Ophthalmology*. 2001;108(2):239-240.
64. Kim WJ, Mohan RR, Wilson SE. Caspase inhibitor z-VAD-FMK inhibits keratocyte apoptosis, but promotes keratocyte necrosis, after corneal epithelial scrape. *Exp Eye Res*. 2000;71(3):225-232.
65. Stechschulte SU, Joussen AM, von Recum HA, et al. Rapid ocular angiogenic control via naked DNA delivery to cornea. *Invest Ophthalmol Vis Sci.* 2001;42(9):1975-1979.
66. Majmudar PA, Forstot SL, Nirankari VS, Dennis RF, Brenart R, Epstein RJ: Topical Mitomycin-C for Subepithelial Fibrosis after Refractive Corneal Surgery. Ophthalmol 2000;107:89-94.
67. Majmudar PA, "The Role of Mitomycin-C in Corneal Refractive Surgery," Techniques in Ophthalmology. Vol. 2, No. 2, June 2004, 43-9.
68. Muller LT, Candal EM, Epstein RJ, Dennis RF, Majmudar PA. Transepithelial phototherapeutic keratectomy/photorefractive keratectomy (PTK/PRK) with Adjunctive Mitomycin-C for Complicated LASIK Flaps, Journal of Cataract and Refractive Surgery, December 2004.
69. Mustonen RK, McDonald MB, Srivannaboon S, Tan AL, Doubrava MW, Kim CK. Normal human corneal cell populations evaluated by in vivo scanning slit confocal microscopy. *Cornea*. 1998;17(5):485-492.
70. Richter A, Slowik C, Somodi S, Vick HP, Guthoff R. In vivo imaging of corneal innervation in the human using confocal microscopy. *Ophthalmologe*. 1997;92(2):141-146.

71. Oliveira-Soto L, Efron N. Morphology of corneal nerves using confocal microscopy. *Cornea*. 2001;20(4):374-384.
72. Hahnel C, Somodi S, Weiss DG, Guthoff RF. The keratocyte network of human cornea: a three-dimensional study using confocal laser scanning fluorescence microscopy. *Cornea*. 2000;19(2):185-193.
73. Linna T, Tervo T. Real-time confocal microscopic observations on human corneal nerves and wound healing after excimer laser photorefractive keratectomy. *Curr Eye Res*. 1997;16(7):640-649.
74. Nucci P, Brancato R, Mets MB, et al. Normal endothelial cell density range in childhood. *Arch Ophthalmol*. 1990;108:247.
75. Gambato C, Ghirlando A, Moretto E, et al. Mitomycin C modulation of corneal wound healing after photorefractive keratectomy in highly myopic eyes, Ophthalmology 2005; 112:208-218.
76. Hashemi H, Taheri SM, Fotouhi A, Kheiltash A. Evaluation of the prophylactic use of mitomycin C to inhibit haze formation after photorefractive keratectomy in high myopia: a Prospective Clinical Study. BMC Ophthalmol 2004; 14:4-12.
77. Morales AJ, Zadok D, Mora-Retana R, et al. Intraoperative mitomycin and corneal endothelium after photorefractive keratectomy. Am J Ophthalmol 2006;142:400-404.
78. Pallikaris IG, Siganos DS. Excimer laser in situ keratomileusis and photorefractive keratectomy for correction of high myopia. J Refract Corneal Surg 1994;10:498-510.
79. Bland JM, Altman DG. Statistical methods for assessing agreement between two methods of clinical measurement. Lancet 1986;1:307-310.
80. Rubinfeld RS, Pfister RR, Stein RM, Foster CS, Martin NF, Stoleru S, Talley AR, Speaker MG. Serious complications of topical mitimycin C after pterygium surgery. *Ophthalmology*. 1992;99:1647-1654.
81. Hara T, Shirato S, Suzuki Y. Ocular tissue concentrations of mitomycin C with variable dose and duration of application time in rabbits. *Jpn J Ophthalmol.* 1998;42:193-198.
82. Torres RM, Merayo-Lloves J, Daya SM, Blanco-Mezquita JT, Espinosa M, Noxal MJ, Bernal JL, Bernal J. Presence of mitomycin-C in the anterior

chamber after photorefractive keratectomy. *J Cataract Refract Surg*. 2006;32:67-71.

83. Seah SK, Prata JA, Minckler DS, Koda RT, Baervelt G, Lee PP, Heuer DK. Mitomycin C concentration in human aqueous humour following trabeculectomy. *Eye*. 1993;7:652-655.
84. Schipper I, Senn P, Oyo-Szerenyi K, Petre R. Central and peripheral pressure measurements with Goldman tonometer and Tono-Pen after photorefractive keratectomy for myopia. *J Cataract Refract Surg.* 2000;26:929-933.
85. Gambato C, Ghirlando A, Moretto E, et al. Mitomycin C modulation of corneal wound healing after photorefractive keratectomy in highly myopic eyes. *Ophthalmology*. 2005;112:208-18.
86. Hashemi H, Taheri SM, Fotouhi A, Kheiltash A. Evaluation of the prophylactic use of mitomycin-C to inhibit haze formation after photorefractive keratectomy in high myopia: a prospective clinical study. *BMC Ophthalmol*. 2004;4:12.
87. Lai YH, Wang HZ, Lin CP, et al. Mitomycin C alters corneal stromal wound healing and corneal haze in rabbits after argon-fluoride excimer laser photorefractive keratectomy. *J Ocul Pharmacol Ther* 2004;20:129 –138.
88. Kim TI, Pak JH, Lee SY, et al. Mitomycin C–induced reduction of keratocytes and fibroblasts after photorefractive keratectomy. *Invest Ophthalmol Vis Sci* 2004;45: 2978 –2984.
89. Carones F, Vigo L, Scandola E, Vacchini L. Evaluation of the prophylactic use of Mitomycin-C to inhibit haze formation after photorefractive keratectomy. *J Cataract Refract Surg*. 2002;28:2008-2095.
90. Sugar A. Who should receive mitomycin C after pterygium surgery? *Ophthalmology*. 1992;99:1645–1646.
91. Rubinfeld R.S., Pfister R.R., Stein R.M., et al. Serious complications of topical mitomycin-C after pterigium surgery. *Ophthalmology*. 1992;99:1647-1654.
92. Diakonis V.F., Pallikaris A., Kymionis D.G., Markomanolakis M. Alterations in endothelial cell count after photorefractive kerakectomy with adjuvant mitomycin C. *Am J Ophthalmol*. 2007;144(1):99-103.

93. Lee DH, Chung HS, Jeon YC, et al. Photorefractive keratectomy with intraoperative mitomycin-C application. *J Cataract Refract Surg*. 2005;31:2293-8.
94. Morales AJ, Zadok D, Mora-Retana R, et al. Intraoperative mitomycin and corneal endothelium after photorefractive keratectomy. *Am J Ophthalmol*. 2006;142:400-4.
95. Chang SW. Early corneal edema following topical application of mitomycin-C. *J Cataract Refract Surg*. 2004;30:1724-1750.
96. Chang SW. Corneal keratocyte apoptosis following topical intraoperative mitomycin C in rabbits. *J Refract Surg*. 2005;21:446-453.
97. Bedei A., Marabotti A., Giannecchini I., et al. Photorefractive keratectomy in high myopic defects with or without intraoperative mitomycin C: 1- year results. *Eur J Ophthalmol*. 2006:16(2):229-34.
98. Lee KS, Ko DA, Kim ES, Kim MJ, Tchah H, Kim JY. Bevacizumab and Rapamycin can Decrease Corneal Opacity and Apoptotic Keratocyte Number Following Photorefractive Keratectomy. Invest Ophthalmol Vis Sci. 2012 Oct 16.

ΑΝΑΤΥΠΑ
ΔΗΜΟΣΙΕΥΣΕΩΝ